

## 원위부 위아전절제술 후 원형문합기를 이용한 위십이지장 문합술 - 문합부 합병증과 예방책 -

순천향대학교 의과대학 외과학교실

이문수 · 강길호 · 조규석 · 김용진 · 김형수 · 이화수 · 김성용 · 백무준 · 김창호 · 조무식

**목적:** 원위부 위아전절제술 후 원형문합기를 이용한 위십이지장 문합술은 안정성과 간편함, 신속성 등 여러 장점으로 인해 점점 그 선호도가 증가되고 있다. 이에 기계문합술 후 발생할 수 있는 합병증의 고찰을 통해 이 술식의 안전성을 위해 보완해야 될 점을 알아보고자 하였다.

**대상 및 방법:** 1998년 1월부터 2004년 12월까지 위암으로 근치적 원위부 위아전절제술 후 원형문합기를 이용하여 위십이지장 문합술을 시행한 594명을 대상으로 하였다. 문합부위의 출혈유무를 육안으로 확인하기 시작하였던 2001년 1월을 기점으로 그 이전을 제1군(n=219), 그 이후를 제2군(n=375)으로 분류하여 각 군 간의 임상적 특징과 문합부와 관련된 술 후 합병증을 비교하였다.

**결과:** 두 군 간 합병증 비교에서, 문합부의 누출은 제1군이 4예(1.8%), 제2군이 3예(0.8%) 발생하였고(P=0.196), 문합부 협착은 두 군 모두 발생하지 않아 두 군 간 차이는 없었다. 출혈은 제1군이 43예(19.6%), 제2군이 2예(0.5%)로 제1군에서 많이 나타났고(P=0.019).

**결론:** 위암 환자의 원위부 위아전절제술 후 원형문합기를 이용한 위십이지장 문합술은 이 술식이 갖는 여러가지 장점으로 권장되는 술식이나, 문합부 출혈이 중요한 문제점으로 지적될 수 있어 술 중 문합부 출혈 유무를 육안적으로 확인하는 것이 기계문합법의 안전성을 향상시킬 수 있으리라 생각한다.

**중심 단어:** 위암, 원형문합기, 위십이지장 문합술, 문합부 출혈

### 서 론

원위부 위아전절제술 후 위십이지장 문합술은 생리적, 영

양학적 장점 등이 강조되어 원위부 조기위암 환자나 병변이 원위부에 위치하면서 장막 침윤이 없는 진행성 위암 환자에 적용됨은 물론 최근에는 암의 진행여부에 상관없이 근치적 위아전절제술의 재건술식으로 적용범위가 확대되고 있으며, (1-3) 수기문합군과 기계문합군의 비교 및 기계문합의 장점들이 보고되면서 술식의 다양한 방법들이 연구되어 왔다. (4-9) 이러한 술식의 방법 중 원형문합기를 이용한 위십이지장 문합술은 안정성과 간편함, 수술시간의 단축 등 여러가지 장점들로 인하여 선호도가 증가되고 있는 반면 이 술식에 대한 합병증 또한 지적되고 있다. 이에 저자들은 원형문합기를 이용한 위십이지장 문합술 후 발생 가능한 합병증의 고찰을 통해 이 술식의 안정성 향상을 위하여 숙지하여야 할 보완점을 알아보고자 하였다.

### 방 법

#### 1) 대상

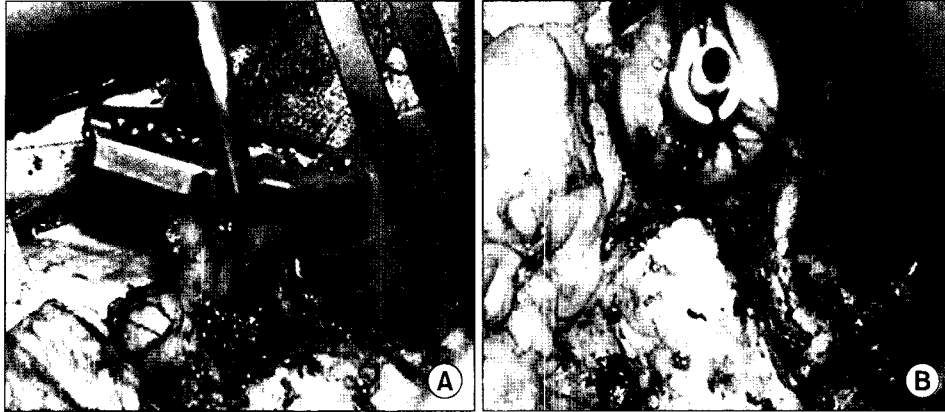
1998년 1월부터 2004년 12월까지 순천향대학교 외과학교실에서 위의 중부 또는 하부에 위치한 위암으로 근치적 원위부 위아전절제술을 시행한 환자의 재건술식으로 원형문합기(PCEEA\*28, Autosuture, USSC, USA 또는 CDH\*29, Ethicon, Endo-Surgery, Cincinnati, OH, USA)를 이용하여 위십이지장 문합술을 시행한 594명을 대상으로 하였다. 병변의 위치가 위 상부이거나 유문부에 근접해 있던 경우와 육안적으로 장막 침윤이 있는 경우는 대상에서 제외하였다. 절제될 위의 절개창을 통해 문합부위의 출혈유무를 육안으로 확인하기 시작하였던 2001년 1월을 기점으로 그 이전을 제1군(n=219), 그 이후를 제2군(n=375)으로 분류하여 각 군 간의 연령, 성비, 종양의 위치, 병기 등의 임상적 특징과 문합부와 관련된 술 후 합병증을 비교하였다.

#### 2) 술식


Kocher 수기로 십이지장을 충분히 유동시키고 Modified Furniss clamp를 사용하여 씌지봉합(purse-string suture)을 준비한 후 검자 직상방의 유문하방 십이지장을 절단하고(Fig. 1A), 절단된 십이지장 내에 침몰을 삽입한 후 결찰하였다

책임저자: 이문수, 충청남도 천안시 병명동 23-20  
순천향대학교 의과대학 천안병원 외과학교실, 330-721  
Tel: 041-570-3638, Fax: 041-571-0129  
Email: msslee@schch.co.kr

접수일 : 2006년 3월 20일, 게재승인일 : 2006년 4월 6일  
본 논문의 요지는 2004년 대한위암학회 춘계학술대회에서 포스터  
구연하였음.



**Fig. 1.** Procedure in duodenal stump. The modified Furniss clamp is placed around the duodenum. Pass the suture through the superior jaw of the clamp and return it through the inferior jaw. And then the duodenum is transected just proximal to the modified Furniss clamp (A). Introduced the anvil into the duodenum and tie the purse string suture (B).



**Fig. 2.** After deciding on the transection line of the stomach (black arrow), the small incision is made vertically at the opposite curvature to the lesion within the bounds of the intended resection (A). Identify the location of the anastomosis 3~4 cm proximal to the proposed level of transection of the stomach. The antral portion of the stomach is lifted upward, the circular stapler is inserted through this small incision. Close the instrument and fire the staples at the posterior wall of remnant stomach (B).

(Fig. 1B). 위 원위부 절제를 위해 예정 절제부위의 소만곡과 대만곡에 견인봉합을 하여 가상선을 설정하고 문합기 본체가 통과할 정도 크기의 작은 절개창을 병변의 반대쪽 가상선 이하 절제될 원위에 만들고(Fig. 2A), 이 절개창을 통해 문합기 본체를 삽입하였다. 절제될 위 원위부를 복강 밖의 상방으로 들어올린 후 원위부 절제를 위해 설정한 가상선 윗쪽의 잔위 후벽에 투관침을 이용해 축을 관통시킨 뒤 침골과 축을 밀착시켜 잔위 후벽과 십이지장간 문합을 시행하였다(Fig. 2B). 이후 기계문합 시 문합기 본체를 넣었던 절개창을 통해 기계문합 부위의 출혈 유무를 확인하고(Fig. 3A), 위 십이지장 문합부와 2 cm 이상의 간격을 확보한 뒤 직선문합기(ILA 100, Autosuture, USSC, USA)를 사용하여 병변을 포함한 위 원위부 절제를 시행하였고, 위 절제연을 단속봉합한 후 수술을 종료하였다(Fig. 3B). 제1군의

경우는 문합부위의 출혈유무를 확인하지 않고 수술을 종료하였다.

### 3) 합병증

문합부 누출은 술 후 Gastrografin을 이용한 상부 위장관 조영술 및 배액관의 담즙 유출 여부로 진단하였고, 협착은 내시경적 확장술 및 그 외 조작이 필요할 정도의 음식 저류가 있는 경우를 기준으로 하였으며, 혈색소와 적혈구 용적율의 감소 및 활력 증후의 변화를 나타낸 경우 이외에도 비위관을 통한 배액 양상이 혈성을 보이는 모든 경우를 문합부 출혈로 진단하였다.

### 4) 통계

통계적 분석은 윈도우용 SPSS 통계프로그램(Version 11.5,

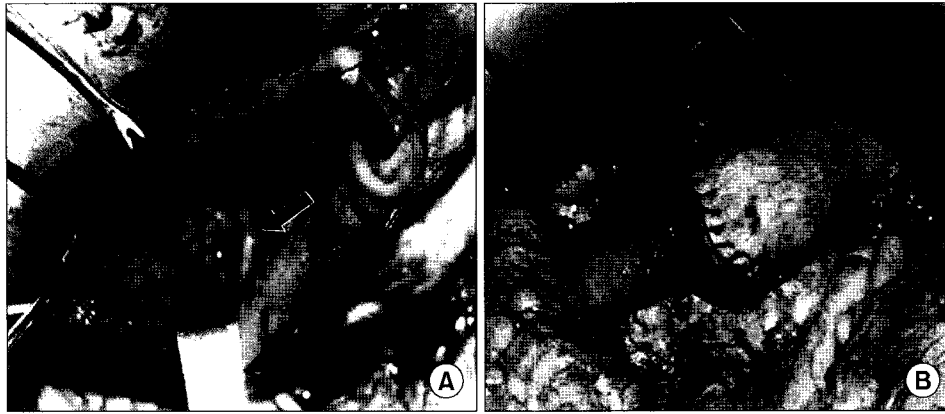


Fig. 3. The instrument is removed through the small incision. The anastomosis (black arrow) is examined visually for any bleeding through the small incision (A). The stomach is then transected at about 2 cm distal to the gastroduodenal anastomosis with ILA 100 stapler. Additional seromuscular suturing at the resected edge is performed (B).

SPSS Inc., USA)을 이용하였으며, 결과의 통계학적 검증은 Chi-square Test 및 Fisher's exact test를 이용하였다. P-value는 0.05 미만을 통계학적 유의수준으로 하였다.

## 결 과

### 1) 임상적 특징

두 군 간의 나이, 성별, 종양의 위치 및 병기의 차이는 없었다(Table 1).

### 2) 슬 후 합병증 및 처치

대상 환자 중 문합부 누출은 7예(1.2%)에서 발생하였고, 내시경적 확장술 및 그 외 조작이 필요할 정도의 문합부 협착은 두 군 모두 발생하지 않았으며, 문합부 출혈은 45예(7.6%)에서 발생하였다.

문합부 누출은 제1군의 경우 4예(1.8%)에서 발생하여 4예 모두 재수술을 시행하였다. 그 원인을 분석한 결과 2예는 문합부 출혈로 인한 혈종 때문인 것으로 생각되며, 1예는 위 절제연과 위 십이지장 문합 간의 거리가 너무 가까워서 발생하는 문합부의 허혈이 원인이었고, 1예는 문합부의 과도한 긴장력에 의한 것으로 판단되었다. 제2군에서 발생한 3예(0.8%)의 문합부 누출 중 2예는 소량의 누출로써 보존적 치료로 치유되었고, 재수술을 시행한 1예는 십이지장 절주부위의 턱너한 유동을 위해 십이지장 구 주위 동맥의 분지를 과도하게 결찰함으로써 발생하는 문합부 허혈에 의한 것으로 추정되었다.

문합부 출혈은 제1군에서는 43예(19.6%), 2군에서는 2예(0.5%)에서 발생하여 두 군 간 통계적으로 유의한 차이를 나타냈다. 그 치료로는 제1군의 경우 29예(67.4%)는 수혈이 필요없는 정도의 출혈로써 자연적으로 지혈되었고, 수혈이 필요했던 14예(32.6%) 중 5예(11.6%)는 내시경적 시술로 지

Table 1. Clinical characteristics of patients

	Group I (n=219)	Group II (n=375)	P-value
Mean age (range)	68.3 (48~83)	68.9 (20~78)	0.386
Sex ratio (M : F)	1.7 : 1	1.9 : 1	0.932
Tumor location			0.652
Middle 1/3	54	97	
Lower 1/3	165	278	
Stage (UICC*)			0.34
IA	127	224	
IB	48	74	
II	37	62	
IIIA	7	15	

\*UICC = Union internationale Contre le Cancer

Table 2. Postoperative complications associated anastomosis

	Group I (n=219) (%)	Group II (n=375) (%)	P-value
Leakage	4 (1.8)	3 (0.8)	0.196
Stenosis	0	0	
Bleeding	43 (19.6)	2 (0.5)	0.019
Total	47 (21.4)	5 (1.3)	0.008

혈하였고, 2예는 보존적 치료 도중 문합부 누출이 발생하여 재수술을 시행하였다. 제2군의 경우에는 2예 모두 수혈 없이 보존적 치료만으로 지혈되었다(Table 2).

## 고 찰

위암의 수술 술식 중 근저적 위아전절제술의 재건술식에는 여러가지 방법이 있으나, 위십이지장 문합술(Billroth I)과 위공장 문합술(Billroth II)이 가장 많이 시행되고 있다. 이 중 Billroth I 술식은 1881년 Theodor Billroth(10)에 의해 위 유문부 암환자에게 성공적으로 시행된 이후 다양한 술식의 발전이 있었으며 진행성 위암에 대한 수술 술식으로 거의 적용이 되지 않았던 과거와는 달리 현재는 병변이 원위부에 위치하면서 장막의 침윤이 없는 진행성 위암이나 원위부 조기 위암의 경우는 물론 최근 전국 위암 환자 진료 현황에 관한 설문조사에서 응답자의 42%에서 암의 진행여부에 상관없이 위십이지장 문합술을 시행한다고 조사되어 이 술식에 대한 선호도가 증가되고 있고 그 적용 범위 또한 확대되고 있다.(1-3) 이는 Billroth II 술식에 비해 Billroth I 술식이 갖는 장점과 많은 연구를 통해 술식이 보완, 발전된 결과에 기인하는 것으로 생각된다.

위십이지장 문합술의 문합 방법은 수기를 이용하거나 또는 기계문합기를 이용하는 방법으로 구분할 수 있는데 수기 문합법은 Albert-Lembert 봉합술, Gammbee 봉합술, Lindemuth 봉합술 등 매우 다양한 연구들이 보고되었다.(1,11) 특히 위십이지장 문합술식의 발전에 기계문합기의 역할은 매우 크다고 할 수 있다. 기계문합기는 1927년 Depetz(12)에 의해 처음 임상적으로 사용할 수 있는 기계문합기가 개발된 이후 많은 실험적, 임상적 연구를 통해 Ravitch와 Steichen(13,14)에 의해 널리 보급되었으며 이는 현재 기계문합기를 이용한 많은 수술들의 기초가 되고 있다. 여러가지의 기계문합기 중 원형문합기는 1970년대에 개발되었는데, 이는 금속봉합침의 이열 교차배열을 이용하여 원형의 문합이 가능하도록 한 것으로 처음에는 하부 직장의 문합에 이용하기 위한 것이었으나 점차 모든 위장관의 문합에 사용할 수 있도록 개발되었다. 특히 1979년 Ravitch와 Steichen(14)에 의해 위부분절제 후 위십이지장 문합술에 원형문합기를 처음 사용한 이후 현재까지 문합 방법 및 장단점에 대한 연구가 진행되고 있다. 위십이지장 문합술의 기계문합은 초기에는 원형문합기를 통과시키기 위해 잔위에 새로운 절개창을 필요로 하였는데 이는 절개 부위를 다시 봉합해야 하는 불필요한 조작과 비용이 초래될 뿐만 아니라 환자의 늑골궁이 좁고 잔위의 크기가 작은 경우 봉합기의 삽입에 어려움이 있었다. 이러한 추가적 위 절개창을 피하기 위해 위의 원위부 절단면을 통해 봉합기를 삽입하여 십이지장과 문합하였으나 이 방법은 문합기가 병변에 닿아 암세포가 문합부위에 착상될 수 있다는 단점이 있다. 이러한 단점들을 보완하기 위해 Oka 등(15)은 추가적 위 절개창 없이 문합하는 방법(일명 Tornado법)을 연구 발표하여 시행되고 있으나, 직선문합기 2개를 추가적으로 사용하여야 하고, 문합

부와 관련된 합병증 중 직선문합기와 원형문합기에 의해 이중으로 중복되는 기계문합 부위에 누출이 발생할 수 있는 가능성이 있으며, 특히 출혈을 예방하기 위해 문합부위를 육안적으로 관찰하기 어려운 단점이 있어 술 후 문합부 출혈에 대해 세심한 주위가 필요할 것으로 생각된다.

위십이지장 문합술을 원형문합기를 이용한 경우와 수기 문합을 시행한 경우를 비교한 연구에서 원형문합기를 이용한 기계문합군이 수기문합군에 비해 문합에 소요된 시간과 총 수술 시간 모두 유의하게 단축되었다고 보고되고 있으며,(5,16) Chassin 등(17)은 이러한 시간 단축이 고령의 환자나 전신상태가 불량한 환자에서 중요한 예후 인자로 작용한다는 점에서 매우 의미가 있다고 보고하였다. 기계문합기는 이열 교차배열하는 금속봉합침의 특성상 점막하층으로 가는 혈류가 차단되고 문합부위에서 점막의 치유가 늦어져 문합부 협착 및 누출이 발생할 우려가 있으나 오히려 수기문합군보다 기계문합군에서 문합부의 내경이 더 넓으며,(5,18) 누출 또한 수기문합군과 차이가 없고 협착이 발생하더라도 내시경적 확장술 등으로 비교적 용이하게 치료할 수 있다.(19) 저자들은 1998년 원형문합기를 이용한 기계문합군과 수기문합군을 비교 분석한 결과 기계문합군에서 수술 소요시간의 유의한 단축이 있었으며 기계문합기를 사용하여 문합부의 협착이 발생하지 않았고 누출 또한 발생하지 않았음을 보고한 바 있다.(9)

그러나 원형문합기를 이용한 위십이지장 문합에서 문합부의 출혈은 문합부와 관련된 수술 합병증 중 중요한 문제점으로 지적되고 있다. Griffin 등(4)은 대상 환자의 전례에서 문합부 출혈이 있었고 이 중 26%에서는 박동성 출혈의 양상이었으며 모든 환자에서 술 중 지혈이 필요하였다고 보고하였다. 저자의 경우도 술 후 약 20%에서 문합부 출혈을 경험하였는데 이 중 67%에서는 저절로 출혈이 멈추었으나 33%에서는 수혈, 내시경을 이용한 지혈 및 재수술 등의 처치가 필요하였다. 이에 이를 보완하기 위해 앞서 본문의 술식에서 설명한 바와 같이 기계문합 시 문합기 본체를 넣었던 병변 반대 부위 절개될 위의 작은 절개창을 통해 문합부의 출혈 유무를 술 중 육안으로 확인하여 출혈 시에는 전기 소작을 하거나 박동성 출혈 시는 보강 봉합을 시행한 후 수술을 종료한 이후에는 술 후 문합부 출혈이 단지 0.5%에서만 발생되었으며, 모두 특별한 치료 없이 지혈되었다. 이는 술 후 문합부 출혈을 감소시킬 수 있다는 점 이외에 문합부 출혈로 인해 발생가능한 문합부 누출 또한 예방할 수 있으며, 누출로 인한 장기간의 금식, 수혈, 내시경적 지혈, 재수술 등의 불필요한 조작을 줄일 수 있다는 점에서 그 의미가 더 크다고 할 것이다.

또한 Griffin 등(4)은 위의 후벽을 통해 십이지장과 문합함으로써 재건된 소만부와 위 십이지장 문합부가 겹쳐지면서 만들어 지는 'angle of sorrow'를 피할 수 있어 드물기는 하지만 발생할 수 있는 문합부 누출을 감소시킬 수 있었고,

위 절제연과 위십이지장 문합부 사이의 거리가 너무 가까워서 문합부 누출이 발생할 수 있으므로 2.5 cm 이상의 거리를 유지하여야 한다고 보고하였으며, 이외에 본 연구 결과에서도 지적하였듯이 십이지장 절주부위의 넉넉한 유동을 위해 상부 십이지장 동맥(supraduodenal artery)과 하유문부 동맥(infrapyloric artery)의 분지를 과도하게 결찰하여 문합부의 허혈로 인한 문합부 누출이 발생할 수 있으므로 수술시 세심한 주의가 요구된다.

## 결 론

원위부 위아전절제술 후 위십이지장 문합술은 생리적, 영양학적 장점을 유지하면서도 간편하고 안전하며 효율적인 술식이나, 원형문합기를 이용할 경우 문합부와 연관된 합병증을 예방하기 위해 수술 시 세심한 주의가 요구된다. 특히 문합부의 출혈 유무를 술 중 육안적으로 확인한 후 수술을 종료하는 보완된 술식으로 문합부 출혈을 예방함과 동시에 출혈로 인해 야기되는 내시경적 지혈 및 금식이나 수혈 또는 재수술 등의 불필요한 처치가 필요하지 않아 기계문합법의 안전성이 더욱 향상될 것이다.

요약해보면, 원형문합기를 이용한 위십이지장 문합술의 시행시 숙지해야 할 주의점은 십이지장 절주부위 주변 혈관의 과도한 결찰을 피하고, 위 절제연과 위 십이지장 문합부 사이의 간격을 적어도 2 cm 이상 유지하여야 하며, 과도한 문합부 긴장력의 완화를 위해 충분한 Kocher 수기로 십이지장의 유동이 필요하고, 특히 술 중 문합부의 출혈유무에 대한 육안적 관찰이 매우 중요하다 하겠다.

## REFERENCES

1. Lee MS, Lee MH, Hur KB. The gastroduodenostomy after radical distal gastrectomy (Billroth I operation) for carcinoma of the stomach. *Korean J Surg Soc* 1990;38:577-585.
2. Kim BJ, O'Connell T. Gastroduodenostomy after gastric resection for cancer. *Am Surg* 1999;65:905-907.
3. Yang HK, Information Committee of the Korean Gastric Cancer Association. Current status of clinical practice for gastric cancer patients in Korea. *J Korean Gastric Cancer Assoc* 2004;4:95-108.
4. Griffin SM, Chung SCS, Mok CO, Li AKC. Stapled Billroth I gastrectomy. *Br J Surg* 1990;77:772-773.
5. Nakamura Y, Tadaoka N, Inomata Y, Yoshinaga K, Sakuyama T, Takahashi N. New techniques of gastroduodenal anastomosis using circular stapler in Billroth I gastrectomy. 2nd International Gastric Cancer Congress 1997:891-894.
6. Cho SJ, Lee HK, Lee KU, Choe KJ, Kim JB, Yang HK. Billroth I anastomosis after a radical subtotal gastrectomy.-The safety of the double-stapling method-. *Korean J Surg Soc* 2000;58:531-537.
7. Nakane Y, Kanbara T, Michiura T, Inoue K, Iiyama H, Nakai K, Okumura S, Yamamichi K, Hioki K. Billroth I gastrectomy using a circular stapler to treat gastric cancer. *Surg Today* 2001;31:90-92.
8. Takeuchi K, Suzuki Y, Ando T, Sekihara M, Hara T, Kori T, Nikajima H, Kuwano H. A modified stapling technique for performing Billroth I anastomosis after distal gastrectomy. *World J Surg* 2004 Dec 23;[Epub ahead of print].
9. Min SJ, Lee MS, Baek MJ, Kim CH, Song OP, Cho MS. Comparative study of the manual and stapled anastomosis in patients undergoing a Billroth I gastrectomy for carcinoma of the stomach. *Korean J Surg Soc* 1998;55:1004-1010.
10. Billroth T. *offenes scribein an Herrn Dr. L. Wittelshofer*. *Wien Med Wochenschr* 1881;31:162-165. cited from Stephen JF, David Soybel: A history of gastric surgery. *Probl Gen Surg* 1997;14:1-13.
11. Hwang TH, Yang DH. Gastroduodenostomy after gastrectomy for gastric cancer-Comparative study of the single-layer and two-layer sutured anastomosis. *Korean J Surg Soc* 2001;60:420-424.
12. De Petz AA. Aseptic technique of stomach resection. *Ann Surg* 1927;86:388.
13. Ravitch MM, Steichen FM. Techniques of staple suturing in gastrointestinal tract. *Ann Surg* 1972;175:815-837.
14. Ravitch MM, Steichen FM. A stapling instrument for end to end inverting anastomoses in the gastrointestinal tract. *Ann Surg* 1979;189:791-797.
15. Oka M, Maeda Y, Ueno T, Lizuka N, Abe T, Yamamoto K, Ogura Y, Masaki Y, Suzuki T. A hemidouble stapling method to create the Billroth-I anastomosis using a detachable device. *J Am Coll Surg* 1995;181:366-368.
16. Arnaud JP, Ollier JC, Adloff M. A new procedure for Billroth I anastomoses with the EEA stapler. *Int Surg* 1983;68:63-64.
17. Chassin JL, Rifkind KM, Sussman B, Kassel B, Fingaret A, Drager S, Chassin PS. The stapled gastrointestinal tract anastomosis: incidence of postoperative complications compared with the sutured anastomosis. *Ann Surg* 1978;188:689-694.
18. Nunomura M, Takiguchi N, Oda K, Soda H, Suzuki H, Wakatsuki K, Chiku T, Kondo E, Yoshimura K, Furukawa R, et al. Billroth I gastrectomy using the ILS stapler. 2nd International Gastric Cancer Congress 1997:887-890.
19. Wong J, Cheung H, Lui R, Fan YW, Smith A, Siu KF. Esophagogastric anastomosis performed with a stapler: the occurrence of leakage and stricture. *Surgery* 1987;101:408-415.

**= Abstract =**

**Circular Stapled Billroth I Anastomosis after Distal Subtotal Gastrectomy - Anastomotic Complications and Prevention -**

**Moon Soo Lee, M.D., Gil Ho Kang, M.D., Gyu Seok Cho, M.D., Yong Jin Kim, M.D., Hyung Soo Kim, M.D., Hwa Soo Lee, M.D., Sung Yong Kim, M.D., Moo Jun Baek, M.D., Chang Ho Kim, M.D. and Moo Sik Cho, M.D.**

Department of Surgery, College of Medicine, Soonchunhyang University, Cheonan, Korea

**Purpose:** The circular stapled Billroth I gastrectomy has been gradually popularized because of several advantages. Thus, this study aims to identify what to be supplemented for the safety of this technique by examining the potential complication after the circular stapled Billroth I gastrectomy.

**Materials and Methods:** This study selected 594 patients who underwent the circular stapled Billroth I gastrectomy because of the gastric cancer in our department of surgery from Jan. 1998 to Dec. 2004 as the subjects. As of Jan. 2001 when the bleeding on the anastomosis site was visually checked through the small incision at the opposite curvature to the lesion of the stomach to be resected and so the operation was completed, the patients were divided into the Group I (n=219) and Group II (n=375), which were the patients before and after Jan. 2001, respectively. Then, the clinical characteristics and postoperative anastomotic complications of both groups were compared.

**Results:** For the comparison of complications between two groups, the anastomotic leakage was found in four cases in Group I and three cases in Group II (p=0.196). The stenosis on the anastomosis region was not observed in both groups. The bleeding on the anastomosis region illustrates the statistically significant difference between Group I and Group II, with 43 cases and 2 cases, respectively (P=0.019).

**Conclusion:** The circular stapled Billroth I gastrectomy is recommended because of several advantages of this technique. However, the bleeding on the anastomosis site may be indicated as the critical issue. Accordingly, the visual check on the bleeding on the anastomosis site during the operation will improve the safety of circular stapler. (J Korean Gastric Cancer Assoc 2006;6:103-108)

---

**Key Words:** Gastric cancer, Circular stapler, Billroth I, Anastomosis site, Bleeding