

급성 폐손상 동물모델에서 aquaporin 수분통로의 발현

순천향대학교 의과대학 내과학교실

장안수, 박종숙, 이준혁, 박성우, 김도진, 어수택, 김용훈, 박춘식

Aquaporin in bleomycin induced lung injury

An-Soo Jang, M.D., Jong-Sook Park, M.D., June-Hyuk Lee, M.D., Sung-Woo Park, M.D., Do-Jin Kim, M.D., Soo-Tak Uh, M.D., Young-Hoon Kim, M.D., Choon-Sik Park, M.D.

Division of Allergy and Respiratory Diseases, Deptment of Internal Medicine Soonchunhyang University Hospital, Korea

Background : Aquaporins (AQPs) may play a role in the pathogenesis of pulmonary inflammation and edema. This study investigated the role of AQPs in acute lung injury following bleomycin inhalation in rats.

Methods : Sprague-Dawley rats were treated via inhalation with 10 U/kg bleomycin hydrochloride dissolved in 5 ml of normal saline. The control rats were treated with 5 ml normal saline. The animals (n = 6-8 rats per group) were sacrificed at 4, 7, and 14 d. The changes in AQP1, AQP4, and AQP5 expression levels over time were analyzed by Western blotting. The nitrate and nitrite concentrations in the bronchoalveolar lavage fluid (BALF) were measured using a modified Griess reaction. ELISA was used to check cytokines.

Results : The respiration rates were significantly higher 4 and 7 days after the bleomycin treatment compared with those of the control rats. The tidal volume was lower in rats at 4 days after the bleomycin treatment, and the wet/dry weights of the lung were significantly higher than those of the control group. The nitrite and nitrate concentrations in the BALF from the rats at 4 days after exposure to bleomycin were greater than those from the saline-treated rats. Immunoblotting studies demonstrated that the AQP1 and AQP4 expression levels were lower in the rats at 4 days. However, the AQP4 expression level was higher at 7 days. The AQP5 expression level increased at 4, 7 and 14 days after the bleomycin treatment.

Conclusion : This study demonstrates that AQPs are expressed differently in bleomycin-induced pulmonary edema. (*Tuberc Respir Dis* 2006; 60: 330-336)

Key words : Aquaporin, Nitric oxides, acute lung injury

서 론

급성 폐손상은 저산소혈증, 호흡기계 유순도 감소, 흉부방사선에서 양폐야에 폐침윤을 특징으로 하는 질환으로 $PaO_2/FiO_2 \leq 300$ mmHg를 나타내고, 급성 호흡부전증후군은 $PaO_2/FiO_2 \leq 200$ mmHg를 특징으로 하는 질환이다. 원인은 폐렴, 폐혈증, 다발성손상, 대량출혈, 수혈, 흡인, 외상 등이 있으며 여러가지 치료의 발전에도 불구하고 사망률이 40-60% 이상으로 알려져 있다. 이러한 폐손상에는 호중구, 보체, 대식세포

포, 유리산소기, 산화질소 등이 관여하는 것으로 알려져 있다¹. 폐에 대한 손상으로 첫 3일 정도에는 폐포 내에 수분이 흡수되어 폐가 무거워지며, 부종이 발생하고 출혈, 무기폐, 경결화가 진행하고 3-7일에는 폐포내 삼출액은 흡수되고 기질화되며 2형 폐포 상피세포가 입방형 편평상피로 증식하고 폐포 기저막이 파괴되는 증식기를 나타내고 1주 이후에는 활성화된 호중구가 세포의 손상을 초래하고 염증세포들이 작용하여 폐포 내피세포를 재생하는 과정에 참여하게 되고 대식세포나 간질세포가 섬유세포로 대체되는 섬유화를 가져온다.

Bleomycin은 프리산소라디칼을 생산하여 폐손상을 일으키는 것으로 알려져 있다. 주로 제 1형 폐상피세포, 모세혈관에 주로 손상을 주며², 이러한 폐손상에는 여러 가지 사이토카인이 관여하는 것으로 알려져 있다³⁻⁵.

수분통로인 아쿠아포린(AQP, aquaporin)은 폐에

본 연구과제는 2005학년도 순천향대학교 대학자체 학술연구조성비 일반연구과제로 지원을 받아 수행하였음.

Department of Internal Medicine Soonchunhyang University Hospital 1174, Jung-dong, Wonmi-gu, Bucheon, Gyeonggi-do 420-767, Korea
Phone : 82-32-621-5105 Fax : 82-32-621-5016
E-mail : mdcspar@unitel.co.kr

Received : Dec. 14. 2005

Accepted : Feb. 28. 2006

서 AQP1, AQP3, AQP4, AQP5 등이 발현되는 것으로 알려져 있다. 각 종류에 따라 각각 기능을 가지고 있으며^{6,7}. AQP1은 혈관 내피세포의 침부 및 basolateral 막, visceral 흉막에 분포한다. AQP4는 폐상피세포의 basolateral 막에 분포한다. AQP5는 제 1형 폐상피세포의 침부 기도와 후인두 점액선의 acinar세포에 분포한다. 아데노바이러스에 의한 폐염증 및 부종이 생쥐에서 밝혀졌으며 이러한 염증과 부종은 폐말단부의 AQP1과 AQP5의 감소와 연관되며 이러한 것은 AQP1과 AQP5가 수분의 이동에 관여함을 알 수 있는 근거로 제시되고 있다⁸. 따라서 급성 폐손상 증환자의 사망률을 낮추기 위해 급성 폐손상의 기전에 대한 더 많은 연구가 필요한 실정이다. 따라서 저자 등은 bleomycin 급성 폐손상 동물모델을 이용하여 수분통로인 아쿠아포린의 발현을 확인하여 급성 폐손상에서 아쿠아포린의 역할을 알아보려고 하였다.

대상 및 방법

1. 실험동물 및 폐손상모델

실험동물은 체중 200-300g의 Spraw-Dawley rats (대한 실험동물센터)를 사용하고, 공급처로부터 쥐를 받은 후 3일 이내에 실험을 실시하고 실험하기까지는 순천향대학교 부천병원 동물 사육사에서 사육한다. Bleomycin은 10U/kg를 연무기를 이용하여 분무하였다. Bleomycin 분무 후 4, 7, 14일에 폐기능검사와 기관지폐포세척액과 폐조직을 얻었다. 대조군은 bleomycin 대신에 0.05% Tween 80이 포함된 phosphate buffered saline (PBS, pH 7.4)으로 하였다. 폐부종의 정도를 알기 위해 떼어낸 폐 조직의 질량을 재고 60°C 오븐에 3일 놓아둔 후 건조 질량을 측정하여 폐부종의 정도를 평가하였다.

2. 폐기능검사

최근 국산용으로 개발되어 사용 중이며 동물이 자유롭게 움직일 수 있는 수분 섭취가 가능하고 장시간 폐기능검사가 가능한 one chamber 체용적변동 기록

기를 이용하여 호흡수와 상시호흡량을 측정하였다.

3. 기관지폐포세척

대조군과 bleomycin군을 thiopental sodium 50mg/kg을 복강내 주사하여 마취시킨 후 곧바로 흉곽을 절개하여 폐와 기관을 노출 시켰다. 기관 상단부를 통해 PE-20 폴리에틸렌 도관을 삽입하여 고정시키고, 4°C의 생리식염수 20ml (1ml씩 4회)로 기관지 폐포세척술을 시행 하였다. 회수된 세척액 양을 기록하고, 바로 4°C, 1500rpm으로 10분간 원심분리 (VS-6000 CF, Vision, Korea)하여 상층액은 버린다. 남아 있는 세포 압착결정을 인산완충액 0.5ml (pH 7.4)로 녹인 다음, 이중 50 μ l를 3% acetic acid용액 950 μ l와 섞어서 Hemocytometer (Naubauer chamber)를 사용하여 현미경(\times 100)아래서 총세포수를 세었다. 표본 튜브내에 남아 있는 세포수가 ml당 10⁶개가 되도록 인산완충액으로 희석한 후 400 μ l를 따서 4°C, 700rpm으로 5분간 cytopspin (CF-120, SAKURA, Japan)하여 슬라이드를 만들었다. 이것을 Diff-Quick 염색하여 400배 현미경하에서 각 슬라이드의 백혈 수를 500개씩 세어 세포분획을 계산하였다.

4. 단백질 측정

단백측정은 bovine 혈청 알부민등과 BCA시약을 이용한 Smith 등⁹의 방법을 이용하였다.

5. 조직 처리

기관, 폐조직을 얻어 우폐, 좌폐를 각각 나누어 포르말린 고정후 3 μ m두께로 절단하여 슬라이드에 포매하였다.

6. 사이토카인 및 nitrite와 nitrate 측정

각 사이토카인은 기관지폐포세척액 100 μ l를 효소면역검사로 (QuantikineTM; R&D Systems, Inc., MN)¹⁰. 측정하였다. TNF- α , IL-6, nitrite의 detection limit

는 다음과 같다 (IL-6: 4.7 pg/ml, TNF-a: 7.8 pg/ml, nitrite: 1.56 μM/L, nitrate: 0μM/L).

7. 아쿠아포린의 Western blot analysis

아쿠아포린은 폐조직을 250mM sucrose 1 mM EDTA, 0.1mM phenylmethylsulfonyl fluoride, 5 mM potassium phosphate (pH 7.7)가 들어 있는 용액 내에서 조직분쇄기로 3,00rpm에서 균질화 하였다. 큰 조직 부스러기와 핵 조각들은 3,000g, 4°C에서 5분동안 그리고 10,000g, 4°C에서 5분동안 두 번 원심분리하여 제거하였다. 조직의 균질액의 단백질 농도는 표준 시료로 albumin을 이용한 Smith⁹을 이용하여 측정하였다. 필요할 때는 AQP1, AQP4, AQP5에 대한 단백질 blotting을 위하여 조직 균질액을 101,000g에서 60분 동안 원심분리하고 pellet을 용해하여 막에 붙어 있는 단백질을 분리하였다. 단백질 blotting을 위하여 단백질 시료를 7.5% polyacrylamide resolving gel과 5% polyacrylamide stacking gel로 이루어진 비연속성계 (Xcell II Mini-Cell, Novex)를 이용하여 전기영동하여 크기대로 분류하였다. 그런 다음 단백질을 NOVEX blot module을 이용하여 전기영동하고 Nitroplus membrane (Boehringer Mannheim)에 옮긴다. 이 membrane을 Tris로 완충한 식염수 (TBS)에 씻고 2시간동안 TBS에 용해시킨 5% 무지방 건조 우유용액(NFM/TBST)에서 blocking하고, 2% NFM/TBS로 생쥐에서 추출한 monoclonal anti-AQP나 토끼에서 추출한 monoclonal anti-AQP (Transduction Laboratories)를 1대 2,000의 비율로 희석한 용액에서 하룻밤 동안 biotinylated goat anti-mouse IgG나 goat anti-rabbit IgG (1:1,000)(Western-Light PlusTM Immunoblotting System, TROPIX)와 함께 incubation하였다. 결합된 항체를 X-ray film에 나타나는 chemiluminescence로 측정하였다. 구조 단백질인 β-actin에 대하여 쥐에서 추출한 monoclonal antibody를 loading대조군으로 사용하였다. Membrane을 다른 항체로 incubation하기 전 2% SDS와 100mM β-mercaptoethanol이 들어 있는 TBS 용액에서 그리고 50°C에서 membrane을 strip하였다.

8. 통계분석

모든 변수는 평균±표준오차로 나타내었으며 통계적 검정은 SPSS 프로그램(version 10.0 for Windows)을 이용하였고 각 집단간의 평균비교는 Mann-Whitney U test로 하였고 p값이 0.05이하인 경우를 유의한 차이로 판정하였다.

결 과

1. Bleomycin처리 후 폐부종 및 염증

Bleomycin은 10U/kg를 처치 후 4, 7, 14일에 폐부종의 정도를 알기 위해 떼어낸 폐 조직의 질량을 재고 60°C 오븐에 3일 놓아둔 후 건조 질량을 측정하여 폐부종의 정도를 평가하였는데 4일째 wet/dry ratio가 대조군에 비해서 유의하게 증가하였고, 7일, 14일에 감소하였으며 14일째는 7일째에 비해 유의하게 감소하였다(control vs. 4d vs. 7d vs. 14d; 2.8 grams/grams vs. 5 grams/grams vs. 3.8 grams/grams vs. 2.9 grams/grams, Figure 1). 이러한 변화는 폐부종이 4일에 최고치를 이룬 후 7, 14일에 점차 감소함을 시사한다. 기관지폐포세척액에서 호중구는 4일째 유의하게 증가하였다 (control vs. 4d vs. 7d vs. 14d; 2.5±0.5% vs. 17.3±2.5% vs. 12.5±2.0% vs. 6.4±1.2%).

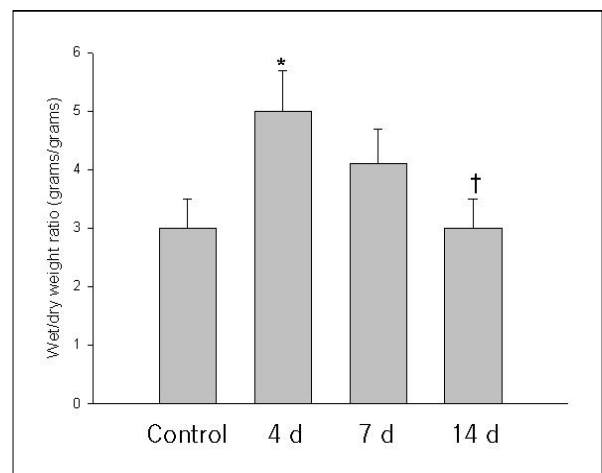


Figure 1. Increased lung fluid after bleomycin treatment. *p<0.05 compared with saline treatment, † p<0.01 compared with 4 days after bleomycin treatment.

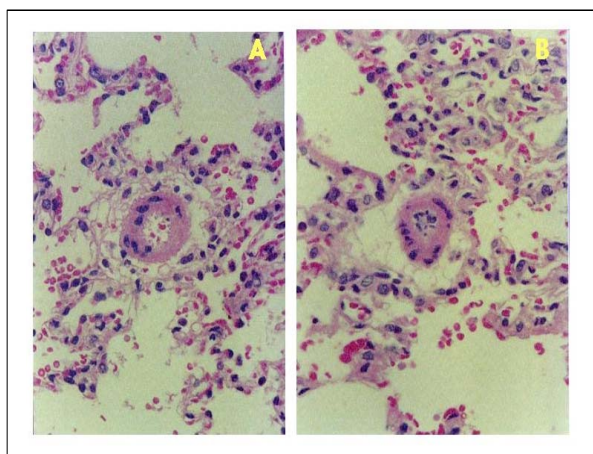


Figure 2. Pulmonary infiltrates were observed in the peribronchial and perivascular regions with H& E stains. Original magnification, $\times 100$. Alveolar interstitial edema was detected as thickened alveolar septa in some regions. Evidence of pulmonary edema was generally more evident in the lungs of rats at 4 days after bleomycin treatment (B) than in rats treated with saline alone (A).

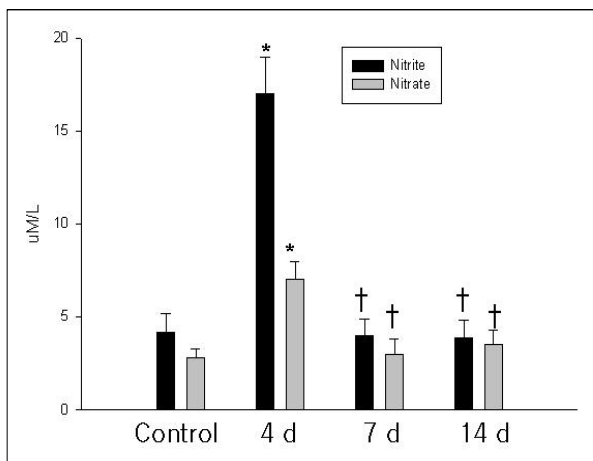


Figure 3. Increased nitrite and nitrate levels after bleomycin treatment. * $p < 0.01$ compared with saline treatment, † $p < 0.01$ compared with 4 days (d) after bleomycin treatment.

Bleomycin을 10U/kg를 처치 후 4, 7, 14일 폐조직에서 기관지주위와 혈관 주위에 염증세포의 침윤이 관찰되었으며 간질성 폐부종이 관찰되었다 (Figure 2).

2. 폐 호흡지표의 변화

동물이 자유롭게 움직일 수 있는 수분 섭취가 가능

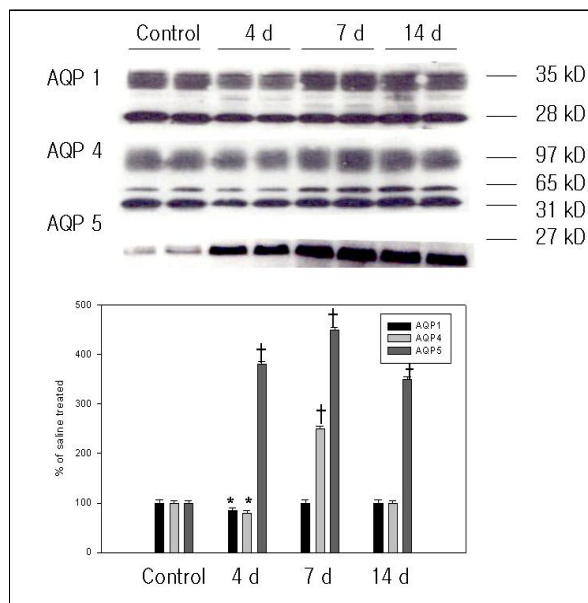


Figure 4. Lung aquaporin 1 (AQP1), AQP4 and AQP5 protein expression after bleomycin treatment. * $p < 0.05$ compared with saline treatment, † $p < 0.01$ compared with saline treatment.

하고 장시간 폐기능검사가 가능한 one chamber 체용적 변동기록기를 이용하여 호흡수와 상시호흡량을 측정하였는데 4일, 7일째 호흡수가 대조군에 비해 유의하게 증가하였으며 4일에 비해 14일째 감소하였다 (control vs. 4d vs. 7d vs. 14d; 120 ± 3.5 rate/min vs. 150 ± 5.4 rate/min vs. 160 ± 5.8 rate/min vs. 125 ± 2.9 rate/min). 그리고 tidal volume은 4일째 감소하였고 7일과 14일에 4일에 비해 증가하였다 (control vs. 4d vs. 7d vs. 14d; 0.3 ± 0.01 ml/min vs. 0.15 ± 0.01 ml/min vs. 0.25 ± 0.02 ml/min vs. 0.17 ± 0.01 ml/min).

3. TNF- α , IL-6 단백질 및 산화질소산물의 변화

Bleomycin은 10U/kg를 처치 후 4, 7, 14일에 기관지폐포세척액에서 TNF- α , IL-6, 단백질, 그리고 nitrite와 nitrate를 측정하였다. TNF- α , IL-6는 각각 4, 14일째 대조군에 비해 유의하게 높았다 (control vs. 4d vs. 7d vs. 14d; TNF- α , 1.5 ± 0.3 pg/ μ g of protein vs. 3.0 ± 0.6 pg/ μ g of protein vs. 2.5 ± 0.4 pg/ μ g of protein vs. 7.5 ± 0.8 pg/ μ g of protein ; IL-6, 0.3 ± 0.1 pg/ μ g of protein vs. 0.4 ± 0.05 pg/ μ g of protein vs. 0.3 ± 0.03

pg/ μ g of protein vs. 2.5 ± 0.2 pg/ μ g of protein). 단백질은 4일째 가장 증가하였다(control vs. 4d vs. 7d vs. 14d; 3.75 ± 0.75 μ g/ μ l vs. 7.89 ± 0.91 μ g/ μ l vs. 6.57 ± 0.56 μ g/ μ l vs. 4.48 ± 0.45 μ g/ μ l). nitrite와 nitrate는 4일째 대조군에 비해서 유의하게 증가하였다가 4일에 비해 14일째 감소하였다(control vs. 4d vs. 7d vs. 14d; nitrite, 4.1 ± 0.2 μ M/L vs. 18.2 ± 2.5 μ M/L vs. 3.8 ± 0.3 μ M/L vs. 4.0 ± 0.2 μ M/L, nitrate, 2.5 ± 0.1 μ M/L vs. 7.3 ± 1.6 μ M/L vs. 2.1 ± 0.2 μ M/L vs. 1.9 ± 0.1 μ M/L, (Figure 3).

4. 아쿠아포린 발현

Bleomycin은 10U/kg를 처치 후 4, 7, 14일에 폐조직을 얻어 아쿠아포린 발현을 확인하였는데 AQP1과 AQP4는 4일째 발현이 감소하였고, AQP4는 7일째 발현이 증가하였다. 그리고 AQP5는 4, 7, 14일에 대조군에 비해 발현이 증가하였다 (Figure. 4).

고찰

본 연구에서 bleomycin을 처치하여 폐부종 모델을 만들었으며 bleomycin 처치 후 4일에 폐부종, 호흡수 증가, 상시호흡량 감소, 산화질소산물 증가를 보여 급성 폐손상에 의한 폐부종이 심하게 일어남을 알 수 있었고 수분 통로인 아쿠아포린은 AQP1, AQP4, AQP5가 bleomycin을 처치 후 시간에 따라 다르게 발현함을 알 수 있었다.

급성폐손상은 기계호흡 등의 도입으로 사망률을 낮추었으나 아직도 유병률과 사망률이 높아 급성 폐손상의 기전의 연구와 치료제 개발이 중요한 과제이다. 그리고 급성폐손상을 일으키는 원인은 폐감염, 흡인 등 직접적으로 폐에 손상을 일으키는 경우와 폐혈증, 다발성 외상, 대량수혈 등 간접적 손상이 원인으로 알려져 있으며 이러한 원인들에 의해 폐의 상피세포, 혈관내피세포, 대식세포, 호중구, 단핵구, 혈소판, 혈액응고 체계 등에 영향을 주어 폐포혈관 막에 손상을 주며 염증 및 폐부종 등을 가져오게 된다. 그러나 폐손상에서 염증을 일으키는 세포 및 면역학적,

혈액응고기전 등에 영향을 미치는 주요 세포, 주요물질에 대한 연구가 필요한 상태이다¹¹⁻¹⁵.

Bleomycin은 반응성 산소종을 생성하여 폐손상을 일으키며 주로 1형 폐상피세포와 혈관 내피세포에 손상을 주는 것으로 알려져 있으며 다양한 사이토카인이 분비되어 영향을 미치는 것으로 알려져 있다³⁻⁵. 현재까지 주로 기관내에 bleomycin을 주입한 폐손상이나 폐섬유화 동물모델이 이용되었는데 저자 등은 bleomycin을 쥐에 흡입시켜 폐 손상모델을 만들었으며¹⁶ 동물폐기능 검사를 통하여 생리적으로 호흡수와 상시호흡량을 모니터링함으로써 4일, 7일, 14일에 각각의 변화를 관찰 하였다. 그리고 wet/dry비를 측정하여 폐부종의 정도를 평가하였다. Bleomycin투여 후 4일째 폐부종이 가장 증가하고 7일, 14일에 감소하는 것으로 확인 하였으며 기관지폐포세척액에서도 호중구의 증가가 4일째 가장 높았고 폐조직검사에서 폐염증과 간질성 폐부종의 증가를 확인하였다. 이러한 폐손상 동물 모델은 폐손상의 기전연구에 이용될 수 있을 것으로 생각된다.

산화질소는 혈관확장 및 기관지 확장에 작용하며 폐 손상에 영향을 주는 것으로 알려져 있다¹⁷⁻¹⁹. 이 연구에서 기관지 폐포세척액에서 산화질소산물이 4일째 가장 높아 급성 폐손상 시 산화질소가 관여함을 시사하는 소견으로 생각된다.

세포막을 통한 수분의 신속한 이동을 허용하는 통로로 지질층을 잘 통과할 수 없는 유리 이온 등에 대한 특이 통로가 아쿠아포린 수분 통로로 알려졌다²⁰⁻²³. 물 친화적 전해질의 인지질층 세포막 이동 통로가 단백질 것과 같이 물 분자의 이동 통로도 아쿠아포린 단백질이다. 지금까지 신장에서 수분 통로가 잘 알려져 있지만 폐에서는 연구가 진행 중이다. 현재까지 10여 가지의 아쿠아포린족 동위 단백질이 알려져 있으며 아쿠아포린은 세포막을 관통하는 여섯 개의 domain으로 되어 있고, 두 개의 asparagine-proline-alanine sequence의 직렬 반복 구조를 이루고 있어서 이 구조가 원형질막을 통과하는 수분 이동 통로가 되기 위해 막과 상호작용할 수 있게 되어 있다. AQP1의 다섯 개의 고리 가운데 B와 E 고리는 지방 이중층에 담겨져 있어, 모래 시계 같은 대칭적 구조내에 단

일한 통로로 연결되게 하고 있다²⁴. 최근에 AQP1의 3차원적 구조가 보고되었으며, AQP 1-5를 이입한 헴스터의 난소세포를 사용한 연구에서 AQP2, AQP3, AQP5도 막에서 tetramer를 형성함이 밝혀졌다^{25,26}. 신장에는 5개의 아쿠아포린 (AQP1, AQP2, AQP3, AQP4, AQP6) 동위단백이 발현된다고 알려져 있고, 최근 3가지의 아쿠아포린(AQP 7, AQP8, AQP10)이 추가로 알려졌으나 아직 분포 및 기능은 아직 명확치 않다. 폐에는 5개의 아쿠아포린 (AQP1, AQP2, AQP3, AQP4, AQP5) 동위단백이 발현되며, 최근 3가지의 아쿠아포린(AQP7, AQP8, AQP10)이 추가로 알려졌고 발현 및 기능은 더 연구가 필요한 실정이다. 따라서 폐에서 아쿠아포린이 수분저류에 의한 질환의 병인에 중요한 역할을 할 수 있을 것으로 사료되며 이에 대한 폭넓은 이해는 급성폐부종의 예방 및 치료에 일조할 것으로 기대된다. 따라서 본 연구에서 급성 폐부종 동물모델에서 혈관내피세포의 침부 및 basolateral 막, visceral 흉막에 분포하는 AQP1, 폐상피세포의 basolateral 막에 분포하는 AQP4, 제 1형 폐상피세포의 침부 기도와 후인두 점액선의 acinar세포에 분포하는 AQP5 등 각각의 아쿠아포린에 대한 발현을 확인하였다. Bleomycin 투여 후 폐 조직에서 혈관내피세포의 침부 및 basolateral 막에 분포하는 AQP1과 폐상피세포의 basolateral 막에 분포하는 AQP4는 4일에 감소하였으며 AQP4는 7일에 증가하였고, 제 1형 폐상피세포의 침부 기도에 분포하는 AQP5는 4, 7, 14일에 발현이 증가하였다. 이와같이 아쿠아포린이 서로 다르게 발현되는 것으로 보아 각각의 아쿠아포린이 상피세포와 혈관 내피세포사이에 역할이 다르게 될 수 있음을 알수 있었다. 그리고 본 연구에서 4일과 7일에 폐부종이 가장 심한 것으로 보여져서 폐부종의 초기에는 AQP5가 그리고 7일에는 AQP4와 AQP5가 폐부종의 증가에 관여하는 것으로 사료된다. 추후 폐염증 및 폐부종에서 아쿠아포린에 대한 역할에 대해 더 많은 연구가 필요할 것으로 생각된다.

요 약

배 경:

급성폐손상은 여러 가지 치료의 발전에도 높은 사망률을 보이는 질환으로 병태생리학적 연구가 필요한 실정이다. 아쿠아포린 (AQP)은 수분통로로 급성폐손상에서 폐부종에 관여되는 것으로 알려져 있어 bleomycin을 이용한 급성 폐손상모델에서 아쿠아포린의 발현을 확인하고자 하였다.

방 법:

Bleomycin 10 U/kg을 Sprague-Dawley rats에 흡입시켜 급성 폐손상 모델을 만들고 흡입후 4, 7, 14일에 호흡수, 상시호흡량을 측정하고, 기관지폐포세척액을 얻으며, 폐조직을 얻었다. 얻은 폐조직에서 wet/dry 량을 측정하고 기관지 폐포세척액에서 사이토카인, 산화질소산물(nitrite와 nitrate)등을 측정하였다. 그리고 폐조직에서 AQP1, AQP4와 AQP5를 면역조직염색에서 확인하였다.

결 과:

Bleomycin 흡입 후 호흡수는 4, 7일에 상시호흡량은 4일에 대조군에 비해 유의한 차이를 보였다. Wet/dry 질량은 대조군에 비해 4일에 유의하게 높았다. 기관지폐포세척액에서 산화질소산물은 4일에 가장 높았다. 면역화학염색에서 AQP1과 AQP4는 4일에 감소하였으며 AQP4는 7일에 증가하였고, AQP5는 4, 7, 14일에 발현이 증가하였다.

결 론:

아쿠아포린은 급성폐손상 모델에서 다양하게 발현하여 급성 폐손상의 경과에 따라 다르게 작용함을 시사한다.

참 고 문 헌

1. Doyle RL, Szaflarski N, Modin GW, Wiener-Kronish JP, Matthay MA. Identification of patients with acute lung injury: predictors of mortality. *Am J Respir Crit Care Med* 1995;152:1818-24.

2. Jules-Elysee K, White DA. Bleomycin-induced pulmonary toxicity. *Clin Chest Med* 1990;11:1-20.
3. Piguet PF, Vesin C, Grau GE, Thompson RC. Interleukin 1 receptor antagonist (IL-1ra) prevents or cures pulmonary fibrosis elicited in mice by bleomycin or silica. *Cytokine* 1993;5:57-61.
4. Smith RE, Strieter RM, Zhang K, Phan SH, Standiford TJ, Lukacs NW, et al. A role for C-C chemokines in fibrotic lung disease. *J Leukoc Biol* 1995; 57:782-7.
5. Piguet PF, Collart MA, Grau GE, Kapanci Y, Vassalli P. Tumor necrosis factor/cachectin plays a key role in bleomycin-induced pneumopathy and fibrosis. *J Exp Med* 1989;170:655-63.
6. King LS, Nielsen S, Agre P. Aquaporin-1 water channel protein in lung: ontogeny, steroid-induced expression, and distribution in rat. *J Clin Invest* 1996;97:2183-91.
7. Nielsen S, King LS, Christensen BM, Arge P. Aquaporins in complex tissues: II. cellular and subcellular distribution in respiratory tract and glands of rat. *Am J Physiol* 1997;273:C1549-61.
8. Towne JE, Harrod KS, Krane CM, Menon AG. Decreased expression of aquaporin (AQP) 1 and AQP5 in mouse lung after acute viral infection. *Am J Respir Cell Mol Biol* 2000;22:34-44.
9. Smith PK, Krohn RI, Hermanson GT, Mallia AK, Gartner FH, Provenzano MD, et al. Measurement of protein using bicinchoninic acid. *Anal Biochem* 1985; 150:76-85.
10. Dickason RR, Huston MM, Huston DP. Enhanced detection of human interleukin-5 in biological fluids utilizing murine monoclonal antibodies which delineate distinct neutralizing epitope. *Cytokine* 1994;6:64-7-56.
11. Matthay MA, Zimmerman GA. Acute lung injury and the acute respiratory distress syndrome: four decades of inquiry into pathogenesis and rational management. *Am J Respir Cell Mol Biol* 2005;33:319-27.
12. Ashbaugh DG, Bigelow DB, Petty TL, Levine BE. Acute respiratory distress in adults. *Lancet* 1967;2:319 - 23.
13. The Acute Respiratory Distress Syndrome Network. Ventilation with lower tidal volumes as compared with traditional tidal volumes for acute lung injury and the acute respiratory distress syndrome. *N Engl J Med* 2000;342:1301 - 8.
14. Brower RG, Lanken PN, MacIntyre N, Matthay MA, Morris A, Ancukiewicz M, et al. Higher versus lower positive end-expiratory pressures in patients with the acute respiratory distress syndrome. *N Engl J Med* 2004;351:327 - 36.
15. Zimmerman GA, Albertine KH, McIntyre TM. Pathogenesis of sepsis and septic-induced lung injury. In: Lenfant C, Matthay MA, editors. *Acute respiratory distress syndrome*. 1st ed. New York: Marcel Dekker; 2003. p. 245 - 87.
16. Jang AS, Lee JU, Choi IS, Park KO, Lee JH, Park SW, et al. Expression of nitric oxide synthase, aquaporin 1 and aquaporin 5 in rat after bleomycin inhalation. *Intensive Care Med* 2004;30:489-95.
17. Moncada S, Palmer RM, Higgs EA. Biosynthesis of nitric oxide from L-arginine: a pathway for the regulation of cell function and communication. *Biochem Pharmacol* 1989;38:1709-15.
18. Moncada S, Palmer RMJ, Higgs EA. Nitric oxide: physiology, pathophysiology and pharmacology. *Pharmacol Rev* 1991;43:109-42.
19. Haddad IY, Pataki G, Hu P, Galliani C, Beckman JS, Matalon S. Quantification of nitrotyrosine levels in lung secretions of patients and animals with acute lung injury. *J Clin Invest* 1994;94:2407-13.
20. Agre P, Saboori AM, Asimos A, Smith BL. Purification and partial characterization of the Mr 30,000 integral membrane protein associated with the erythrocyte Rh(D) antigen. *J Biol Chem* 1987;262:17497-503.
21. Denker BM, Smith BL, Kuhajda FP, Agre P. Identification, purification, and partial characterization of a novel Mr 28,000 integral membrane protein from erythrocytes and renal tubules. *J Biol Chem* 1988;263:15634-42.
22. Preston GM, Agre P. Isolation of the cDNA for erythrocyte integral membrane protein of 28 kilodaltons: member of an ancient channel family. *Proc Natl Acad Sci U S A* 1991;88:11110-4.
23. Preston GM, Carroll TP, Guggino WB, Agre P. Appearance of water channels in *Xenopus* oocytes expressing red cell CHIP28 protein. *Science* 1992;256:385-7.
24. Jung JS, Preston GM, Smith BL, Guggino WB, Agre P. Molecular structure of the water channel through aquaporin CHIP. *J Biol Chem* 1994;269:14648-54.
25. van Hoek AN, Yang B, Kimiz S, Brown D. Freeze-fracture analysis of plasma membrane of CHO cells stably expressing aquaporin1-5. *J Membr Biol* 1998;165:243-54.
26. Yang B, Brown D, Verkman AS. The mercurial insensitive water channel (AQP4) forms orthogonal arrays in stably transfected Chinese hamster ovary cells. *J Biol Chem* 1996;271:4577-80.