

수혈로 유발된 급성 폐 손상 2예

고려대학교 의과대학 내과학교실

이경주, 김혜옥, 김정하, 하은실, 정진용, 이승현, 김세중, 주문경, 이은주, 강은해, 정기환, 이승룡, 이상엽, 김제형, 신 철, 심재정, 인광호, 강경호, 유세화

Two Cases of Transfusion Related Acute Lung Injury

Kyoung Ju Lee, M.D., Hye Ok Kim, M.D., Jung Ha Kim, M.D., Eun Sil Ha, M.D., Jin Yong Jung, M.D., Seung Hyeun Lee, M.D., Se Joong Kim, M.D., Moon Kyung Ju, M.D., Eun Joo Lee, M.D., Eun Hae Kang, M.D., Ki Hwan Jung, M.D., Sung Yong Lee, M.D., Sang Yeub Lee, M.D., Je Hyeong Kim, M.D., Chol Shin, M.D., Jae Jeong Shim, M.D., Kwang Ho In, M.D., Kyung Ho Kang, M.D., Se Hwa Yoo, M.D.

Department of Internal Medicine, College of Medicine, Korea University, Seoul, Korea.

Transfusion related acute lung injury (TRALI) is a serious, potentially life-threatening complication of transfusion therapy that is sometimes under diagnosed and under reported. Patients with TRALI present with dyspnea/respiratory distress and fever. The symptoms, signs and chest radiological findings in TRALI are similar to transfusion associated circulatory overload, which makes it difficult to distinguish it from circulatory overload. Although the mortality rate in cases of TRALI is relatively low, TRALI is the third most common cause of fatal transfusion reactions next to ABO blood type incompatibility and hepatitis. Mild-to-moderate cases of TRALI may be misdiagnosed as volume overload. Recently, we encountered two cases where the patients suffered from dyspnea and fever after a transfusion. and review of the relevant literature. (*Tuberc Respir Dis* 2006; 61: 473-478)

Key words: Blood transfusion, Pulmonary reaction, Acute lung injury, TRALI.

서 론

수혈로 유발된 급성 폐 손상은 1951년 Barnard가 처음으로 수혈 후에 발생한 치명적인 폐 부종에 대해 기술한 이후¹, 1983년 Popovsky 등에 의해 수혈로 유발된 폐 손상 (Transfusion-Related Acute Lung Injury, TRALI)으로 처음 명명하였다². European Haemovigilance Network (EHN)에서 TRALI를 임상적으로 진단하기 위해서는 몇 개의 요건들이 필요하다고 제시하였다: 1) 수혈 중 혹은 수혈 후 6시간 이내에 ARDS가 발생하고; 2) 좌심실의 용적 과부하의 증거가 동반되지 않아야 하며; 3) 방사선학적으로 양측성 폐 침윤 소견이 보여야 한다³. 2004년 Toronto에서 있었던 Canadian Consensus Conference에서는 위의

세가지 요건에 추가하여 1) 저산소증: PaO₂/FiO₂ 300 이하 또는 room air 에서 측정된 pulse oximetry상에서 saturation 90% 미만; 2) 이전에 급성 폐 손상이 존재하지 않아야 한다는 조건을 제시 하였다⁴. 수혈 후 1~2시간 후부터 호흡곤란, 발열 등의 증상을 호소하나 늦게는 48시간 후에도 증상이 발현되기도 한다. 수혈 후 호흡증상과 함께 단순 흉부 X-선 촬영상에서 양측성 폐 침범을 보이기 때문에 수혈과 연관된 과용적과 감별이 어렵다⁵. 대개의 경우 자연적으로 호전되나 수혈과 관련된 사망 원인 중 세 번째이며⁶, 그 보고가 불충분한 실정이다. 저자들은 만성 질환으로 인한 빈혈로 농축 적혈구 수혈 후 호흡 곤란 및 발열을 호소한 수혈에 의한 급성 폐 손상 2례를 경험하였기에 보고 하는 바이다.

Address for correspondence: **Sung Yong Lee, M.D.**
Division of Respiratory and Critical Care Medicine
Department of Internal Medicine, Guro Hospital #80,
Guro-dong, Guro-gu, Seoul, Republic of Korea(152-703)
Phone: +82-2-818-6851 Fax: +82-2-865-9670
E-mail: dreamnet@dreamwiz.com
Received: Aug. 30. 2006
Accepted: Oct. 17. 2006

증 례

증 례 1

환 자: 박○석, 남자 69세
주 소: 호흡 곤란

현병력: 환자는 3개월 전부터 시작된 우측복부 동통을 주소로 개인의원에서 시행한 흉부 컴퓨터 단층촬영상 종물 관찰되어 시행한 조직검사상에서 선암(adenocarcinoma)으로 진단되어 병기 판정 및 항암치료를 위해 본원으로 전원 되었다. 본원에서 시행한 병기 판정상 T₄N₂M₀, stage IIIb로 진단되어 항암치료 시작하였고 2nd line 1st cycle chemotherapy 10일째 시행한 진단검사의학상 빈혈소견 보여 농축 적혈구 2U수혈을 받고 6시간 후 호흡곤란 발생하였다.

과거력: 50년 전 결핵성 늑막염으로 치료 후 완치 판정 받았으며, 10년 전 고혈압 진단 후 현재 칼슘 차단제와 Angiotensin receptor blocker복용하는 중이었다. 내원 4개월 전 비소세포폐암 (T₄N₂M₀, stage IIIb)으로 진단되어 1st line chemotherapy로 항암치료 시작하였다.

검사실 소견: 입원 당시 말초혈액검사에서 백혈구 6,800/ μ L (Neut 69.3%, Lymph 17.4%, Mono 11.9%), 혈색소 9.8g/dL (MCV 96.0fL, MCHC 34.1g/dL), 혈소판 142,000/ μ L로 빈혈소견 보였으며 그 외 일반화학검사, 혈액응고검사, 요검사 등에서는 이상소견 보이지 않았었다. 항암치료 9일째 시행한 말초혈액검사상에서 백혈구 1,400/ μ L (Neut 25.0%, Lymph 44.0%, Mono 6.0%), 혈색소 7.5g/dL (MCV 95.3fL, MCHC 33.9g/dL), 혈소판 168,000/ μ L로 백혈구 및 중성구 감소 및 악화된 빈혈소견 보이고 있었다.

방사선학적 소견: 내원 당시 촬영한 단순 흉부 X-선 촬영 및 흉부 컴퓨터 촬영상에서는 우상엽에 악성 종양과 우측 늑막 전이 및 전이성 흉막 삼출이 관찰되었으며 좌측 늑막 전이와 소량의 전이성 흉막 삼출 보이고 있었으나 폐 실질에는 특이 소견 보이지 않았다. (Figure 1A, 1D).

경과: 수혈 6시간 후 호흡곤란 및 발열 호소하여 nasal cannule로 산소 1L 투여 하면서 시행한 동맥혈 가스 분석상에서 pH7.4, PaCO₂ 30mmHg, PaO₂ 69mmHg, HCO₃⁻ 21.8mmol/L, SaO₂ 95%으로 PaO₂/FIO₂ 276이었다. 단순 흉부 X-선 촬영상에서 전폐야에 걸친 미만성의 간유리 음영이 보이고 있었다 (Figure 1B). 수혈 후 2일째에 시행한 말초 혈액 검사상에서 빈혈 및 백혈구 감소는 호전이 되었으나 호흡 곤란 및

발열 지속되어 원인 감별 위해 시행한 심장초음파 검사상에서는 좌심실의 용적과부하 소견은 없었다. 입원 후 환자의 intake와 output은 적절히 유지되고 있었으며 이학적 검사상에서 경정맥 확장 및 양측 하지의 함몰 부종은 관찰되지 않았다. 수혈 후 12시간 내에 발생한 호흡곤란 및 발열로 미루어 보아 수혈에 의한 급성 폐 손상 의심 하에 항암치료 13일째 고해상도 흉부 단층 촬영 시행하였다. 검사상에서 양측, 특히 우측에 우세한 지도상의 간유리 음영이 관찰되나 이는 협착성 세기관지염의 가능성 있거나 섬유화가 보이는 폐 실질에는 관찰되지 않으며 비교적 정상 폐 실질을 보이는 곳에 국한되어 있어 수혈에 의한 급성 폐 손상에 합당한 소견 관찰되었다 (Figure 1E).

진단 및 치료: 환자는 methylprednisolone2mg/kg/day로 투여하고 3일 후인 항암치료 15일째 단순 흉부 X-선 촬영 및 흉부 컴퓨터 단층 촬영상 호전되었으며 (Figure 1C, 1F), 19일째부터는 증상 호전되어 퇴원하였다.

증 례 2

환자: 신○호, 여자 68세

주소: 호흡 곤란 및 발열

현병력: 환자는 10개월 전 우연히 발견된 좌측 경부의 종물 (level IV)에서 시행한 조직검사 상에서 선암 (adenocarcinoma) 및 당시 시행한 단순 흉부 X-선, 흉부 컴퓨터단층 T₃N₃M₁, stage IV로 진단되어 항암치료 중으로 치료 중 시행한 진단검사의학상 빈혈소견 보여 2nd line 1st cycle chemotherapy 27일째 2U의 농축 적혈구를 수혈 받은 후 2시간 후부터 호흡곤란 발생하였다.

과거력: 20년 전 당뇨 진단 후 insulin으로 혈당 조절 중이며 칼슘 차단제, ACE inhibitor, 베타 차단제, 이뇨제로 management 중이었다. 비소세포폐암 (T₃N₃M₁, stage IV)으로 진단받고 chemotherapy시작하였으며, 1st line 10th cycle chemotherapy 후 disease progression하여 vinorelbine으로 2nd line chemotherapy 시행 받았다.

검사실 소견: 항암치료 위해 시행한 말초혈액검사

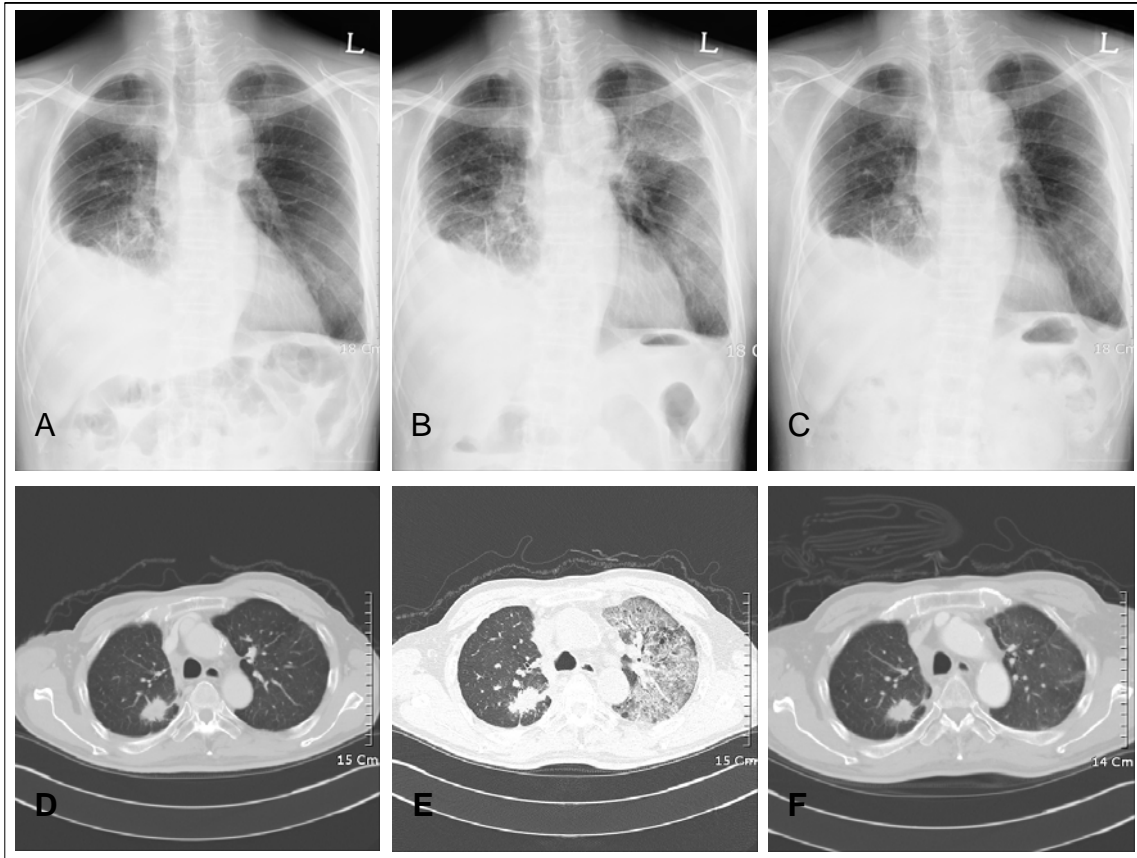


Figure 1. In chest X-ray and chest CT, there were no differences from the lesion that were primary mass showed that the primary malignant mass in RUL, pleural metastasis and malignant effusion in right hemithorax, and small pleural effusion or pleural thickening in left hemithorax (Figure 1A, 1D). After transfusion, geographic patterned diffuse ground-glass opacities were newly noted on both lungs (Figure 1B, 1E), which were resolved after three days (Figure 1C, 1F).

에서 백혈구 4,900/ μ L (Neut 24.0%, Lymf 41.0%, Mono 25.0%), 혈색소 6.1g/dL (MCV 96.8fL, MCHC 33.5g/dL), 혈소판 301,000/ μ L로 빈혈소견 보였으며 그 외 BUN 및 creatinine은 24.2mg/dL, 2.63mg/dL로 상승되어 있었다.

방사선학적 소견: 내원 당시 촬영한 단순 흉부 X-선 촬영 및 흉부 컴퓨터 단층 촬영상에서는 좌상엽에 폐 허탈을 동반한 3cm 크기의 악성종양 관찰되고 있었으나 폐 실질에 이상소견 없었다(Figure 2A, 2B, 2C).

경 과: 수혈 후 호흡곤란 호소하여 room air에서 측정된 pulse oximetry에서 89%의 saturation을 보였다. 시행한 단순 흉부 X-선 촬영상 내원 당시 관찰되지 않았던 미만성의 간유리 음영이 전 폐야에 걸쳐 있

었다 (Figure 2D). 원인 감별 위해 시행한 심장초음파 검사상 좌심실의 용적 과부하소견은 없었다. 입원 후 환자의 intake와 output의 균형은 과하지 않았고 이학적 검사상에서 용적 과부하의 소견은 보이지 않았다. 발열 및 호흡곤란 동반되어 있었고 당시 환자 백혈구 감소증 보여 viral pneumonia, PCP pneumonia등을 감별하기 위해 시행한 고해상도 흉부 단층 촬영을 시행한 결과 양측 폐에서 지도상의 간유리 음영이 관찰되고 비교적 정상 폐 실질을 보이는 곳에 국한되어 있어 수혈에 의한 급성 폐 손상에 합당한 소견 관찰되었다 (Figure 2E, 2F).

진단 및 치료: 환자는 산소투여 등 대증요법에 의한 치료 후 증상발현 7일째 단순 흉부 X-선 및 흉부 컴퓨터 촬영상 호전되었으며 (Figure 2G, 2H, 2I) 8일

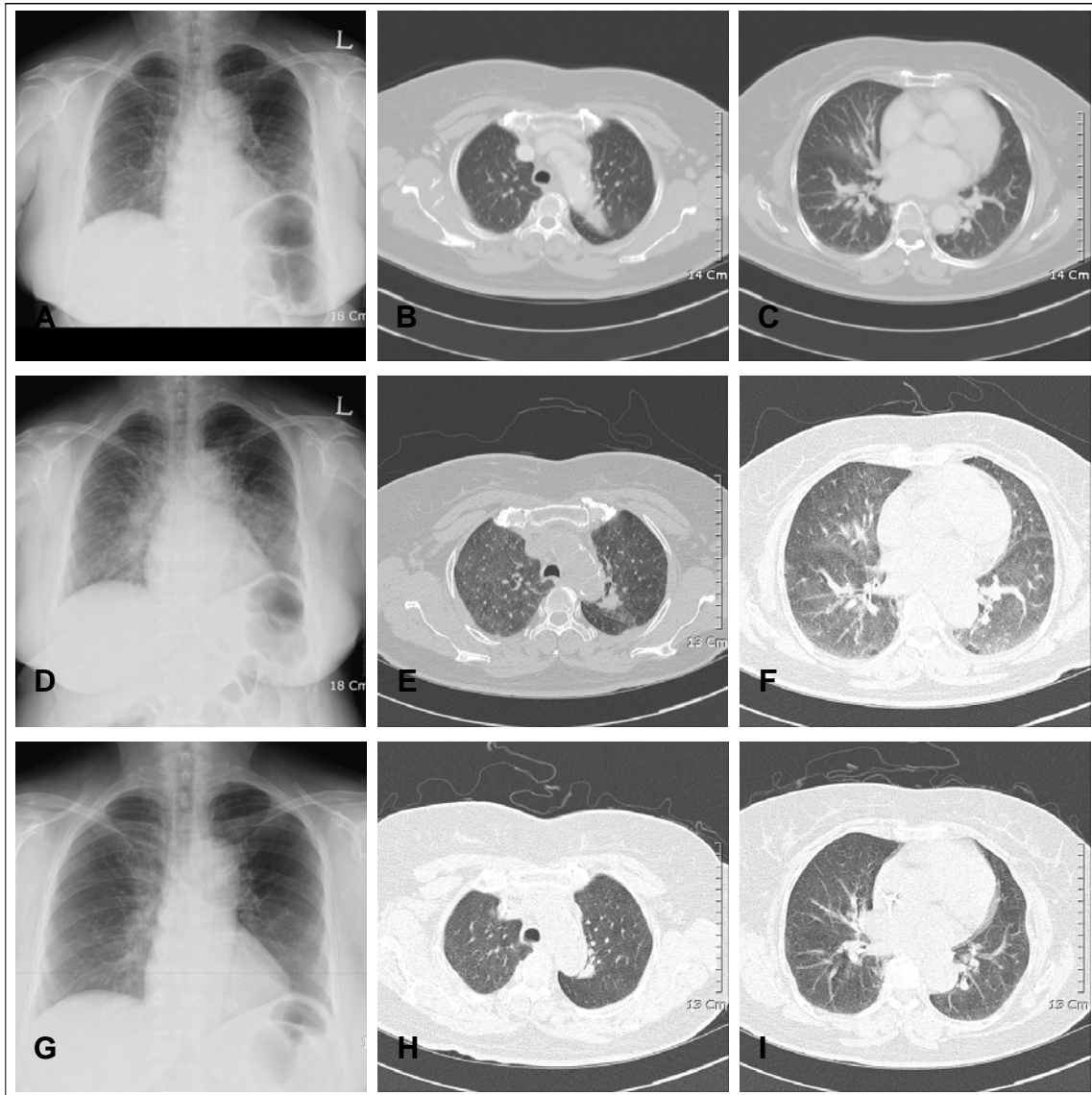


Figure 2. Chest X-ray and chest CT showed that the primary malignant mass in LUL with atelectasis (Figure 2A) and mediastinal lymphadenopathy (Figure 2B, 2C). After transfusion, diffuse ground-glass opacities were noted on both entire lungs with some interlobular septal thickening along mild cardiomegaly (Figure 2D, 2E, 2F), which were resolved after seven days (Figure 2G, 2H, 2I)

째부터는 증상 호전되었다.

고 찰

TRALI는 수혈치료 후에 발생하는 비 심인성의 폐 부종을 동반하는 합병증으로 1983년 Popovsky 등에 의해 처음으로 명명되었다². TRALI는 혈장이 들어있는 모든 혈액 성분에서 유발될 수 있는 것으로 알려져

있으며 특히 전혈, 농축 적혈구, 신선 냉동 혈장과 혈 소판에 의해 유발되나, 동결 침전제제 및 면역 글로불린 정주에 의해서도 유발되는 것으로 알려져 있다⁷. 대개의 경우 적절한 수혈 치료를 시작한 후 빠른 경우 1~2시간 내에 반응이 시작되어 첫 2~6시간 후에 호흡 곤란을 동반한 청색증, 발열을 호소한다. 이러한 첫 증상은 폐 부종에 의해 기인하는 것으로 방사선학적으로 양측성 폐 침윤을 동반하는 것이 특징이다. 저자

들이 경험한 증례에서, 첫 환자는 항암치료 후 발생한 발열을 동반한 백혈구 감소증이 있었으나 수혈 전에는 호흡곤란을 호소하지 않았으며 흉부 X-선 검사상에서는 이상을 보이지 않았으나 빈혈로 인해 수혈 시행 6시간 후에 갑작스럽게 발현한 호흡곤란을 호소하였다. 이후 추적 촬영한 흉부 방사선 소견상 양측 폐야에 미만성 폐 침윤이 관찰되었다. 두 번째 증례에서도 내원하여 시행한 검사상 백혈구 감소증 및 빈혈이 있는 상태에서 transfusion 을 받은 후 2시간 내에 발열 및 호흡곤란이 발생하였다.

현재까지 알려진 TRALI의 병인은 2가지로 생각되는데, 첫 번째는 항체 매개에 의한 폐 손상으로 human leukocyte antigen (HLA) class I and II antigen이 원인이며⁸, 두 번째는 lysophosphatidylcholine 등의 활동 지질에 의한 것으로 알려져 있으나 아직 확정된 기전은 알려져 있지 않다. 여기에 손상 혈액의 수혈이 원인을 미치는 것으로 생각된다⁹. 유발 인자로는 환자 상태로 최근 수술력, 패혈증, 외상, 대량 수혈, 혈액암 등이 있으며, 외적인 요인은 공여자의 임신횟수, 공여자와의 친족 관계여부 등으로 이것을 HLA antigen의 노출과 관계된 것으로 보인다¹⁰⁻¹². 본원에서 경험한 두 증례 모두 기저 질환으로 폐암을 가지고 있었으며 항암치료 등에 의한 만성질환으로 유발된 빈혈이 있었으나 다른 TRALI의 내적 요인으로 해당되는 상태는 없었다. 이전에 수혈을 받은 병력이 없었고 무작위적으로 수혈을 받았기 때문에 공여자와의 친족관계는 없었을 것으로 생각된다.

TRALI의 진단은 수혈 후 호흡 곤란을 동반하는 경우 다른 가능성을 배제하는 것이 필요하다. 이 경우 심장초음파나 폐동맥 도관 삽입을 시행하여 심인성 폐 부종과 체액과부하에 의한 요인을 배제하기도 한다. TRALI의증 환자에 있어서 폐부종액 분석을 시행하였을 때 폐부종액과 혈장 단백질의 비가 0.75이상으로 투과성 증가에 의한 폐 부종을 보인다는 보고가 있다¹³. 빈번하지는 않지만 TRALI를 예측할 수 있는 하나의 검사적 요건으로 백혈구 감소증이 있다^{14,15}. 이러한 일시적인 백혈구 감소증은 추측하건대 폐순환에 순환하는 백혈구격리가 발생해서라고 생각하고 있다. TRALI는 수여자와 공여자의 혈액 내에 있는 항체감

증으로 확진 및 진단할 수 있는 것으로 알려져 있다. 저자들이 경험한 두 증례 모두 백혈구 감소증이 동반되어 있었으나 이것을 수혈 후 발생한 백혈구 격리에 의한 것은 아니며 항암치료 후 생긴 toxicity로 수혈 전부터 있었던 소견으로 이것으로 TRALI를 의심하기는 어려울 것으로 생각된다. 오히려 백혈구 감소증이 있기 때문에 감염에 의한 폐렴이 유발될 수 있는 가능성을 배제 하기 위하여 객담 배양 검사 등을 시행하였으나 검사상에서는 이상 소견 보이지 않았다. 심인성 폐 부종을 감별하기 위하여 시행한 심장 초음파 검사상에서도 심구출율은 정상으로 심인성 폐 부종을 감별할 수 있었던 것으로 생각되며 입원후의 intake 와 output은 잘 조절되는 상태여서 체액과부하에 의한 폐 부종은 감별이 가능하였다.

심인성 폐부종이나 체액과부하의 경우 TRALI에 준하여 치료시 역효과를 유발하게 되므로 TRALI치료의 가장 첫 단계는 정확한 진단을 하는 것이 제일 중요하다. 이뇨제는 급기이며 필요 시 정맥으로 수액 공급을 요하며, 이를 위해 필요하면 적극적인 혈액학적인 관찰이 필요하기도 하다. 다른 급성폐손상이나 급성 호흡 곤란 증후군에 비해 좋은 예후를 보여 자연적으로 호전되는 경과를 보이기도 하나, 심한 경우에 있어서는 인공호흡기치료가 필요하기도 하다.

Glucocorticoid를 치료하였다는 보고도 있으나², 아직은 확실히 알려진 바는 없는 상태이다. 본원에서 경험한 첫 증례의 경우 고해상도 흉부 단층 촬영 후 TRALI의심 하에 methylprednisolone 2mg/kg로 3일간 사용 후 증상 및 방사선 소견이 호전되었다. 반면 두 번째 증례의 경우, 평소 복용하던 furosemide와 spironolactone을 복용하던 것 외에 다른 치료를 하지 않았음에도 불구하고 자연적으로 호전되는 경과를 보였다.

내과적인 질환으로 수혈을 받는 환자가 많은데 수혈에 의해 유발된 급성 폐손상은 상대적으로 사망률이 높지는 않으나 (6~10%)³, ABO 부적합성과 간염에 이어 세 번째로 많은 위험한 수혈 부작용⁶으로 심한 경우에는 환자의 생명을 위협할 수 있는 질환이다. 정확한 진단이 어려운 상태이며, 이제까지 국내에서는 이에 대해 보고된 증례가 없는 상태로 수혈 후 발

생하는 호흡곤란이 있는 경우 이 질환에 대한 의심과 진단이 반드시 요구되는 바이다.

요 약

저자들은 폐암 및 항암치료에 의한 만성 질환으로 유발된 중등도의 빈혈이 있어 농축적혈구의 수혈치료 후 발생한 호흡곤란 및 발열 호소하여 다른 원인 감별 후 수혈에 의해 유발된 급성 폐 손상 진단하에 대증치료 후 환자의 증상은 호전되었다. 이러한 수혈에 의해 유발된 급성 폐 손상은 그간 국내에서 보고된 적이 없었던 증례로 이를 문헌 고찰과 함께 보고하는 바이다.

참 고 문 헌

1. Barnard RD. Indiscriminate transfusion: a critique of case reports illustrating hypersensitivity reactions. *N Y State J Med* 1951;51:2399-402.
2. Popovsky MA, Abel MD, Moore SB. Transfusion-related acute lung injury associated with passive transfer of antileukocyte antibodies. *Am Rev Respir Dis* 1983;128:185-9.
3. Bux J. Transfusion-related acute lung injury (TRALI): a serious adverse event of blood transfusion. *Vox Sang* 2005;89:1-10.
4. Kleinman S, Caulfield T, Chan P, Davenport R, McFarland J, McPhedran S, et al. Toward an understanding of transfusion-related acute lung injury: statement of a consensus panel. *Transfusion* 2004;44:1774-89.
5. Toy P, Popovsky MA, Abraham E, Ambruso DR, Holness LG, Kopko PM, et al. Transfusion-related acute lung injury: definition and review. *Crit Care Med* 2005;33:721-6.
6. Sazama K. Reports of 355 transfusion-associated deaths: 1976 through 1985. *Transfusion* 1990;30:583-90.
7. Suassuna JH, da Costa MA, Faria RA, Melichar AC. Noncardiogenic pulmonary edematriggered by intravenous immunoglobulin in cancer-associated thrombotic thrombocytopenic purpura-hemolytic uremic syndrome. *Nephron* 1997;77:368-70.
8. Wolf CF, Canale VC. Fatal pulmonary hypersensitivity reaction to HL-A incompatible blood transfusion: report of a case and review of the literature. *Transfusion* 1976;16:135-40.
9. Silliman CC, Dickey WO, Paterson AJ, Thurman GW, Clay KL, Johnson CA, et al. Analysis of the priming activity of lipids generated during routine storage of platelet concentrates. *Transfusion* 1996;36:133-9.
10. Gong MN, Wei Z, Xu LL, Miller DP, Thompson BT, Christiani DC. Polymorphism in the surfactant protein-B gene, gender, and the risk of direct pulmonary injury and ARDS. *Chest* 2004;125:203-11.
11. Hudson LD, Milberg JA, Anardi D, Maunder RJ. Clinical risks for development of the acute respiratory distress syndrome. *Am J Respir Crit Care Med* 1995;151:293-301.
12. Pepe PE, Potkin RT, Reus DH, Hudson LD, Carrico CJ. Clinical predictors of the adult respiratory distress syndrome. *Am J Surg* 1982;144:124-30.
13. Fein A, Grossman RF, Jones JG, Overland E, Pitts L, Murray JF, et al. The value of edema fluid protein measurement in patients with pulmonary edema. *Am J Med* 1979;67:32-8.
14. Ausley MB Jr. Fatal transfusion reactions caused by donor antibodies to recipient leukocytes. *Am J Forensic Med Pathol* 1987;8:287-90.
15. Brittingham TE. Immunologic studies on leukocytes. *Vox Sang* 1957;2:242-8.