

기관지내 아스페르길루스종 1예

건국대학교 의과대학 내과학교실

김순종, 이응준, 이태훈, 유광하, 이계영

A Case of Endobronchial Aspergilloma

Sun Jong Kim, M.D., Eung Jun Lee, M.D., Tae Hoon Lee, M.D., Kwang Ha Yoo, M.D., Kye Young Lee, M.D.

Department of Internal Medicine, Konkuk University Hospital School of Medicine, Konkuk University

Pulmonary aspergillosis presents as the following three different types depending on the immune status of the host: invasive aspergillosis, allergic bronchopulmonary aspergillosis (ABPA), and aspergilloma. Aspergilloma develops as a result of an aspergillus growth inside a pre-existing lung cavity. However, endobronchial aspergilloma without a lung parenchymal lesion is quite rare. We encountered a case of endobronchial aspergilloma that developed in a healthy 75 year-old woman that led to necrotizing pneumonia of the right lower lobe. The chief complaints were fever, cough and yellowish sputum. The chest film revealed haziness with cavity-like shadows on the right lower lobe, and the chest CT scan showed endobronchial calcified density in the basal bronchus of the right lower lobe with peribronchial lymph node enlargement. Bronchoscopy revealed an obstruction of the basal orifice of the right lower lobe by blackish stone-like material, and the aspergilloma was confirmed by the bronchoscopic biopsy. The pneumonia improved after bronchoscopic removal of this lesion. We report this case along with a review of the relevant literature.

(*Tuberc Respir Dis* 2006; 61: 60-64)

Key words: Endobronchial aspergilloma, Bronchoscopy.

서 론

아스페르길루스 (*Aspergillus*)는 주변 환경에 흔히 존재하는 진균으로 인체의 모든 장기에 감염을 일으킬 수 있지만 폐 감염이 가장 흔한 것으로 알려져 있다. 폐 아스페르길루스증 (pulmonary aspergillosis)은 환자의 면역상태와 공동성 병변 등의 기저 폐질환 유무에 따라 알레르기성 기관지폐 아스페르길루스증 (allergic bronchopulmonary aspergillosis), 아스페르길루스종 (aspergilloma), 만성 괴사성 아스페르길루스증 (chronic necrotizing aspergillosis), 침습성 아스페르길루스증 (invasive aspergillosis) 등으로 나타난다¹. 그러나 어떤 경우의 폐 아스페르길루스증은 위의 구분으로 명확하게 분류하기가 어렵거나 또는 두 가

지 형태가 혼재되어 나타나기도 하기 때문에 위와 같은 분류는 각각 별개의 질병이 아니라 일종의 질병 스펙트럼으로 받아 들여지고 있다². 정상 면역기능을 가진 환자에서 폐에 공동성 병변이 없고 기관지 내에만 아스페르길루스종을 형성하는 (endobronchial aspergilloma) 예들은 이러한 기존의 분류로는 구별하기 어려운 경우 중의 하나로 매우 드물게 보고되어 있다³⁻⁵. 저자들은 기침과 고열을 주소로 내원하여 흉부 방사선 사진상 괴사성 폐렴을 보인 정상 면역기능을 가진 환자에서, 기관지내시경 검사를 시행하여 기관지내 아스페르길루스종을 발견하고 이를 기관지내시경 시술로 제거하고 난 후 폐렴이 호전된 증례를 경험하였기에 보고하고자 한다.

증 례

환 자 : 75세, 여자

주 소 : 기침과 발열

현병력 : 3년 전 폐렴으로 입원치료 받았던 것 외에 특별한 건강상의 문제는 없었던 환자로, 1달 전부터 기침과 농성 객담이 발생하였고 7일 전부터 발열이 동반되어, 4일 전 인근병원에 입원하여 폐렴으로

Address for correspondence : **Kye Young Lee, M.D.**
Department of Internal Medicine, Konkuk University
Hospital School of Medicine, Konkuk University 4-12,
Hwayang-Dong, Gwangjin-Gu, Seoul, 143-914, Korea
Phone : 82-2-2030-7521
Fax : 82-2-2030-7748
E-mail : kyleemd@kuh.ac.kr
Received : Apr. 18. 2006
Accepted : Jun. 20. 2006

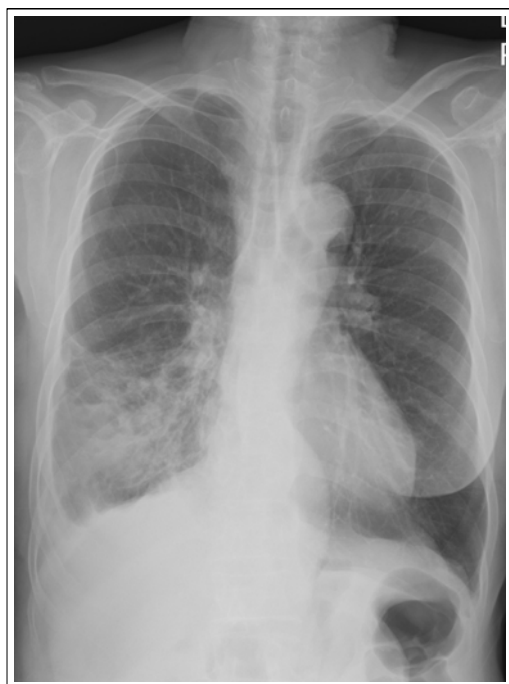

Figure 1. Initial chest PA shows haziness with cavity-like shadows on the right lower lung field, accompanying with small amount of pleural effusion.

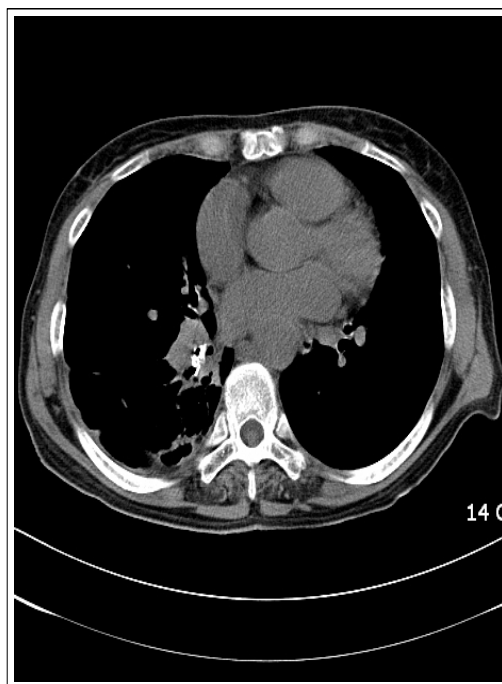


Figure 2. A CT scan shows endobronchial calcified density in the right lower lobe basal bronchus with peribronchial lymph node enlargement.

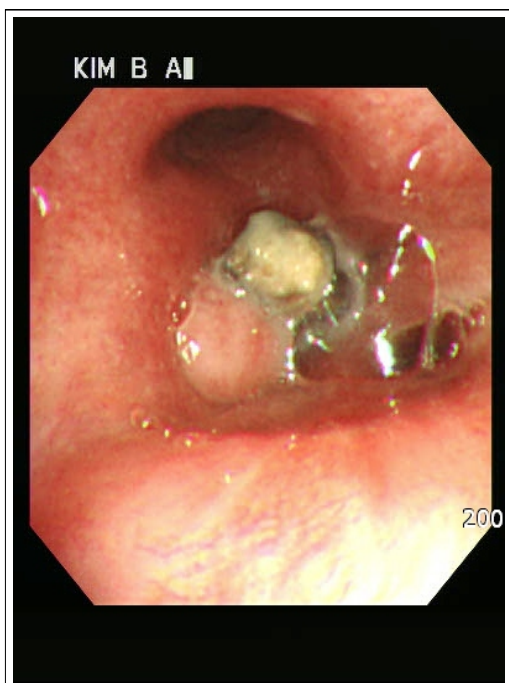


Figure 3. RLL basal orifice was obstructed by blackish stone-like material with regional granulation tissue. Removal with elegateor was tried but it could not be carbed with brockening.

진단받고 항생제 치료받았으나 호전 없어 흉부단층 촬영 후 폐농양 의심된다고 듣고 본원으로 전원되었다.

사회력 : 흡연력, 음주력 없음.

과거력 : 특이사항 없음.

가족력 : 특이사항 없음.

이학적 소견 : 혈압은 136/80 mmHg, 맥박수 73 회/분, 호흡수 20 회/분, 체온 38.7 °C 이었으며 흉부 청진 소견상 오른쪽 폐 하부에서 거친 호흡음과 함께 수포음이 들렸다.

검사실 소견 : 혈액 검사상 백혈구 8870 /uL, 혈색소 13.3 g/dL, 혈소판 347,000 /uL이었고, 혈청 총단백 5.7 g/dL, 알부민 2.9 g/dL, AST 13 IU/L, ALT 10 IU/L, BUN 12.8 mg/dL, 크레아티닌 0.8 md/dL 이었다. CRP는 11.96 mg/dL로 증가되어 있었고 객담 검사상 그람 염색과 항산성 염색에서 음성 소견을 보였으며 배양검사에서 균은 자라지 않았다.

방사선학적 소견 : 단순 흉부 촬영상 오른쪽 하 폐야에 비교적 넓은 범위의 음영 증가 소견과 함께 병

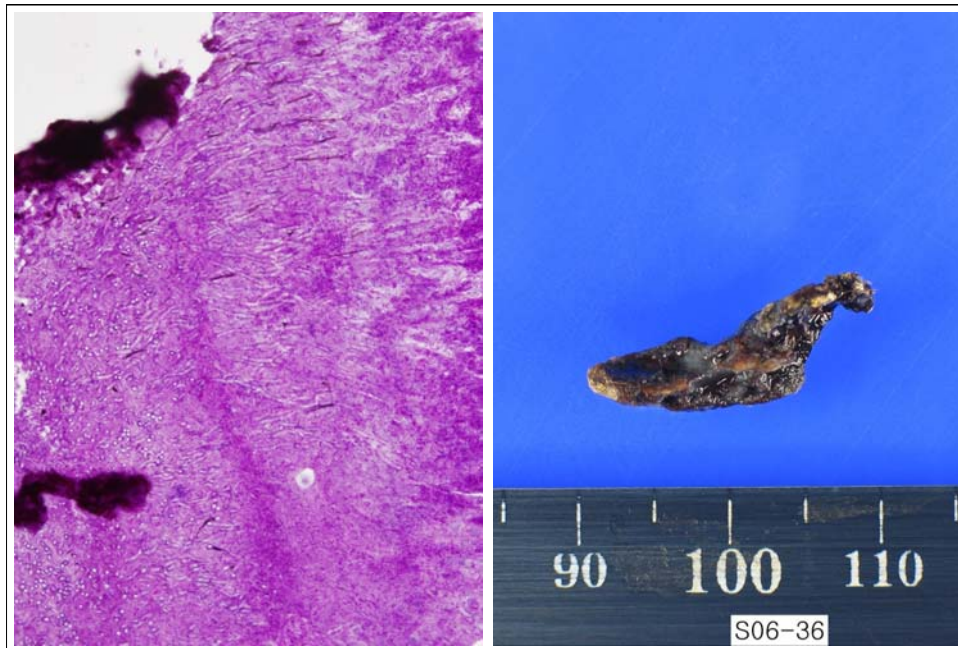


Figure 4. Microscopy shows septated hyphae of *Aspergillus* with acute angulation (upper, PAS stain x400), and gross picture shows the removed blackish stone-like material (lower).

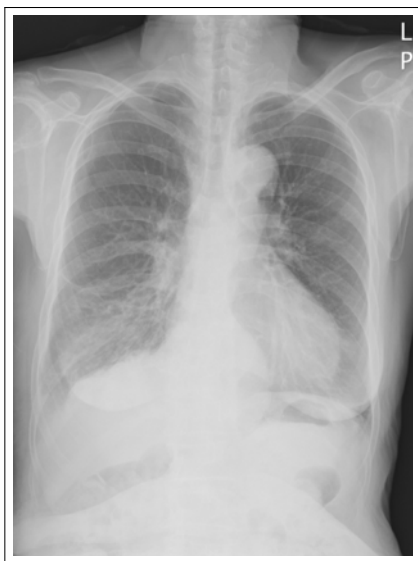

Figure 5. The infiltration, shown previously on the right lower lung field, was much improved on the follow-up chest PA.

변 내부에 다발성 공동형성이 의심되었다 (Figure 1). 흉부 단층 촬영상 오른쪽 하엽에 여러 개의 작은 공동들을 포함하는 광범위한 폐경결이 관찰되었고, 우하엽 기관지 분기부 위치에서 석회화를 동반한 기관

지주위 임파절 비대와 기관지 내부에 결석처럼 보이는 석회화 음영이 관찰되었다 (Figure 2).

기관지내시경 및 병리 소견 : 흉부 단층촬영상 기관지내 병변이 의심되어 입원 3일째 기관지내시경을 시행하였다. 우하엽 기저분절 입구가 일부 육아조직과 함께 검은빛의 결석처럼 보이는 종괴로 막혀 있었고, 생검 겸자로 제거를 시도했을 때 쉽게 부스러지는 양상이었다 (Figure 3).

종괴의 조직학적 검사에서 균사 형성을 하는 진균 집락들이 관찰되었고 아스페르길루스종으로 진단하였다. 추후 기관지내시경시 이 종괴는 basket을 이용하여 완전히 제거되었다 (Figure 4).

치료 및 경과 : 입원시부터 항생제 (Ceftriaxone and clindamycin 정맥주사) 치료를 시작하여 입원 3일째부터 열이 떨어졌고, 입원 8일째에 두 번째 기관지내시경을 시행하여 basket을 이용해서 아스페르길루스종을 완전히 제거하였다. 이후 환자는 증상이 호전되어 입원 10일 후 경구항생제 (Cefixime)로 바꾸고 퇴원하였다 (Figure 5). 퇴원 후 흉부 방사선 사진상 지속적으로 우하엽의 병변이 호전되어 가는 소견을 관찰할 수 있었고, 추후 기관지내시경 검사상 아

스페르길루스증이 있었던 부위에는 딱딱한 육아결절 외에는 다른 소견이 관찰되지 않았다.

고 찰

아스페르길루스 (*Aspergillus*)는 주변 환경에서 존재하는 진균으로 그 포자를 흡입함으로써 사람에게 감염된다. 사람에게 병을 일으키는 균종은 *Aspergillus fumigatus*가 가장 흔하지만 *A. flavus*, *A. niger*, *A. nidulans* 등도 간혹 사람에게 병을 일으킨다⁶. 인체 감염은 주로 호흡기 감염으로 나타나는데, 환자의 면역상태에 따라 폐 아스페르길루스증은 알레르기성 기관지폐 아스페르길루스증, 아스페르길루스증, 침습성 아스페르길루스증으로 나뉜다. 이는 Hinson 등에 의해 처음으로 분류 되었다⁷.

아스페르길루스증은 그 중에 가장 흔한 형태로 면역기능이 정상인 환자에서 기존의 폐 공동 내에 생기는 진균증을 말한다. 알레르기성 기관지폐 아스페르길루스증은 천식이 있는 환자에서 아스페르길루스에 대한 과민반응에 의하여 기관지확장증을 초래하는 질환이다. 침습성 아스페르길루스증은 면역저하 환자에서 폐 침윤과 공동을 형성하는 질환으로 항진균제 치료를 필요로 한다. 이외에도 Gefter 등⁸은 면역기능이 경도로 저하된 환자에서 제한적인 폐 침윤을 특징으로 하는 아스페르길루스증과 침습성 아스페르길루스증의 중간형태인 반침습성 아스페르길루스증 (semi-invasive aspergillosis)을 기술하였다. 또한 Franquet⁹ 등은 침습성 폐 아스페르길루스증을 주된 침범 부위에 따라 airway-invasive aspergillosis와 angioinvasive aspergillosis로 구분하기도 하였다. 그러나 면역저하 상태가 아니면서 아토피의 과거력이 없는 환자에서 방사선학적 검사상 기존의 공동성 병변이나 기관지확장증의 증거가 없고 기관지 내시경을 통하여 아스페르길루스증이 확인된 경우는 위에 열거한 바와 같은 통상적인 아스페르길루스증의 분류에 따라 구별하기가 어려운데 이와 같은 증례들이 기관지내 아스페르길루스증으로 간혹 보고되었다. 이들 중 세 증례³⁻⁵는 공동이나 기관지 확장증과 같은 기저 폐질환이 없는 상태에서 기관지 내시경으

로 기관지내 아스페르길루스증을 확인하고 이를 내시경적으로 제거하거나 수술적으로 치료하였던 경우였으며, Quoix 등¹⁰은 카르시노이드 종양(carcinoid tumor)과 관계된 기관지내 아스페르길루스증을 보고한 바 있다.

본 증례에서는 폐 단층 촬영에서 우하엽 기관지 분기부 위치에서 석회화를 동반한 기관지주위 임파절 비대가 관찰되었고, 기관지내부에 결석처럼 보이는 석회화 음영이 관찰되었다. 기관지내시경하 조직검사서 이 병변은 석회화를 동반한 아스페르길루스 균 집락으로 밝혀졌다. 이 병변이 우하엽 기저 기관지를 폐쇄시켜 괴사성 폐렴이 발생한 것으로 추측되고, 이를 제거한 후 환자의 흉부방사선 사진은 점차 호전되었다.

일반적으로 아스페르길루스증은 폐 실질의 공동내에서 생기는 것으로 되어 있는데, 어떻게 폐 실질의 병변 없이 기관지내부에 균집락을 형성하는지에 대해서 본 증례를 통해 한 가지 가능성을 추론해 볼 수 있겠다. 이와 관련하여, 폐 절제술 후 잘린 끝에서 발생한 아스페르길루스증 (bronchial stump aspergillosis)에 대한 보고¹¹에서는 절단면 봉합 (suture)에 사용된 견사 (silk)가 아스페르길루스 성장의 핵 (nidus)으로 작용하여 기관지내 아스페르길루스증을 형성했을 것으로 추론하고 있다. 본 증례에서도 기관지내 진균증 내부에 결석처럼 보이는 석회화 병변을 포함하고 있었고, 이 석회화 병변이 일종의 이물질 (foreign body)로서 아스페르길루스 성장의 핵으로 작용했을 가능성이 있을 것으로 생각한다. 또 다른 가능성으로, 권¹² 등의 보고처럼 아스페르길루스에 의해 기관지 결석이 발생했을 수도 있지만 현재까지는 그 선후관계를 명백하게 증명할 수는 없는 것으로 보인다.

본 증례를 통해 저자들은 기존의 폐 아스페르길루스증의 분류로는 구분될 수 없는 다양한 형태의 아스페르길루스증이 있음을 확인하였고, 객혈이나 기관지내 폐쇄 병변이 있는 경우에 기관지내 아스페르길루스증이 감별진단의 하나로 고려되어야 한다고 생각한다.

참 고 문 헌

1. Soubani AO, Chandrasekar PH. The clinical spectrum of pulmonary aspergillosis. *Chest* 2002;121:1988-99.
2. Greene R. The pulmonary aspergilloses: three distinct entities or a spectrum of disease. *Radiology* 1981; 140:527-30.
3. Kim JS, Rhee Y, Kang SM, Ko WK, Kim YS, Lee JG, et al. A case of endobronchial aspergilloma. *Yonsei Med J* 2000;41:422-5.
4. Kim TH, Yong BJ, Kim YK, Lee YM, Kim KU, Uh ST, et al. A case of endobronchial aspergilloma with massive hemoptysis. *Tuberc Respir Dis* 2004;57: 589-93.
5. Eom WY, Kim NI, Kim SW, Lee BH, Kim SH, Ahn YS, et al. A case of endobronchial aspergilloma in patient with collapse of right middle lobe. *Korean J Med* 2006;70:221-5.
6. Rinaldi MG. Invasive aspergillosis. *Rev Infect Dis* 1983;5:1061-77.
7. Hinson KF, Moon AJ, Plummer NS. Broncho-pulmonary aspergillosis: a review and a report of eight new cases. *Thorax* 1952;7:317-33.
8. Geftter WB, Weingrad TR, Epstein DM, Ochs RH, Miller WT. "Semi-invasive" pulmonary aspergillosis: a new look at the spectrum of aspergillus infections of the lung. *Radiology* 1981;140:313-21.
9. Franquet T, Muller NL, Gimenez A, Guembe P, de la Torre J, Bague S. Spectrum of pulmonary aspergillosis: histologic, clinical, and radiologic findings. *Radiographics* 2001;21:825-37.
10. Quoix E, Gasser B, Apprill M, Gourdon C, Pauli G, Roegel E. Endobronchial aspergillosis associated with a carcinoid tumor. *Rev Mal Respir* 1990;7:609-12.
11. le Rochais JP, Icard P, Simon T, Poirier P, Evrard C. Bronchial stump aspergillosis. *Ann Thorac Surg* 2000;70:302-4.
12. Kwon MY, Oh YJ, Ryu JS, Kwak SM, Lee HL, Cho CH, et al. A case of broncholithiasis caused by aspergillus. *Tuberc Respir Dis* 1999;46:136-41.