

자연 생리주기에서 발생한 병합임신 1예

국립경찰병원 산부인과

배성준 · 김주선 · 김진학 · 윤연정 · 이신애

A Case of Heterotopic Pregnancy in a Natural Cycle

Sung Jun Bae, Ju Sun Kim, Jin Hak Kim, Yeon Jung Yun, Shin Ae Lee

Department of Obstetrics & Gynecology, National Police Hospital, Seoul, Korea

Heterotopic pregnancy is the coexistence of intrauterine and extrauterine pregnancy. The incidence of heterotopic pregnancy is about 1 to 30,000 pregnancy in a natural cycle. However, the frequency of heterotopic pregnancy has steadily increased because of rising incidence of pelvic inflammatory disease, pelvic surgery and the development of ovulation induction and assisted reproduction. Because heterotopic pregnancy is difficult to diagnose and it has high morbidity and mortality rate, one should always take this into consideration and should conduct careful and thorough gynecologic evaluation. We have experienced a case of heterotopic pregnancy in a 29-year old woman who presented with acute abdominal pain in a natural cycle and report this case with a brief review of literature.

Key Words: Heterotopic pregnancy, Natural cycle

병합임신이란 자궁강 내와 자궁 외의 장소에서 동시에 임신이 발생하는 질환으로, 자연적인 생리 주기에서 약 30,000 임신 중 1예 정도 발생하는 것으로 알려져 있다.¹ 그러나, 최근 배란 유도제 사용이나 체외 수정 및 기타 보조 생식술의 발달, 자궁 내 수술, 골반염의 증가로 인하여 점차 발생이 증가 추세에 있다.

이러한 병합임신은 그 가능성을 염두에 두지 않으면 임상적 진단이 어렵고, 지연과 오진으로 인하여 모성 이환율 및 태아 손실이 높아 조기에 적절한 치료를 해야 한다.

저자들은 무월경 7주와 급성 복통을 주소로 내원한 29세 여환에서 자연 생리주기에서 발생한 병합임신 1예를 경험하였기에, 간단한 문헌 고찰과 함께 보고하는 바이다.

증 례

환 자: 전 OO, 29세

월경력: 초경은 14세에 있었으며 월경주기는 30일 형으로 규칙적이고 기간은 5일, 월경량은 보통이며 최종 월경일은 2004년 2월 18일 이었다.

산과력: 3-0-3-3 3차례의 인공유산 및 3차례의 자연분만

가족력: 특이 소견 없음

과거력: 3차례의 인공유산, 3차례의 자연분만 이외에 배란 유도제 및 자궁내 피임 장치를 사용한 적이 없었다.

주소 및 현병력: 2004년 4월 무월경 7주와 내원 2일전 하복부 동통이 발생하였으며, 내원 당일 밑이 빠지는 듯한 통증과 하복부 동통이 심해져 응급실에 내원하였다.

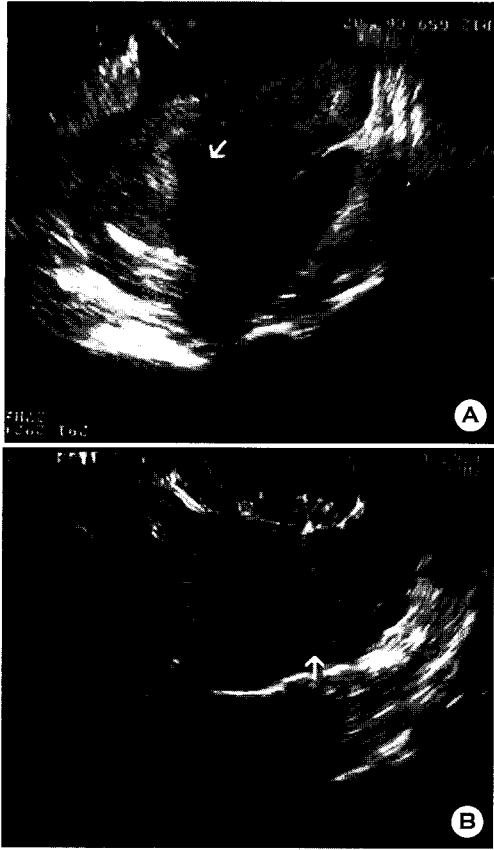


Figure 1A. Transvaginal sonography showing intrauterine pregnancy. It shows a normal single gestational sac (open arrow) with a viable fetal pole (arrow) (fetal heart beat 138 rates per minute).

Figure 1B. Transvaginal sonography of left adnexal region. It shows moderate amount of echogenic fluid and blood clot (open arrow).

이학적 소견: 내원 당시 의식은 명료하였으며, 혈압은 110/70 mmHg 이었으며 맥박 분당 95회, 호흡수 분당 24회, 체온 36.5°C이었다. 가슴 청진상 규칙적인 심음이 들렸고, 심잡음은 들리지 않았으며, 양쪽폐는 대칭적인 양상이었고, 청진상 호흡음도 깨끗하였다. 복부 촉진상 간, 비장, 신장은 촉진되지 않았고 하복부에 압통 및 반발통이 있었다. 내진상 자궁은 전굴되고 약간 증가된 크기였으며, 압통이 있었고, 좌측 및 우측 자궁 부속기 촉진 시, 양쪽 모두에 압통과 반발통이 있었으며, 촉진되는 종괴는 없었다.

검사 소견: 입원 당시, 말초혈액 소견은 백혈구

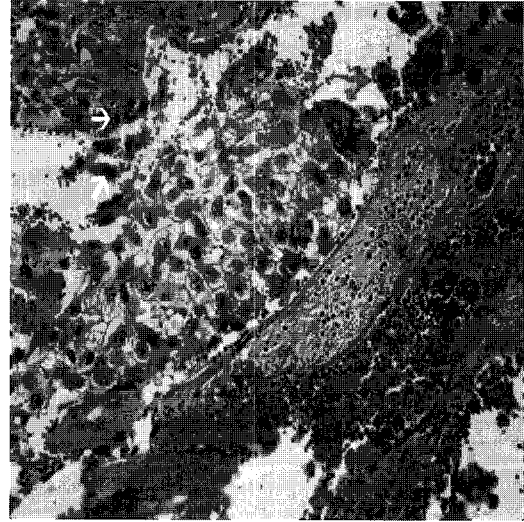


Figure 2. A microscopic finding shows trophoblastic proliferation (open arrows) in serosa of salpinx (H & E stain, X100).

12,300/mm³, 혈색소 11.2 g/dL, Hct 31.6%, Platelet count 247,000/mm³ 이었다. 흉부 방사선이나 심전도상의 특이 소견 보이지 않았다. 일반화학검사, 혈액응고검사, 매독혈청검사, 검사는 정상 소견 보였다. 뇨 임신반응은 양성이었다.

초음파 소견: 질식 초음파 검사에서 자궁강 내 CRL 4 mm의 배아와 심박동이 보였고 (Figure 1A), 양측 부속기 부위에 뚜렷한 자궁외 임신낭은 관찰되지 않았으며 더글라스와 부위에는 중등도의 액체저류가 보였다 (Figure 1B).

진찰 경과: 더글라스와 천자에서 비응고성 혈액이 10 cc 천자되었고 내원 2시간 후 시행한 혈액검사항 혈색소 10.0 g/dL으로 감소하여 응급 개복술을 결정하였다.

수술 소견: 복강내 약 500 cc의 혈괴 및 혈액이 고여 있었으며, 좌측 난관 팽대부가 울혈되어 있었고, 파혈성 혈종이 관찰되었다. 우측 부속기는 정상이었으며 자궁은 정상보다 약간 증가된 상태를 보였고 좌측 난관 절제술이 시행되었다. 수술 전, 환자 및 보호자가 임신 중단을 요구하여 소파술을 시행하였다.

병리학적 소견: 절제된 좌측 난관에서 영양막 세포 (trophoblastic cell)가 관찰되었다 (Figure 2).

수술 후 경과: 수술 후, 환자 상태는 양호하였고,

수술 전 시행한 혈청 β -hCG 농도는 66966.2 mIU/mL 였는데, 수술 후 제 2일에는 4173.1 mIU/mL로 감소하였다. 환자는 별 합병증 없이 수술 후 제 6일에 퇴원하였으며, 퇴원하고 1주 후 측정된 β -hCG 농도는 441.2 mIU/mL 였고, 2주째에는 11.4 mIU/mL 였다.

고 찰

병합임신은 1708년 Duverney가 부검상에서 자연 발생된 병합임신을 처음 보고²하였고, 국내에서는 1971년 이대희 등이 이를 보고³한 이래, 매년 한 두에 정도로 꾸준히 보고되고 있다.

자연 발생비율은 자궁의 임신과 이란성 임신이 동시에 일어날 확률인 약 30,000건의 임신 중 1명에게서 발생하는 매우 드문 질환이다.¹ 그러나 배란 유도제의 사용과 체외 수정의 증가, 골반내 염증, 난관수술, 자궁내막증, 자궁내 피임 장치 사용의 증가 등으로 그 비율이 4,000 임신당 1명으로 보고⁴되며, 배란 유도제 및 체외 수정 시 약 100건의 임신당 1명으로 빈도가 증가하고 있다.⁵

병합임신의 병리학적 발생 기전은 난관체가 배란된 난자를 즉시 흡입하지 못할 때, 난관이 해부학적 혹은 생리학적으로 미성숙하거나 개실 등의 기형을 가지고 있을 때, 난관 섬모의 연동 운동을 방해하는 신경학적, 해부학적 이상이 있을 때, 난관의 만성 염증이나 선행된 수술에 의한 기계적 폐쇄가 있을 때, 선행임신으로 인한 난관의 수용성 증가나 호르몬 영향으로 난관이 좁아질 때, 수정란의 복강내 이동으로 착상이 지연될 때 등을 들 수 있다.⁶

체외 수정 시술 시에는 과배란 유도로 고농도의 난포 호르몬에 의하여 난관 수축력이 변화되어 난관이 이완되고, 수정란의 착상과 이동이 용이하게 되며, 다수의 배아를 이식하게 되어 병합임신의 빈도가 높아진다 하였다. 또한, 배아 이식 시의 주입 속도 및 배지의 용량에 따라 병합임신의 가능성이 영향을 받을 수 있다는 보고가 있다.⁷ 이러한 이유로 체외 수정시술 시 병합임신을 예방하기 위해 이식 전에 초음파로 자궁강의 길이를 재서 도관이 자궁강의 절반 이상을 통과하지 않게 하고, 이식배양액의 양을 10~20 μ l 이내로 제한하는 방법이 제시되

었다.⁸

병합임신의 임상 증상은 다양하게 나타나며 Reece 등은 하복부 통증, 자궁 부속기 종괴, 복막 자극 증상, 자궁 팽대, 질 출혈 등이 있다고 보고하였다.⁹

병합임신을 의심할 수 있는 진단 기준은 자궁외 임신이 의심되는 환자가 임신 주수와 유사한 자궁저 높이를 보이거나, 진단적 복강경 혹은 개복 시 2개 이상의 황체가 있을 때, 자궁외 임신 중절 후에도 소퇴성 출혈이 없고 임상 증상이 지속될 때, 자궁내 임신의 중절 후에도 혈복강 소견을 보일 때, 자연유산 혹은 인공유산 후에도 혈청내 β -HCG 수치가 유지되거나 상승될 때, 보조 생식술 시행 후, 이학적 검사에서 동통과 압통을 동반한 자궁 부속기의 종괴, 복막자극 증상과 증대된 자궁 등의 증상이 복합되어 나타날 때, 초음파 검사상 자궁내 및 자궁외 임신이 의심될 때 등이 있다.⁷

그러나, 자연 주기에서 발생한 병합임신은 빈도가 낮아 가능성을 염두에 두지 않으면 진단하기 어렵다. Winner 등⁶은 39.4%에서 첫번째 임신이 종결된 후에도 진단하지 못했다고 보고했으며, Van dam 등¹⁰은 수술 전에 오직 14%만이 초음파로 병합임신으로 진단되었다고 보고하였다. 최근 질식 초음파를 이용한 진단율이 높아져 Louis 등¹¹은 임상 증상이 없는 경우에도 병합임신 환자의 54%를 수술 전에 진단하였다고 보고하였다. 자궁 부속기의 무 배아성 임신낭과 황체 낭종의 감별이 쉽지 않은데, 자궁 부속기의 무 배아성 임신낭의 경우는 환 모양의 조직이 임신낭을 둘러싸고 있고, 반면에 황체 낭종의 경우는 둘러싸는 난소 조직의 가장자리에 위치한다고 하였다. 또한 무 배아성 임신낭의 경우 영양세포들이 난관 벽에 침투하여 있기 때문에 황체 낭종을 싸고 있는 난소 조직보다는 훨씬 반향적이라고 하였다.¹²

병합임신의 치료 원칙은 자궁외 임신의 종결과 불완전 유산이나 불가피 유산이 없는 한 자궁내 임신을 정상적으로 유지시키는 것이다. 자궁외 임신을 치료하는 방법 중 수술적 방법으로는 일반적으로 난관 절제술이 있다. 비수술적 방법으로는 methotrexate, KCl을 자궁외 임신강 내 직접 주입하는 방법이 있다. 국내에서는 이지영 등이 자궁각 임신을 동반한 병합임신에서 KCl을 사용하여 선택적 태아 감별수술 후 만삭 분만에 성공한 예를 보고하였다.¹³

병합 임신 시 모성 사망률은 과거 18.7~20.7% 정도였으나 점차 수술 및 진단 기술이 발달함에 따라 0.98% 정도로 낮아졌다. 한편, 자궁내 태아의 사망률은 20~70% 정도이고, 자궁외 태아는 90~95% 정도가 자연유산된다고 보고된다.⁹ 만삭까지 생존한 자궁내 태아는 난관 파열로 인한 출혈과 저산소증으로 선천성 기형 및 정신박약이 있었다는 보고가 있으나, Tal 등은 난관 파열로 인한 출혈이 선천성 기형 및 정신박약을 야기한다는 증거는 없다고 하였다.¹⁴

병합임신은 드문 질환이나, 골반염이나 자궁내 장치, 보조 생식술 등으로 인해 그 빈도가 점차 증가하는 추세이다. 조기 진단과 적절한 처치를 통해 모성 사망률과 이환율을 감소시키고, 자궁내 태아의 생존율을 높이는 것이 중요하다. 저자 등은 29세 여성에게서 임신 7주에 진단된 병합임신 1예를 경험하였기에 문헌 고찰과 함께 보고하는 바이다.

참 고 문 헌

1. De Voe RW, Pratt JH. Simultaneous intrauterine and extrauterine pregnancy. *Am J Obstet Gynecol* 1948; 56: 1119-26.
2. Steadman HE. Combined intrauterine and extrauterine pregnancy. *Obstet Gynecol* 1953; 2: 277-80.
3. 이대희, 김숙자, 유영, 황혜경, 최한중. Combined pregnancy의 1예. *대한산부회지* 1971; 14: 39-40.
4. Bello GV, Schonotz D, Moshirpur J, Jeng DY, Berkowitz RL. Combined pregnancy: The Mount Sinai experience. *Obstet Gynecol Surv* 1986; 41: 603-5.
5. Ludwig M, Kaisi M, Bauer O, Diedrich K. Heterotopic pregnancy in a spontaneous cycle: do not forget about it. *Eur J Obstet Gynecol Reprod Biol* 1999; 87: 91-3.
6. Winner AE, Bergman WD, Fields C. Combined intra and extrauterine pregnancy. *Am J Obstet Gynecol* 1957; 74: 170-3.
7. Goldman GA, Fish B, Ovadia J, Tadir Y. Heterotopic pregnancies after assistetd reproductive technologies. *Obstet Gynecol Surv* 1992; 47: 217-21.
8. Rizk B, Tan SL, Morcos S, Riddle A, Brinsden P. Heterotopic pregnancies after in vitro fertilization and embryo transfer. *Am J Obstet Gynecol* 1991; 164: 161-4.
9. Reece EA, Petrie RH, Simmans MF, Finster M, Todd WD. Combined intrauterine and extrauterine gestations. *Am J Obstet Gynecol* 1983; 146: 323-30.
10. van Dam PA, Vanderheyden JS, Uyttenbroeck F. Application of ultrasound in the diagnosis of heterotopic pregnancy: a review of the literature. *J Clin Ultrasound* 1988; 16: 159-65.
11. Louis-Sylvestre C, Morice P, Chapron C, Dubuisson JB. The role of laparoscopy in the diagnosis and management of heterotopic pregnancies. *Hum Reprod* 1997; 12: 1100-2.
12. Coleman BG. Transvaginal sonography in extrauterine and intrauterine pregnancy. *Semin Roentgenol* 1991; 26: 63-74.
13. 이지영, 오지영, 홍승화, 권혜은, 김성훈, 최희동, 등. 선택적 태아감수술을 이용하여 성공적으로 만삭 분만에 이른 자궁각 임신을 동반한 병합임신 1예. *대한산부회지* 2003; 9: 1827-31.
14. Tal J, Haddad S, Gordon N, Timor-Tritsch I. Heterotopic pregnancy after ovulation induction and assisted reproductive technologies: a literature review from 1971 to 1993. *Fertil Steril* 1996; 66: 1-12.

= 국문초록 =

병합임신은 두 개의 수정란이 자궁강 내와 자궁강 외에 동시에 착상되어 임신되는 것을 말한다. 그 예가 드물어 자연발생빈도는 약 30,000건의 임신 중 1명으로 나타나지만, 최근에는 불임환자의 체외 수정을 위한 배란 유도제의 사용이나 기타 생식 보조술의 발달, 골반내 염증, 난관수술로 인해 증가하고 있다. 병합임신은 조기 진단이 어려워 이에 따른 모성 사망률, 이환율이 높아지므로, 진단에 있어서 신중함이 중요하다. 저자들은 경찰병원에서 자연 생리주기에서 7주간의 무월경과 심한 하복부 통증을 주소로 내원한 29세 여환에서 발견된 좌측 난관임신과 자궁강 내 임신이 공존하는 병합임신을 간단한 문헌 고찰과 함께 보고하는 바이다.

중심단어: 병합임신, 자연 생리주기