

산양에서 *Moniezia expensa* 감염증례

정재명¹, 조성우, 콧길한, 서석열

전라북도 축산진흥연구소 남원지소
(접수 2005. 12. 6., 게재승인 2006. 3. 20.)

A case of *Moniezia expensa* infection in goat

Jae-Myong Jeong¹, Sung-Woo Jo, Kil-Han Kwak, Seok-Yull Seo

Jeonbuk Development & Livestock Research Institute, Namwon 590-230, Korea

(Received 6 December 2005, accepted in revised form 20 March 2006)

Abstract

It's a case of the goat farm reared about 60 heads in Imsil county was outbreak *Moniezia expensa* infection. And 18 heads of less than 6 month olds goat were died. During the 2005 summer, morbidity and accumulative mortality were more than 60% and 30%, respectively less than 6 month young goat. Most young goat were suffer from diarrhea, severe weight losses, emaciations, and died. In necropsy, there were about 0.7 - 2.5m of 2 - 8 adult *M expensa* in the small intestinal lumen, swollen mesenteric lymph nodes. Slight hemorrhages were seen in lung and moderate hemorrhages were seen in mucous membrane of small intestine. Also various species (*Trichostrongylus* spp, *Haemonchus* spp, *Eimeria* spp) of parasite eggs were seen in fecal test. *Pasteurella hemolytica* was identified in lung by the API kit (Biomerieux Co. Ltd) for biochemical test. The minimal inhibitory concentration (MIC) results, trimethoprim/sulfamethoxazole, erythromycin, tyrosine, gentamycin, enrofloxacin, and norfloxacin were selected sensitive antibiotics.

Key words : *Moniezia expensa*, Mortality, *Strongyloides* spp, *Ostertagia* spp, *Eimeria* spp, *Haemonchus* spp,

¹ Corresponding author

Phone : +82-63-635-5777, Fax : +82-63-635-5778

E-mail : jeongjm@hotmail.com

서 론

전북지역의 축산통계자료¹⁾에 따르면, 2005년 6월말현재 전북도내 산양의 사육두수는 3,955농가에서 58,267두로 1농가당 14.7두의 영세한 규모로 사육하고 있다. 재래산양은 내병성에 강하다고 알려져 있어 누구나 쉽게 방목의 형태로 사육하고 있다.

또한 소, 돼지, 닭 등 사육농가와와는 달리 사육규모, 사양관리, 질병관리에 대한 기본적인 지식 없이도 쉽게 뛰어들고 있어 대부분 산양 사육 농가는 폐사원인을 모르는 경우가 대부분이며 이렇게 사육하는 경우, 경제적인 피해 또한 무시할 수 없을 정도로 커다란 피해를 감수하기도 한다.

한편 재래산양은 무리를 지어서 생활하는 습성이 있으며, 특히, 집단 방목시에는 이들 동물은 야생생태의 경향을 보여 개체관리의 어려움 때문에 환축의 발견이 늦어져 피해가 많은 것이 현실이다.

재래 산양에서 내부기생충이 가축의 사양에 미치는 영향에 대하여는 이미 잘 알려져 있으며²⁻⁴⁾ 국내의 재래 산양에 대한 내부기생충 조사는 1984년 이 등⁵⁾이 전남지역에서, 1985년 서 등⁶⁾이 경남지역에서, 그리고 1994년 양 등⁷⁾이 전북지역에서 감염실태를 각각 보고한 바 있다. 그러나 *Moniezia expenza* (확장조충)에 의한 피해발생사례에 대한 보고는 없었다.

이에 *M expensa*에 의한 피해사례를 접하였기에 농가지도 및 피해 실상을 보고하고자 한다.

*M expensa*의 형태^{8,9)}

*M expensa*는 진정조충강(Class : Eucestoda) 나두조충목(Order : Anoplocephalidea)에 속하는 기생충으로 편절은 일반적으로 길이보다 넓이가 길며, 편절마다 1벌 또는 2벌의 생식기관이 있다. 충란은 세겜의 막, 즉 가장 바깥쪽의 낭황막, 중간의 단백질막 및

가장 안쪽의 키틴질막을 지니고 있다. 키틴질막은 흔히 서양배 모양이며, 한 쪽에 1쌍의 구상돌출물이 있는데 이것을 서양배 모양체라고 한다.

*M expensa*는 세계 대부분의 지역에서 주로 양, 산양, 때로는 소 및 그 밖의 몇 종의 반추동물의 소장에 기생하며 길이가 6m까지 이르며, 넓이는 1.6 cm이다. 충란으로 차 있는 자궁의 모양은 주머니모양이다. 충란은 거의 삼각형⁽⁷⁾이고, 발육이 양호한 서양배 모양체가 있으나 확인하기 곤란하며, 지름은 56-67 μ m이다.

생활사⁹⁾

*M expensa*는 편절과 충란은 감염동물의 분변으로 배출된다. 조류가 이 편절을 섭취함으로써 널리 퍼지게 된다. 의낭미충은 날개응애(oriabated mite)에서 발육한 후 응애의 체내에서 약 4개월 후에 감염기에 이르고 반추수는 풀과 같이 감염된 응애를 섭취함으로써 감염되며, 37-40일 후에 원숙 편절을 배출한다. 응애는 초지에서 월동하기 때문에 기생충은 처음에는 여름에 방목시킨 새끼양에서 유행한다. 새끼양은 매우 어린 시기에 감염되어 6주 정도 되었을 때 이미 원숙질을 배출한다. 늙은 동물은 잘 감염되지 않으며, 감염된다 하더라도 일반적으로 경증 또는 무증상 감염된다.

병원성⁹⁾

일반적으로, 6개월 이하의 면양, 산양에서만 감염된다. 양과 소에 있어서 병인 작용에 대한 폭넓은 많은 의견이 있는데, 경감염은 별로 중요하지 않다는 것은 거의 의심할 바가 없다. 실제로, 소장에 조충의 덩어리가 있을 정도로 중감염된 경우에 있어서는 설사와 건강 이상의 원인이 되는 경우가 있다. 그리고 새끼양에서 장독혈증과 관련이 있다는 보고가 있다. 이 조충은 크기 때문에 그 기생을

쉽게 확인할 수 있지만, 흔히 진정한 기생 생활을 영위하는 작은 모양선충은 무시되고 있다.

증 례

발생 산양목장은 2005년 9월 임실군 강진면 산간오지에서 재래산양을 약 60두정도 사육하고 있던 농장으로 2005. 6월부터 8월까지 약 3개월간 6개월령 이하 새끼산양 18두가 설사와 쇠약증상을 보인다 폐사하던 중 50-100 m 근처에서 도로공사로 소음에 의한 스트레스성 폐사유무를 감정코자 공사 시공업체로부터 2005년 9월 본 연구소에 검사의뢰 되었다 (Fig 1, 2). 산양은 농가에서 방목되어 사육 중이었고, 하절기 농사철이라 약 200 여 평되는 운동장에서 사육되고 있었다.

부검소견은 외부상처에 가피가 형성 (공사 소음에 의한 상처로 추정)되어 있었고 심하게 야위었으며, 항문주위가 설사로 인해 지저분하였다. 또한, 세기관지에 가래와 폐에 약한 출혈소견을 보였다. 외상에 의한 내부 장기들은 이상이 없었으나, 소장부에서는 장점막에 약한 충혈소견을 보였고, 사료를 먹지 않아 장 내용물은 거의 없었다. 장간막 림프절의 종창 소견을 보였으며, *M expansa* 성충이 여러 마리(2-8)가 관찰되었고, 그 길이는 최소 약 0.7m부터 최대 약 2.5m까지 다양하였다.

기생충란 검사를 위해 폐사한 산양의 항문에 묻어 있는 분변을 채취하여 포화식염수를 이용한 부유법을 실시하였다. 또한, 농장에 출장하여 설사중인 1두 새끼산양과 폐사된 새끼산양 등 2두를 추가로 부검을 실시하였고, 방목중인 운동장에서 설사분변을 추가 채취하여 광학현미경하에서 기생충검사를 실시하였다.

광학현미경상 부유법으로 검사한 결과 *M expansa* 유충 및 충란이 관찰되었고 *M expansa* 을 비롯한 *Trichostrongylus* spp, *Haemonchus* spp, *Eimeria* spp 충란도 다수 관찰되었다 (Fig 3-8).

기관지에서 채취한 가래와 폐에 대한 세균 분리를 위하여 Cowan¹⁰⁾의 방법과 Wessman 등¹¹⁾의 방법에 의거 수행하였던 바, brain heart infusion broth에서 증균한 다음, tryptose blood agar에서 분리배양한 후, 집락형태, Gram 염색과 균형태를 확인한 후 MacConkey agar에 접종하여 발육상을 확인하였고, 생화학검사는 Biomerieux API 키트를 이용하여 *Pasteurella haemolytica*임을 확인하였다.

또한 분리 동정된 세균에 대한 약제감수성 검사결과 tyrosine, erythromycin, gentamicin, enrofloxacin, norfloxacin 등이 선발되어 기생충제제와 함께 치료토록 지도하였다.

결 과

임실지역 약 60여두의 재래산양을 사육하는 농가에서 6개월령 이하 새끼산양에서 심한 설사후 여위며 갑작스런 폐사로 하절기 약 3개월간 18두가 폐사하였다. *M expansa* 감염에 의해 폐사가 발생되어 그 사례를 정리해보면, 외상으로 인한 가피가 형성되어 있었고, 항문은 설사로 지저분하였고 심한 삭쇄가 관찰되었다.

세기관지에는 가래와 폐에 약한 출혈소견을 보여 검사결과 *Pasteurella hemolytica*에 의한 폐렴증상으로 확인되었고, 약제감수성검사결과 tyrosine, erythromycin, gentamicin, enrofloxacin, norfloxacin 등이 선발되었고, 소장점막 충혈과 장간막 림프절에서 심한 종창을 보였다.

소장에서 2-8의 *M expansa* 성충과 많은 충란이 발견되었다.

동거축에 대한 분변검사 결과 *M expansa* 를 비롯한 *Trichostrongylus* spp, *Haemonchus* spp, *Eimeria* spp 등이 관찰되었다.

고 찰

M expansa 감염증은 소, 산양, 면양과 같

은 반추수가 사료와 함께 감염된 용애를 섭취하므로 감염이 나타나게 되는데 이후 약 6주가 경과하면 성숙된 편질을 배출하게 된다. 중간숙주인 용애는 의낭미충이 용애 체내에서 발육한 후 4개월 뒤 감염기에 이르게 된다. 용애는 초지에서 월동하기 때문에 *M. expensa*에 의한 감염피해는 첫 여름을 맞는 새끼 양에서 유행하게 된다. 새끼양이 감염되면 6주 정도부터 성숙한 편질을 배출하게 되고 이로 인한 피해가 발생⁹⁾하게 된다. 60여두의 사육규모의 산양사육농장에서 23두의 새끼양중 18두가 폐사되어 확장조충의 감염에 의한 새끼에서는 막심한 것으로 추정된다.

늙은 동물은 잘 감염되지 않으며, 감염된다 하더라도 일반적으로 경증을 보인다. 즉, 새끼양에서는 18두 폐사가 있었으나 1년 이상 사육된 산양에서는 설사분변도 없었을 뿐 아니라, 어떤 임상증상도 나타내지 않았다.

우리나라에서 재래산양의 사육환경을 보면, 산간오지에서 집단으로 방목하는 경향이 있고, 평야지역에서는 우리 안에서 다두 사육하고 있는 실정이다. 즉 사육환경의 차이와 기후와는 상관없이 질병에 강하다는 막연한 관념속에서 사육하는 경향이 있어 일종의 질병에 대한 사각지대에서 사육되고 있는 것이 현실이다.

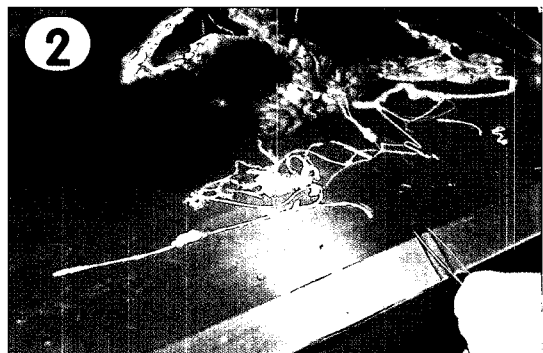
1994년 전북지역에서 산에 대한 내부기생충감염실태를 조사한 양 등⁷⁾의 보고처럼 급변 검사에서도 여러 종류의⁵⁻⁸⁾의 기생충에 다중감염된 것으로 나타났다. 다만, *M. expensa*에 감염된 6개월령 이하 새끼에서는 엄청난

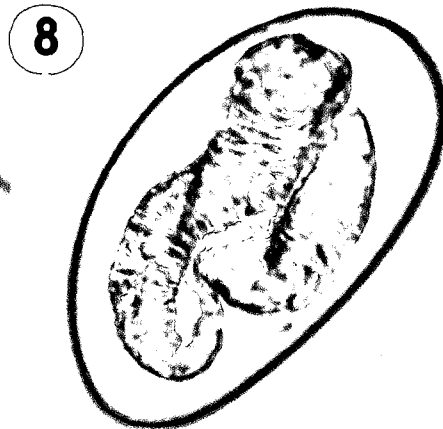
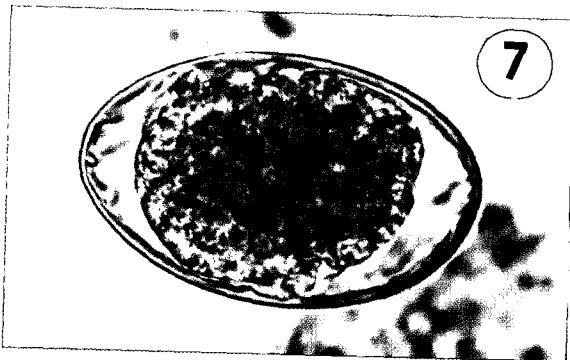
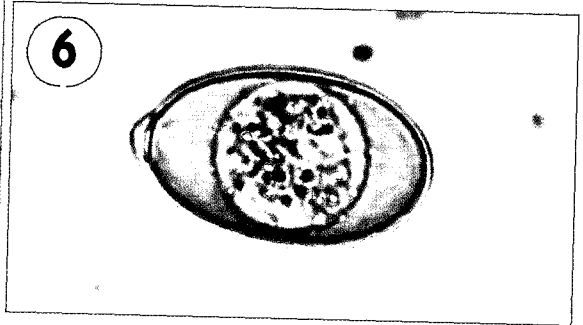
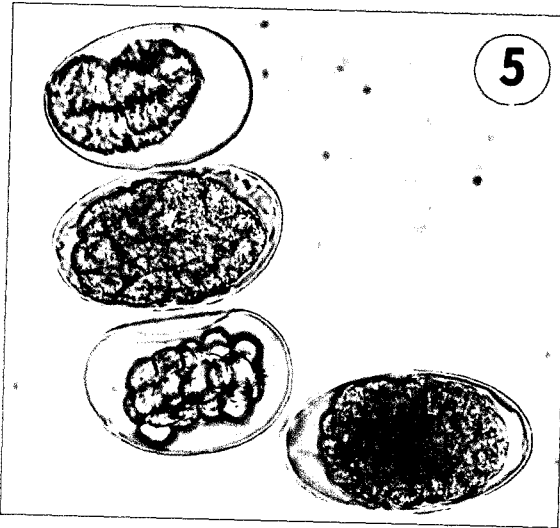
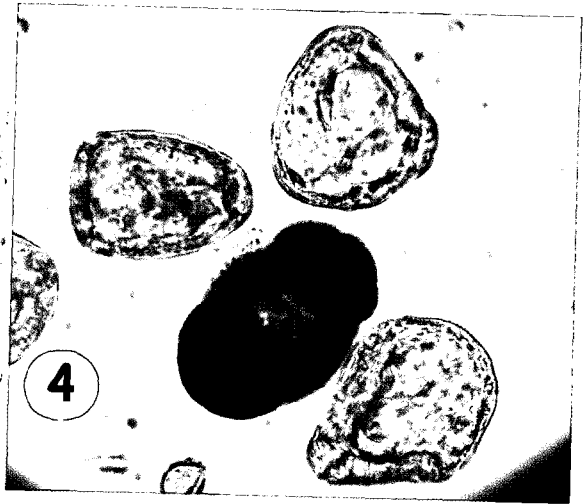
폐사율을 보인다. 또한 동거축중 설사분변을 조사한 결과 모든 분변에서 *M. expensa*을 비롯한 *Trichostrongylus* spp, *Haemonchus* spp, *Eimeria* spp 등 기생충란이 발견되어 다중감염으로 확인되었다. 따라서 농가의 경제적 손실을 최소화하기 위하여 1년에 4회 이상 구충제를 투여하도록 지도하는 것이 필요할 것으로 판단되었다.

항생제 약제감수성검사에서 tyrosine, erythromycin, gentamycin, enrofloxacin, norfloxacin 등 다양한 항생제가 감수성 있는 약제로 선발된 것은 대체로 질병감염여부에 대한 무관심과 무지로 인한 결과로 판단되며, 항생제에 의존하여 치료한 적이 없는 것을 반증해 주는 것이라 볼 수 있겠다.

Legends for Figures

- Fig 1. A Young goat with diarrhea
- Fig 2. About 2.5m length of adult *Moniezia expensa*
- Fig 3. A larvae of *M. expensa*
- Fig 4. The oocyst of *M. expensa*
- Fig 5. The oocyst of *Trichostrongylus* spp, *Haemonchus* spp & the sporocyst of *M. expensa*
- Fig 6. The oocyst of *Eimeria* spp
- Fig 7. The oocyst of *Trichostrongylus* spp
- Fig 8. The sporocyst of *M. expensa*





참고문헌

1. 전라북도. 2005. 전라북도축산통계 : 5.
2. Foreyt WJ. 1989. *Veterinary parasitology*. Washington State University Press, Pullman : 98-111.
3. Lyens VR, MarkDL, Levine ND. 1981. *Principal parasites of domestic animals in the United States*. Illinois State University Press. Urbana-Campaign : 273-298.
4. Sloss MW, Russell L, Kemp AB. 1983. Veterinary clinical parasitology. *Vet Rec* 5 : 36-54.
5. 이정길, 박영춘, 위성하 등. 1984. 전남지방에서 사육되는 산양의 내부기생충 조사. *대한수의사회지* 20(2) : 97-102.
6. 서명득, 이순선, 조희택. 1985. 경남지방의 재래흑산양에 대한 내부기생충 감염실태 조사. *대한수의사회지* 21(7) : 413-422.
7. 양홍지, 서창섭, 정재명 등. 1994. 전북지방 산양과 면양의 내부기생충 실태조사. *한가위지* 17(3) : 190-197.
8. 양홍지. 1998. 가축기생충도감. 도서출판 샤론, 서울 : 95-109.
9. 이재구 1995. 최신 수의기생충학. 대한교과서주식회사, 서울 : 78-81.
10. Cowan ST. 1974. *Manual for the identification of medical bacteria*. Cambridge University Press. London : 93-95.
11. Wessman GE, Hilker G. 1968. Characterization of *Pasteurella haemolytica* isolated from the respiratory tract of cattle. *Can J Comp Med* 32 : 498-504.