

鹿角과 紅花子가 난소적출에 의한 실험적 흰쥐 골다공증 모델에 미치는 영향

육태한¹ · 배진승¹ · 김영주¹ · 김대근 · 정일국 · 이창현*

우석대학교 한의과대학 해부학교실, 1: 침구학교실

Effects of *Cervi Pontotrichum cornu* and *Carthami semen* on the Experimental Osteoporosis Induced by Ovariectomy in Rats

Tae Han Yook¹, Jin Seoung Bae¹, Young Joo Kim¹, Dae Keun Kim, IL Kook Jung, Chang Hyun Lee*

Department of Anatomy, 1: Department of Acupuncture, College of Oriental Medicine, Woosuk University

This study was carried out to investigate the effects of *Cervi Pontotrichum cornu* and *Carthami semen* on the serum osteocalcin level, bone mineral density, bone trabecular area and cortical thickness index in ovariectomized rats. Femal Sprague-Dawley rats were divided into 5 groups. Non-ovariectomized groups were divided into commercial diet fed(normal group) and calcium free basal diet fed(sham operation group). Ovariectomized groups were divided into 3 groups, calcium free basal diet fed group(control group or ovariectomized group), 10% *Cervi Pontotrichum cornu* supplemented diet fed group and 10% *Carthami semen* supplemented diet fed group. After 4 weeks diet fed, serum osteocalcin level, bone mineral density, bone trabecular areas and cortical thickness index were analyzed. The bone mineral density and bone trabeculae area were significantly increased by *Cervi Pontotrichum cornu* and *Carthami semen* supplemented diet fed groups. The osteocalcin level was significantly decreased by *Cervi Pontotrichum cornu* and *Carthami semen* supplemented diet fed groups. The trabecular area(%) in epiphysis of tibia was significantly increased by *Cervi Pontotrichum cornu* and *Carthami semen* supplemented diet fed groups. The cortical thickness index in distal diaphysis of tibia was significantly increased by *Cervi Pontotrichum cornu* and *Carthami semen* supplemented diet fed groups. the alkaline phosphatase level was significantly decreased by *Cervi Pontotrichum cornu* and *Carthami semen* supplemented diet fed groups. These results suggest that *Cervi Pontotrichum cornu* and *Carthami semen* might have inhibitory effects on osteoporosis by increasing bone mineral density and accerelating bone formation in ovariectomized rats.

Key words : *Cervi Pontotrichum cornu*, *Carthami semen*, Osteoporosis, ovariectomy, bone mineral density, osteocalcin

서 론

평균수명의 증가에 따른 노인 인구의 증가, 특히 폐경 후 노년 여성인구가 증가하면서 골다공증 환자가 증가하여 그에 따른 치료와 예방에 대한 관심이 증가하고 있다¹⁾.

골다공증은 골형성은 감소하고 골흡수가 증가되어 골질의 양이 전반적인 감소를 일으키는 질환으로서 골항상성 기전의 이

* 교신저자 : 이창현, 전북 완주군 삼례읍 후정리 490, 우석대학교 한의과대학

· E-mail : chlee@woosuk.ac.kr, · Tel : 063-290-1559

· 접수 : 2006/06/26 · 수정 : 2006/08/28 · 채택 : 2006/09/29

상으로 야기되는 대사성 골질환 중 가장 흔하게 발생하여^{2,4)} 가벼운 충격에도 쉽게 골절을 일으켜 장기간 활동장애를 일으키는 질환이다³⁾.

골다공증의 병인에 대해서는 명확하지는 않으나 유전적인 소인, 갑상선기능의 결핍, 흡연, 만성적인 음주, 장기적인 스테로이드제제의 복용, estrogen 결핍 등을 위험인자로 보고 있다⁶⁾. 특히 골다공증은 폐경기 후 또는 난소적출술을 받은 여성에게서 빈도가 높은 것으로 알려져 있다⁷⁾.

이러한 골다공증의 예방과 치료에는 에스트로겐과 칼시토닌 등의 호르몬요법이 시행되고 있으나 자궁내막염과 유방암을 일

있을 수 있는 부작용이 발생하기 때문에 골다공증의 예방과 치료와 관련된 약물들을 개발하려고 노력하고 있다.

골다공증은 한의학에서 骨痿, 骨痺, 虛勞의 범주에서 그 증상을 볼 수 있으며 치료에는 肝腎을 補하고 筋骨을 강하게 하는 약재를 사용하고 있다⁸⁾.

鹿角은 사슴의 角화된 뿔로서 주성분은 교질, 단백질, 인산칼슘, 탄산칼슘, 마그네슘, estrone 등이고⁹⁻¹²⁾ 筋骨強健作用이 있어 折傷, 腰背痛에 사용되는데¹³⁾, 이를 투여한 난소적출 백서에서 골다공증의 예방 및 치료효과가 있었으며, 정상군과 유사한 골질량을 증가시켜주는 효과가 있었다고 하였다¹²⁾.

민간에서 골절과 골다공증에 많이 사용되는 紅花子は 活血去瘀止痛의 효능이 있어 瘀血이 제거되는 과정에서 新血이 생기게 되며, 이것이 골을 補養할 수 있게 되어 골다공증의 치료와 예방에 좋은 효과가 있었다고 하였다^{14,15)}.

이밖에 골다공증의 예방과 치료에 대한 연구로는 鍼¹⁶⁾, 灸¹⁷⁾, 藥物^{12,18)} 및 藥針^{19,20)}등을 이용한 한의학적 연구가 보고되었으나 칼슘이 없는 사료에 첨가하여 실험한 연구보고가 없었다.

이에 저자는 실험적으로 유도한 골다공증 모델에 칼슘이 없는 기본사료에 녹각과 홍화자 분말을 첨가하여 4주간 급여한 후 osteocalcin의 농도, 골밀도, 골소주의 면적, 피질골 비후지수 및 혈청내 대사산물의 변화를 관찰한 바 유의성이 있기에 보고하는 바이다.

재료 및 방법

1. 실험재료

1) 동물

동물은 체중 200-250g 내외의 건강하고 성숙한 Sprague-Dawley계 암컷 흰쥐를 고품질 사료와 물을 충분히 공급하면서 실험실 환경에 적응시킨 후, 30마리를 각 군에 6마리씩 배정하여 5군으로 나누어 사용하였다.

2) 실험군

각각의 실험군은 난소를 절제하지 않은 군은 개복수술을 하지 않고 정상적인 사료를 급여한 정상군(normal group)과 개복수술만을 시행하고 칼슘이 없는 기본사료를 급여한 sham군으로 나누었으며, 난소를 절제한 군은 양측난소를 제거한 후 칼슘이 없는 기본사료를 급여한 난소절제군(ovariectomized group), 양측난소를 제거한 후 칼슘이 없는 기본사료에 녹각분말을 10% 첨가한 군(*Cervi Pontotrichum cornu* supplemented diet fed group), 양측난소를 제거한 후 칼슘이 없는 기본사료에 홍화자 분말을 10% 첨가한 군(*Carthami semen* supplemented diet fed group)군으로 나누었다.

3) 실험식이 제조

(1) 녹각과 홍화자 분말 제조

본 실험에 사용한 녹각과 홍화자는 시중에서 구입하여 분쇄기로 분쇄한 후 300 mesh 체를 통과한 분말을 회수하여 기본사료에 섞어서 사용하였다.

(2) 실험식이 배합비율

실험식은 AIN(American Institute of Nutrition)-76의 규정에 따라 Table 1과 같은 조성으로 기본사료를 조제하여 사용하였다. 20 g casein, 0.3 g DL-methionine, 55 g sucrose, 15 g corn starch, 5 g corn oil, 3.5 g AIN-76 calcium free mineral(American Institute of Nutrition), 1 g AIN-76 vitamin mix, 0.2 g Choline bitartrate, 5g cellulose, 그리고 실험식은 기본사료 식이군의 corn starch 대용으로 10% 녹각분말과 10% 홍화자분말을 혼합하여 4주간 식이하였다.

Table 1. Composition of experimental diets. (Unit: g/100g)

Ingredients	Basal	10% <i>Cervi Pontotrichum cornu</i>	10% <i>Carthami semen</i>
Casein	20	10	10
DL-Methionine	0.3	0.3	0.3
Sucrose	55	55	55
Corn starch	10	10	10
Corn oil	5	5	5
AIN-76 mineral mix ^a	3.5	3.5	3.5
AIN-76 vitamin mix ^b	1	1	1
Choline bitartrate	0.2	0.2	0.2
Cellulose	5	5	5
<i>Cervi Pontotrichum cornu</i>	0	10	
<i>Carthami semen</i>			10

^aAIN-76, American Institute of Nutrition

2. 실험방법

1) 골다공증 모델

실험적 골다공증 모델을 만들기 위하여 흰쥐 체중 100g당 0.5ml의 chloral hydrate를 복강내에 주사하여 마취시킨 후 전복벽에 복정중 절개선을 만들어 개복수술을 하여 양측 난관과 난소주위를 봉합사로 결찰한 후에 난소를 절제하였다. 그 후 복정중선을 봉합하고 염증치료를 위하여 항생제를 1주일간 주사한 후 완전히 상처가 치유된 후 실험에 이용하였다.

2) 체중측정

모든 실험군에서 실험개시전과 실험 종료후에 체중을 측정하여 체중의 변화를 비교하였다.

3) 골밀도(bone mineral density) 측정

실험개시전에 흰쥐를 마취한 후 이중에너지 방사선 골밀도 측정기(dual energy X-ray absorptionmetry:DEXA)인 DPX-a (Lunar, USA)를 이용하여 골밀도를 측정하였다. 그 후 모든 군의 흰쥐는 실험이 종료된 후에 골밀도를 측정한 후 실험전과 비교하였다.

4) 조직표본 제작

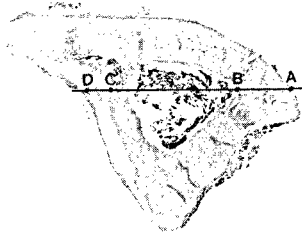
희생시킨 흰쥐에서 골 조직표본을 제작하기 위해서 좌측 경골을 절취하여 근육, 건 및 인대들을 제거한 후 10% neutral buffered formalin에 2일간 고정시킨 후 절취한 뼈를 탈회하기 위하여 formic acid-sodium citrate 방법에 의하여 9일간 탈회한 후 4시간 동안 수돗물에 수세하여 통상적인 광학현미경 조직표본 제작방법에 의하여 파라핀 포매하여 7 μ m 두께로 경골의 근위 골단과 골간부는 longitudinal section을 시행하였고, 경골의 원위 골간부는 transverse section을 하여 H&E 염색과 alcian blue-H&E 염색을 하여 관찰하였다.

5) 골조직내 골소주 면적 측정

각 군의 조직표본은 31배 광학현미경과 영상분석기를 이용하여 경골의 근위 골간부의 해면골을 246 x 10 μm²의 면적내에 나타나는 골소주의 면적 비율을 측정하였다. 각 군당 18시야를 측정하여 그 평균을 자료로 이용하였다.

6) 경골의 원위부 골간의 피질골 비후지수(cortical thickness index)

각 표본의 일정한 경골의 골간 원위부 횡단절단면의 피질골의 두께(AB + CD)를 측정한 후 골직경(AD)으로 나누어 피질골 비후지수를 구하여 상호 비교하였다.



Combined cortical thickness: AB + CD
 Cortical thickness Index = $\frac{AB + CD}{AD}$

7) 채혈 및 혈액분석

채혈은 실험이 종료된 후 모든 군의 흰쥐를 마취시켜 심장에서 채혈하였다. 혈액은 냉장고에서 6시간 방치한 후 3000 r.p.m.에서 15분간 냉장원심분리기를 이용하여 혈청을 분리하여 호르몬과 대사산물들을 측정하는데 이용하였다.

(1) 혈청내 osteocalcin 함량 측정은 rat osteocalcin ELISA kit(BTL, USA)를 사용하여 ELISA reader(SUNRISE, Austria)를 사용하여 측정하였다.

(2) 혈청내 alkaline phosphatase, calcium, inorganic phosphorus 함량 측정은 alkaline phosphatas, calcium 및 inorganic phosphorus 시약(Bayer, USA)을 이용하여 혈청분석기인 ADVIA(ADVIA 1650, Japan)를 이용하여 측정하였다.

8. 통계처리방법

모든 군들의 자료는 분산분석법에 의한 분산비(F-value)를 통하여 각 군사이의 평균치 차이에 대한 유의성 검정(p값 결정) 후 p<0.05 수준에서 Duncan's multiple range test에 의하여 개별 비교하였다.

결 과

녹각과 홍화자가 난소절제에 의하여 유발된 실험적 흰쥐 골다공증에 미치는 영향을 관찰하고자 정상군, sham군, 난소절제 후 칼슘이 없는 기본사료를 식이한 군(OVX군 또는 대조군), 난소절제 후 칼슘이 없는 사료에 10% 녹각분말을 첨가하여 제조한 사료를 식이한 군(녹각식이군) 및 난소절제 후 칼슘이 없는 사료에 10% 홍화자분말을 첨가하여 제조한 사료를 식이한 군(홍화자

식이군)으로 나누어 4주간 급여하면서 체중의 변화, 골밀도, 경골의 골간부의 골소주 면적의 변화, 피질골 비후지수 및 혈액의 변화를 관찰한 바 다음과 같은 결과를 얻었다.

1. 체중의 변화

실험개시전과 종료후(4주간) 각 군의 체중의 변화는 sham군이 211.8±7.5g에서 246.3±11.1g으로 약 34.6g(16.1%)이 증가하였고, 대조군인 난소절제군(OVX)은 240.4±10.2g에서 323.2±12.6g으로 약 82.8g(34.4%)이 증가하여 난소절제에 의한 4주간의 체중의 변화는 sham군에 비하여 약 18.3%가 증가하였다. 실험군인 녹각식이군은 234.5±11.2g에서 305.4±11.5g으로 약 70.9g(30.2%)이 증가하였고, 홍화자식이군은 229.6±6.3g에서 299.2±14.2g으로 약 69.6g(30.3%)이 증가하여 대조군인 난소절제군에 비하여 체중이 감소하였다(Table 2).

Table 2. The effect of *Cervi Pontotrichum cornu* (CPC) and *Carthami semen* (CS) on the body weight of ovariectomized rats

Groups	Initial body weight(g)	Final body weight(g)	Changes of body weight(g)
Sham	211.8±7.5	246.3±11.1	34.6
OVX	240.4±10.2	323.2±12.6	82.8
CPC	234.5±11.2	305.4±11.5	70.9
CS	229.6±6.3	299.2±14.2	69.6

1. Values are mean ± SE ; n=6 ; **, p <0.01

2. 골밀도의 변화

흰쥐 전체의 골밀도의 변화는 칼슘이 들어있는 정상적인 사료를 급여한 정상군은 271.8±0.5mg/cm²이었으나 칼슘이 들어있지 않은 사료를 급여한 sham군에서는 261.2±0.4mg/cm²로서 정상군에 비하여 10.6mg/cm²정도 골밀도가 감소하였다. 칼슘이 들어있지 않은 사료를 급여한 난소절제군은 256.8±0.6mg/cm²로서 난소절제에 의하여 4주간의 골밀도의 변화는 sham군에 비하여 4.4mg/cm²정도 감소하였다. 실험군인 녹각식이군은 282.0±0.5mg/cm²였고 홍화자식이군은 261.8±0.6mg/cm²으로서 대조군인 난소절제군에 비하여 유의성 있게 증가하였다(Table 3).

Table 3. The effect of *Cervi Pontotrichum cornu* (CPC) and *Carthami semen* (CS) on the bone mineral density of whole body in ovariectomized rats

Groups	Bone mineral density (mg/cm ²)**
Normal	271.8±0.5 ^b
Sham	261.2±0.4 ^c
OVX	256.8±0.6 ^d
CPC	282.0±0.5 ^a
CS	261.8±0.6 ^e

1. Values are mean ± SE ; n=6 ; **, p <0.01

3. 경골의 근위 골간부 골소주의 면적

경골의 근위 골간부 골소주의 면적 비율은 난소를 제거하지 않은 sham군은 46.4±3.2%이었으며(Fig. 1, 2) 난소를 제거한 OVX군은 26.3±2.5%로서(Fig. 3, 4) 난소를 절제한 군이 sham군에 비하여 20.1%정도가 감소하여 통계학적으로 유의한 감소를 보였다. 난소를 제거한 후 녹각을 식이한 군은 43.5±1.7%이었고

(Fig. 5, 6) 홍화자식이군은 32.4±2.1%로서(Fig. 7, 8) 대조군인 난소절제군에 비하여 유의성 있게 증가하였다(Table 4).




Fig. 1. Tibia of sham group(H&E stain, ×50). Trabeculae (arrow heads) of proximal diaphysis was well developed. EP, epiphyseal plate. Fig. 2. Tibia of sham group (Alcian blue stain, ×50). Trabeculae (arrow heads) of proximal diaphysis was well developed. EP, epiphyseal plate.




Fig. 3. Tibia of control group (H&E stain, ×50). Trabeculae (arrow heads) of proximal diaphysis was disappeared and showed widening of marrow spaces. EP, epiphyseal plate. Fig. 4. Tibia of control group (Alcian blue stain, ×50). Trabeculae (arrow heads) of proximal diaphysis was disappeared and showed widening of marrow spaces. EP, epiphyseal plate.

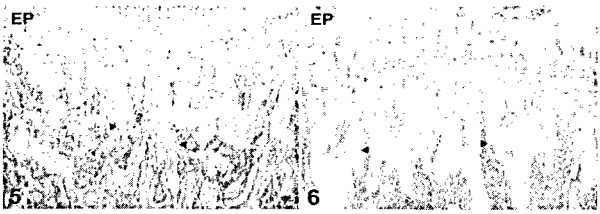


Fig. 5. Tibia of Cervi Pontotrichum cornu group(H&E stain, ×50). Proximal diaphyseal trabecular bone volume and trabecular number (arrow heads) were increase compared to the control group. EP, epiphyseal plate. Fig. 6. Tibia of Cervi Pontotrichum cornu group(Alcian blue stain, ×50). Trabeculae (arrow heads) of proximal diaphysis was disappeared and showed widening of marrow spaces. EP, epiphyseal plate.




Fig. 7. Tibia of Carthami semen group(H&E stain, ×50). Proximal diaphyseal trabecular bone volume and trabecular number (arrow heads) were increase compared to the control showed widening of marrow spaces. EP, epiphyseal plate. Fig. 8. Tibia of Carthami semen group(Alcian blue stain, ×50). Trabeculae (arrow heads) of proximal diaphysis was disappeared and showed widening of marrow spaces. EP, epiphyseal plate.

4. 경골 원위 골간부 피질골 비후지수

경골 원위 골간부(비골과 경골이 유착된 부분)에서 측정한 피질골 비후지수는 sham군에서는 0.284±0.001이었으나 난소절

제군에서는 0.264±0.003으로서 sham군에 비하여 감소하였다. 실험군인 녹각식이군에서는 0.336±0.002이었고 홍화자식이군에서는 0.289±0.003으로서 대조군인 난소절제군에 비하여 유의성 있게 증가하였다(Table 4).

Table 4. The effect of Cervi Pontotrichum cornu (CPC) and Carthami semen (CS) on the trabecular area in proximal diaphysis of tibia in ovariectomized rats

Groups	Trabecular ara(%)**
Sham	46.4±3.2 ^a
OVX	26.3±2.5 ^c
CPC	43.5±1.7 ^b
CS	32.4±2.1 ^c

1. Values are mean ± SE : n=6 ; **, p<0.01

5. 혈청내 osteocalcin의 변화

혈청내 osteocalcin의 함량은 sham군이 46.8±3.2ng/ml이었고 난소절제군인 대조군에서는 134.0±3.2ng/ml으로서 sham군에 비하여 대조군에서 증가하였다. 실험군인 녹각식이군에서는 62.5±1.6ng/ml이었고 홍화자식이군에서는 118.1±3.2ng/ml으로서 난소절제군인 대조군에 비하여 유의성 있게 감소하였다(Table 5).

Table 5. The effect of Cervi Pontotrichum cornu (CPC) and Carthami semen (CS) on the cortical(distal portion of tibia) thickness index in ovariectomized rats

Groups	Cortical thickness index**
Sham	0.284±0.001 ^b
OVX	0.264±0.003 ^c
CPC	0.336±0.002 ^a
CS	0.289±0.003 ^b

1. Values are mean ± SE : n=6 ; **, p <0.01

6. 혈청내 대사산물의 변화

혈청내 alkaline phosphatase의 함량은 sham군이 367±14.5U/L이었으며 대조군에서는 112.6±3.5U/L로서 sham군에 비하여 감소하였다. 실험군인 녹각식이군에서는 64.2±4.6U/L이었고 홍화자식이군에서는 73.2±3.1U/L로서 난소절제군인 대조군에 비하여 유의성 있게 감소하였다(Table 6).

Table 6. The effect of Cervi Pontotrichum cornu (CPC) and Carthami semen (CS) on osteocalcin level of blood serum in ovariectomized rats

Groups	Osteocalcin (ng/ml)**
Sham	46.8±3.2 ^a
OVX	134.0±3.2 ^c
CPC	62.5±1.6 ^b
CS	118.1±3.2 ^b

1. Values are mean ± SE : n=6 ; **, p <0.01

Table 7. The effect of Cervi Pontotrichum cornu (CPC) and Carthami semen (CS) on blood serum in ovariectomized rats

Groups	Alkaline phosphatase (U/L)**	Calcium (mg/dl)	Inorganic phosphorus (mg/dl)**
Sham	36.7±14.5 ^a	10.4±0.5 ^{cd}	10.6±0.4 ^c
OVX	112.6±3.5 ^b	9.94±0.6 ^{ab}	7.46±0.4 ^b
CPC	64.2±4.6 ^d	9.90±0.4 ^{ab}	6.24±0.3 ^c
CS	73.2±3.1 ^c	10.02±0.5 ^{cb}	5.66±0.3 ^d

1. Values are mean ± SE : n=6 ; **, p <0.01

고찰

골다공증은 골의 화학적 성분에는 변화가 없고 골의 흡수와 골형성의 불균형에 의하여 단위 용적내 골량의 전반적인 감소와 골의 미세구조의 이상으로 쉽게 골절을 일으킨다^{21,22}. 골다공증은 병인에 따라 원발성 골조송증은 약년형과 퇴행성 골다공증(폐경기와 노인성 골다공증)으로 나누며, 내분비질환과 소화기 질환 등에 의하여 발생한다²³. 폐경기에 일어나는 폐경기성 골다공증은 유전적인 요인, 칼슘섭취의 부족, 에스트로겐 결핍 및 호르몬의 불균형 등의 원인에 의하여 골형성 장애와 골흡수의 증가를 초래한다^{22,24}. 이 질환의 적절한 예방과 치료를 하지 않으면 골절 등이 발생하는데 특히 노인의 경우에는 심각한 문제를 초래한다.

골다공증의 생화학적 검사 방법으로 골흡수의 지표검사는 요중 deoxy pyridinoline과 hydroxyproline을 측정하며²⁵, 골형성 지표검사는 혈중내 osteocalcin²²과 alkaline phosphatase²⁶의 농도를 측정하여 판정한다. 골밀도를 측정하는 방법은 양광자골밀도 측정기(dual photon absorptiometry)와 정량적 전산화 단층촬영 영술(quantitative computed tomograph)이 널리 사용되고 있으나^{27,28} 최근에는 이중에너지 방사선 흡수계측법(dual energy x-ray absorptiometry)이 사용되고 있다²⁹.

골다공증의 예방과 치료에 대한 연구는 침, 구, 약물 및 약침 등을 이용한 한의학적 연구 보고가 있었으나 칼슘이 없는 사료에 첨가하여 실험한 연구보고가 없었다.

이에 저자는 난소를 절제한 흰쥐에 녹각과 홍화자 분말 10%를 칼슘이 없는 기본사료에 첨가하여 4주간 급여한 후 체중의 변화, 골밀도, 경골의 골간부의 골소주 면적의 변화, 피질골 비후지수 및 혈액의 변화를 관찰하고자 본 연구를 시도하였다.

鹿角은 사슴과 馬鹿 또는 梅花鹿 및 同屬 近緣動物의 骨化된 角으로서 神農本草經에 최초로 언급되었으며 溫陽腎, 強筋骨, 行血消腫하는 효능이 있어 陽痿遺精, 腰脊冷痛, 陰疽瘡瘍, 乳癰初期, 瘀血腫痛, 虛勞內傷 등의 증상에 많이 활용되어 왔다^{9,11,13,30}.

鹿角의 성분은 膠質, 蛋白質, 인산칼슘, 탄산칼슘, 마그네슘, estrone, nitride 등이고 發育促進作用, 造血作用, 強心作用이 있다^{9,12}. 또한 筋骨強健作用이 있어 折傷, 腰背痛에 사용되는데¹³, 이를 투여한 난소적출백서에서 골다공증의 예방 및 치료효과가 있었으며 정상군에 가깝게 골질량을 증가시켜주는 효과가 있었다고 하였다¹².

민간에서 골절, 골다공증에 많이 사용되는 紅花子は 活血解毒의 효능이 있어 豆出不快, 婦女血氣瘀滯腹痛을 치료한다^{11,19,31}. 특히 紅花와 같은 活血去瘀止痛의 효능이 있어 홍화자를 이용하여 瘀血을 제거하면 新血이 생기게 되고, 이것이 骨을 補養할 수 있게 되어 골다공증의 치료와 예방에 좋은 효과가 있었다는 실험보고가 있었다^{14,15}.

Kalu 등³²과 Yeh 등³³의 보고에 의하면 난소를 제거한 군에서의 흰쥐 체중은 증가하였으나 estrogen을 투여한 군에서는 체중의 증가를 억제한다는 보고와 유사하게 본 실험에서도 녹각과 홍화자를 식이한 군의 체중이 난소를 절제하고 기본사료를 식이한 군의 체중증가율에 비하여 감소하였다.

골밀도 측정법은 Cameron 등³⁴에 의해 처음으로 기술된 이래 많은 발전을 해왔다. 과거에는 골다공증은 x-ray 영상에 의존하였는데 이 방법은 30-40% 이상의 골질량 소실이 있는 심한 골다공증 만을 진단 가능하였으나³⁵, 최근에는 이중에너지 방사선 골밀도 측정기는 정확도와 정밀도가 좋아 측정시간이 짧아 적은 방사선 조사량을 사용하여 안전하므로 현재 가장 많이 이용되고 있다³⁶.

이에 본 실험에서도 이중에너지 방사선흡수 골밀도 측정기의 일종인 DPX- α(Lunar, USA)를 이용하여 골밀도를 측정하였다. 본 실험에서는 칼슘이 들어있는 정상적인 사료를 급여한 정상군은 271.8±0.5mg/cm²이었으나 칼슘이 들어있지 않은 사료를 급여한 sham군에서는 261.2±0.4/cm²로서 정상군에 비하여 10.6mg/cm²정도 골밀도가 감소하였다. 칼슘이 들어있지 않은 사료를 급여한 난소절제군은 256.8±0.6mg/cm²로서 난소절제에 의하여 4주간의 골밀도의 변화는 sham군에 비하여 4.4mg/cm²정도 감소하였으나 실험군인 녹각식이군은 282.0±0.5mg/cm²이었고 홍화자식이군은 261.8±0.6mg/cm²으로서 대조군인 난소절제군에 비하여 유의성 있게 증가하였다. 특히 녹각식이군은 OVX군에 비하여 26mg/cm²가 증가하여 난소를 절제한 흰쥐에서의 골밀도를 현저하게 증가시켰다.

Faugere 등³⁷은 쥐의 난소를 적출하면 해면골과 피질골의 골량이 감소하나 에스트로겐을 투여하면 무기질화 된 골과 비무기질화 된 골사이의 비율이 정상화된다고 하였고, Cauley 등³⁸은 골다공증에서 척추골절의 빈도가 장골에 비해 높은 것은 대사성 자극에 대해 피질골에 비해 해면골(골소주)이 훨씬 예민하게 반응하기 때문에 골소주의 면적이 감소한다고 하였다. 본 실험에서도 난소절제군(OVX)이 sham 군보다 유의성 있게 골소주의 면적을 증가시켰으며, 녹각과 홍화자식이군에서는 난소를 절제한 후 기본사료를 식이한 군보다 모두 골소주 면적이 유의성 있게 증가하였다. 특히 난소를 절제한 후 녹각을 식이한 군에서는 43.5±1.7%로서 OVX군에 비하여 현저하게 증가시켰다.

골다공증에서 해면골과 피질골의 소실에 의하여 골수강을 크게하거나 피질골의 두께가 감소한다. 그러나 골막에서의 골형성과 성장판에서의 골형성이 촉진되면서 골의 직경은 증가하여 골막의 표면이 매끄러운 상태를 유지한다³⁹. 본 실험에서는 기본사료를 식이한 난소절제군에 비하여 녹각과 홍화자식이군에서 피질골 비후지수가 유의성 있게 증가하였다. 특히 실험군인 녹각식이군에서는 0.336±0.002로서 OVX군에 비하여 현저하게 증가하였다.

Osteocalcin은 calcium과 결합하는 비타민 K 의존성 α-carboxy glutamic acid 단백질로서⁴⁰ bone Gla형 protein이라고도 하며 골과 상아질에 특이적으로 존재한다^{41,42}. 또한 osteocalcin은 골아세포에서 생성되어 일부는 골기질에 축적되고 일부는 혈액속으로 방출된다⁴³. 그런데 골재형성시에는 골아세포의 활성이 증가되어 혈청내 osteocalcin의 농도가 높아져 골생성의 지표로 이용된다²⁹.

본 실험의 혈청내 osteocalcin의 함량은 sham군이 46.8±3.2ng/ml이었고 난소절제군인 대조군에서는 134.0±3.2ng/ml으로서 sham군에 비하여 대조군에서 증가하였다. 그러나 실험군인 녹각식이군에서는 62.5±1.6ng/ml로서 현저하게 감소하여 정상군과 유사한 농도를 나타내었다. 홍화자식이군에서는

118.1±3.2ng/ml 으로서 난소절제군인 대조군에 비하여 유의성 있게 감소하였다.

Alkaline phosphatase는 골형성 활동의 중요한 지표로서 골아세포에 존재하며 국소적인 뼈 무기질 침착을 향진시키며, 골흡수와 골재형성이 활발하게 진행될 때 혈중내에서 유의성 있게 증가되는 골재형성 활동의 유용한 지표이다^{44,45)}. 본 실험의 혈청내 alkaline phosphatase의 함량은 sham군이 36.7±14.5U/L이었으며 대조군에서는 112.6±3.5U/L로서 sham군에 비하여 감소하였다. 그러나 실험군인 녹각식이군에서는 64.2±4.6U/L이었고 홍화자식이군에서는 73.2±3.1U/L로서 난소절제군인 대조군에 비하여 유의성 있게 감소하였다.

본 실험의 골밀도, 경골 근위 골간부 골소주 면적, 피질골 비후지수, osteocalcin과 alkaline phosphatase의 농도의 변화는 홍화자식이군보다는 녹각식이군에서 실험적 골다공증 흰쥐에서 현저한 억제효과를 관찰할 수 있었으나, 이러한 효과가 어떠한 기전으로 일어나는지를 밝히기 위해서는 좀 더 많은 연구가 필요하리라 생각된다.

결 론

녹각과 홍화자가 난소절제에 의하여 유발된 실험적 흰쥐 골다공증에 미치는 영향을 관찰하고자 정상군, sham군, 난소절제 후 칼슘이 없는 기본사료를 식이한 군(OVX군 또는 대조군), 난소절제 후 칼슘이 없는 사료에 10% 녹각분말을 첨가하여 제조한 사료를 식이한 군(녹각식이군) 및 난소절제 후 칼슘이 없는 사료에 10% 홍화자분말을 첨가하여 제조한 사료를 식이한 군(홍화자식이군)으로 나누어 4주간 급여하면서 체중의 변화, 골밀도, 경골의 골간부의 골소주 면적의 변화, 피질골 비후지수 및 혈액의 변화를 관찰한 바 다음과 같은 결과를 얻었다.

4주간 식이한 후 체중의 변화는 대조군인 난소절제군(OVX)에 비하여 실험군인 녹각식이군과 홍화자식이군에서 체중이 감소하였다. 골밀도의 변화는 대조군에서는 256.8±0.6mg/cm²이었으나 실험군인 녹각식이군에서는 282.0±0.5mg/cm², 홍화자식이군은 261.8±0.6mg/cm² 으로서 대조군인 난소절제군에 비하여 유의성 있게 증가하였다. 경골의 근위 골간부 골소주의 면적은 대조군에서는 26.3±2.5%, 녹각식이군에서는 43.5±1.7%, 홍화자식이군에서는 32.4±2.1%로서 난소절제군에 비하여 유의성 있게 증가하였다. 경골 원위 골간부 피질골 비후지수는 대조군에서는 0.264±0.003이었으나 녹각식이군에서는 0.336±0.002, 홍화자식이군에서는 0.289±0.003 으로서 대조군인 난소절제군에 비하여 유의성 있게 증가하였다. 혈청내 osteocalcin의 변화는 대조군에서는 134.0±3.2ng/ml이었으나, 녹각식이군에서는 62.5±1.6ng/ml, 홍화자식이군에서는 118.1±3.2ng/ml 으로서 난소절제군인 대조군에 비하여 유의성 있게 감소하였다. 혈청내 alkaline phosphatase의 함량은 대조군에서는 112.6±3.5U/L이었으나 녹각식이군에서는 64.2±4.6U/L, 홍화자식이군에서는 73.2±3.1U/L로서 난소절제군인 대조군에 비하여 유의성 있게 감소하였다.

이상의 실험결과로 난소를 적출한 흰쥐에 녹각과 홍화자를

첨가하여 식이한 바 대조군에 비하여 녹각과 홍화자를 식이한 군에서 골아세포의 활성을 촉진시켜 골형성을 유도함으로써 뼈의 골소주 면적과 골밀도를 증가시켜 골다공증의 억제 효과를 관찰할 수 있었다.

참고문헌

1. 대한골대사학회. 골다공증. 서울, 최신의학사, pp 1, 4, 27-29, 63-64 1991.
2. 장준섭. 골조송증의 발생기전과 치료. 서울, 최신의학 31(1):11-14, 1988.
3. 정형외과학회. 정형외과학. 서울, 최신의학사, 17:133-136, 1996.
4. 박경아, 이원택, 박미경, 이종은. 조직학, 서울, 고려의학, p 206, 1999.
5. 석세일, 이춘기, 강홍식, 이지호, 민학진, 차상훈, 정용진. 골조송증에서의 척추골절. 대한정형외과학회지 28(3):980-987, 1993.
6. 조수현. 폐경과 골다공증. 대한의학협회지 35(5):587-598, 1995.
7. 고석봉, 이광희, 곽양수, 이두진, 박윤기, 이승호. 폐경기 증상과 양측 난소제거술이 골밀도에 미치는 영향. 대한산부인과학회지 37(10):2037-2046, 1994.
8. 김정연, 송용선. 골다공증에 대한 동서의학적 고찰. 한방재활의학회지 6:293-315, 1996.
9. 강병수, 고은채, 김선희, 송호준, 신민교, 안덕균, 이상인, 이영중, 이강희, 주영승. 본초학. 서울, 영림사, pp 546-567, 1991.
10. 지형준, 이상인. 대한약전의한약(생약)규격집 주해서. 서울, 한국메디칼인텍스사, p 99, 1988.
11. 신문출판공사. 신문중앙대사전(중). 대북, 신문출판공사, pp 1927-1928, 1982.
12. 서부일. 녹각이 흰쥐의 난소적출로 유발한 골다공증에 미치는 영향. 경희대학교 대학원 박사학위논문, 1998.
13. 허 준. 국역증보 동의보감. 서울, 남산당, p 1128, 1988.
14. 장수진. 자하거, 녹용, 홍화자 약침액이 난소적출로 골다공증을 유도한 흰쥐에 미치는 영향. 우석대학교 대학원 석사학위논문, 1997.
15. 황우량. 홍화자약침액 및 estrogen 이 골다공증에 미치는 영향. 우석대학교 대학원 석사학위논문, 1998.
16. 양희태, 장준혁, 김갑성. 침구자극이 난소적출 흰쥐의 여성 Hormone과 지질 및 골대사에 미치는 영향. 대한침구학회지 14:313-333, 1997.
17. 전국관. 뜬이 난소적출된 흰쥐의 골다공증에 미치는 영향. 경산대학교 대학원 박사학위논문, 1999.
18. 감지천. 골쇄보가 흰쥐의 난소적출로 유발한 골다공증에 미치는 영향. 경희대학교 대학원 박사학위논문, 1996.
19. 육태한. 홍화자·녹용·자하거 약침이 골다공증에 미치는 영향. 경산대학교대학원 박사학위논문, 2000.
20. 권대현, 황현서, 김기현. 황정약침액의 기해투여가 흰쥐의 골다공증에 미치는 영향. 대한침구학회지 15:515-523, 1998.
21. 김기수. 골다공증의 최신지견. 대한산부인과학회지 10:43-44, 1995.

22. Donardson, C.L., Hallay, S.B., Vogal, J.M., Hattner, R.S., Bayers, J.H., MacMillan, D.E. Effect of prolonged bed rest on bone mineral. *Metabolism* 19:1071-1084, 1970.
23. 두호경, 동의신계학, 동양의학연구원, 서울, pp 1049-1050, 1993.
24. Nilas, I., Christiansen, C., Rodbro, P. Calcium supplementation and postmenopausal bone loss. *Br Med J* 289:1103-1106, 1984.
25. Notelovitz, M. Osteoporosis: screening, prevention, and management. *Fertility and Sterility* 59:707-725, 1993.
26. Duda, R.J. Jr., O, Brien, J.F., Katzmann, J.A., Peterson, J.M., Mann, K.G., Riggs, B.L. Concurrent assays of circulating bone Gla-protein and bone alkaline phosphatase: effects of sex, age, and metabolic bone disease. *J Clin Endocrinol Metab* 66:951-957, 1988.
27. Susan, M.O., Kilcoyne, R.F., Chesnut, III C.H. Longitudinal changes in bone mass after one year as measure by different techniques in patients with osteoporosis. *Calcif Tissue Int* 39:133-138, 1986.
28. Davis, M.R. Screening for postmenopausal osteoporosis. *Am J Obstet Gyn* 156:1-5, 1987.
29. Riggs, B.L., Wahner, H.W. Bone densitometry and clinical decision making in osteoporosis. *Ann Int Med* 108:293-295, 1988.
30. 신민교. 원색임상분초학. 서울, 남산당, pp 185-186, 1986.
31. 김일훈. 신약. 서울, 광혜원, pp 83-84, 1991.
32. Kalu, D.N., Arjmandi, B.H., Liu, C.C., Salih, M.A., Birnbaum, R.S. Effects of ovariectomy and estrogen on the serum levels of insulin-like growth factor-I and insulin-like growth factor binding protein-3. *Bone Miner* 25(2):135-148, 1994.
33. Yeh, J.K., Aloia, J.F., Barilla, M.L. Effects of 17 beta-estradiol replacement and treadmill exercise on vertebral and femoral bones of the ovariectomized rat. *Bone Miner* 24(3):223-234, 1994.
34. Cameron, J.R., Sorrenson, J. Measurement of bone mineral in vivo; An improved method. *Science* 142:230-232, 1963.
35. Kimmel, P.L. Radiologic methods to evaluate bone mineral content. *Ann Inter Med* 100(6):908-911, 1984.
36. 장준섭, 강군순, 박희완, 한명훈. 정량적 전산화 단층촬영을 이용한 요추부의 골밀도 측정. *대한정형외과학회지* 25(1):262-269, 1990.
37. Faugere, M.C., Okamoto, S., DeLuca, H.F., Malluche, H.H. Calcitriol corrects bone loss induced by oophorectomy in rats. *Am J Physiol* 250(1 Pt 1):E35-38, 1986.
38. Cauley, J.A., Gutai, J.P., Sandler, R.B., LaPorte, R.E., Kuller, L.H., Sashin, D. The relationship of endogenous estrogen to bone density and bone area in normal postmenopausal women. *Am J Epidemiol* 124(5):752-761, 1986.
39. 해리슨 번역 편찬위원회, Harrison's 내과학, 서울, 도서출판 정담, pp 2312-2313, 2342-2343, 1977.
40. 대한병리학회. 병리학, 서울, 고문사, pp 1134-1144, 1990.
41. 문기현, 김창표, 강봉구, 이양균. 폐경후 골다공증에서 생화학적 골대사지표. *대한재활의학회지* 22(1):93-99 1988.
42. Duda, R.J. Jr, O'Brien, J.F., Katzmann, J.A, Peterson, J.M., Mann, K.G., Riggs, B.L. Concurrent assays of circulating bone Gla-protein and bone alkaline phosphatase: effects of sex, age, and metabolic bone disease. *J Clin Endocrinol Metab* 66(5):951-957, 1988.
43. Price, P.A., Parthemore, J.G., Deftos, L.J. New biochemical marker for bone metabolism. Measurement by radioimmunoassay of bone GLA protein in the plasma of normal subjects and patients with bone disease. *J Clin Invest* 66(5):878-883, 1980.
44. Rodan, G.A. Introduction to bone biology. *Bone* 13 Suppl 1, S3-6, 1992.
45. Garnerio, P., Delmas, P.D. Assessment of the serum levels of bone alkaline phosphatase with a new immunoradiometric assay in patients with metabolic bone disease. *J Clin Endocrinol Metab* 77(4):1046-1053, 1993.