

## 폐림프관 평활근종증 환자에서 이식편 기능부전에 의한 반대쪽 단측폐 재이식수술

정은규\* · 백효채\* · 황정주\* · 김재호\*\* · 윤영남\* · 이두연\*

### Contralateral Single Lung Re-transplantation in the Patient with Lymphangioliomyomatosis due to Graft Failure

Eun Kyu Joung, M.D.\*, Hyo Chae Paik, M.D.\*, Jung Joo Hwang, M.D.\*  
Jae Ho Kim, M.D.\*\*, Young Nam Youn, M.D.\*, Doo Yun Lee, M.D.\*

Lymphangioliomyomatosis (LAM) is a rare disease in women of childbearing ages that eventually leads to respiratory failure. Lung transplantation is the only conclusive therapeutic modality in end-stage LAM. While single-lung transplantation is the preferred operation, the graft failure or recurrence of LAM was reported. We performed a single lung transplantation on a 36-year-old woman suffering from respiratory failure due to lymphangioliomyomatosis. After a 1-year follow up, the patient was readmitted because of graft failure with collapsed transplanted lung. The lung volume reduction surgery (LVRS), tracheostomy and ventilator care were performed. However, neither the medical nor surgical treatment had any effect. Subsequently, we performed a contralateral single lung re-transplantation and had a good postoperative results.

(Korean J Thorac Cardiovasc Surg 2006;39:323-327)

**Key words:** 1. Lung transplantation  
2. Reoperation  
3. Lymphangioliomyomatosis

### 증 례

환자는 36세 여자(키 153 cm, 몸무게 39 kg, 혈액형 O형)로 3년 전부터 점점 심해지는 호흡곤란으로 타 병원을 방문하여 검사를 받던 중 폐기종양증 진단하에 폐이식을 위하여 2003년 11월 본원으로 전원되었다. 과거력상 환자는 1992년 우측 폐 기흉으로 흉관삽입 및 췌기절제술을 시행 받은 적이 있으며, 2003년 좌측 기흉으로 흉관삽입 및 폐 유착술을 시행받았다. 본원에 내원 후 시행한 흉부 전산

화 단층촬영 및 기관지 내시경을 통한 폐조직검사상 폐림프관 평활근종증(lymphangioliomyomatosis, LAM)의 진단을 받았다(Fig. 1). 2002년도에 시행한 폐기능 검사상 강제 폐활량(FVC)은 2.07 L (61%), 일 초 동안의 강제호기량(FEV<sub>1</sub>)은 0.6 L (22%)였다. 입원 직후부터 심한 호흡곤란으로 인하여 중환자실에서 BiPAP 등의 호흡보조요법을 시행하였으며 당시 호흡곤란 및 전신쇠약으로 6분 도브검사는 시행하지 못하였다.

\*연세대학교 의과대학 영동세브란스병원 흉부외과

Department of Thoracic & Cardiovascular Surgery, Yongdong Severance Hospital, Yonsei University College of Medicine

\*\*인하대학교 의과대학 인하대학교병원 흉부외과

Department of Thoracic & Cardiovascular Surgery, Inha University Hospital, Inha University School of Medicine

논문접수일 : 2005년 12월 28일, 심사통과일 : 2006년 1월 31일

책임저자 : 백효채 (135-720) 서울시 강남구 도곡동 146-92, 영동세브란스병원 흉부외과

(Tel) 02-2019-3380, (Fax) 02-3461-8282, E-mail: hcpaik@yumc.yonsei.ac.kr

본 논문의 저작권 및 전자매체의 지적소유권은 대한흉부외과학회에 있다.

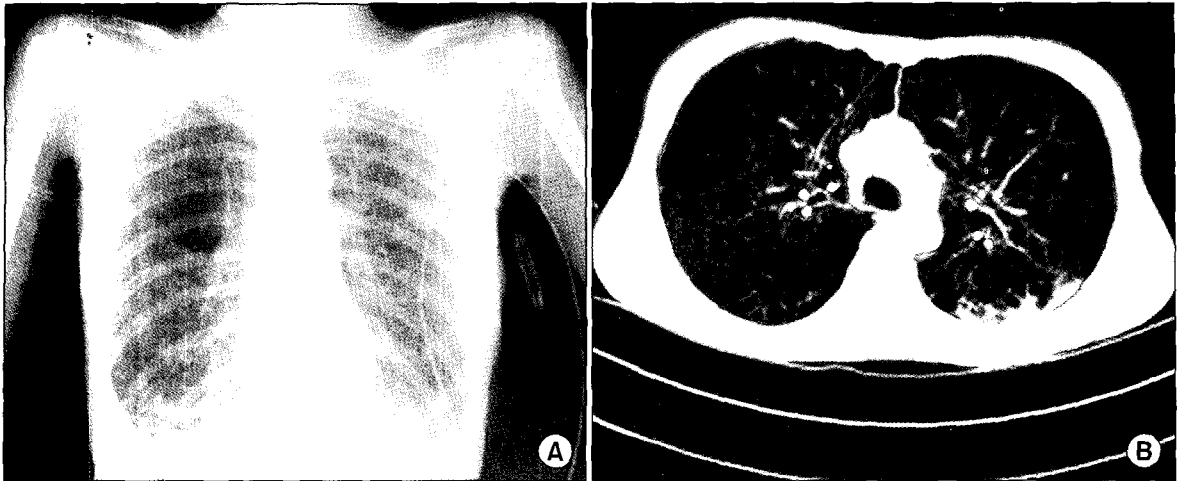


Fig. 1. Preoperative chest PA (A) & chest CT (B).

### 1) 1차 이식수술

1차 이식수술은 2004년 5월 시행하였으며 당시 폐공여자는 10세 남아로 신장 155 cm였으며 체중은 45 kg, 혈액형은 O형으로 뇌출혈로 인하여 뇌사판정을 받았으며, 공여자의 혈청학적 검사상 CMV IgG/IgM (+/+), EBV EBNA-IgG (+)이었다. 술 전 공여폐의 크기가 작을 것으로 예상되었으나 예측되는 강제폐활량(Predicted FVC)과 예측 총 폐활량은 5% 정도의 차이로 비슷하였다. 이식수술은 우측 전측방 개흉술로 심폐바이패스 없이 공여폐를 기관지, 폐정맥, 폐동맥의 순으로 문합하였다. 술 후 면역억제는 methylprednisolone, cyclosporine, azathioprine의 3제요법으로 시행하였다. 술 후 2일째 출혈로 인하여 혈전제거수술을 시행받았으며, 술 후 5일째 발관을 시행하였다 (Fig. 2).

### 2) 술 후 경과

환자는 술 후 시행한 흉부 전산화 단층촬영상 우폐동맥 협착이 발견되었으며 이로 인하여 술 후 30일째 우측 대퇴정맥을 통하여 우폐동맥 협착부위에 스텐트 삽입을 시행하였다. 스텐트 삽입 후 산소포화도는 O<sub>2</sub> 2 L/min에서 98%, 그리고 산소 도움없이 92%까지 호전되어 일반병실로 옮겨졌다.

그러나 술 후 85일째 왼쪽 폐의 과도한 팽창으로 인한 우폐의 허탈로 인하여 폐부종이 발생하여 중환자실로 다시 옮겨 이중기관을 삽관하여 양측 폐를 따로 기계환기(in-

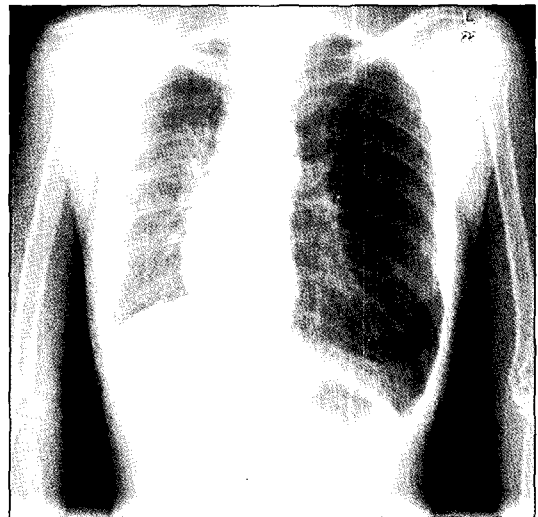


Fig. 2. Chest PA at the time of discharge after right single lung transplantation.

dependent ventilation; Lt.: SIMV, RR 14, Tidal Volume 250~150; Rt.: SIMV, RR 10~14, Tidal Volume 200~250)를 시행함으로써 왼쪽 폐의 과도한 팽창을 억제하고 우폐의 팽창 및 우폐동맥의 torsion을 복원하였다. 동맥혈검사상 PaO<sub>2</sub> 130, 산소포화도 99%로 체크되고, differential ventilation 전에는 80 mmHg였던 우심실 수축기압이 45~50 mmHg으로 감소하였다. 이후 환자상태 호전되어 술 후 90일째 발관을 시행하였으며 술 후 100일째 실내공기에서 산소포화도 94% 상태로 퇴원하였다. 이후 약 3개월간 외래 추적 관찰 도중, 2005년 2월 좌측 기흉 및 유미흉이 발생하여 재입원

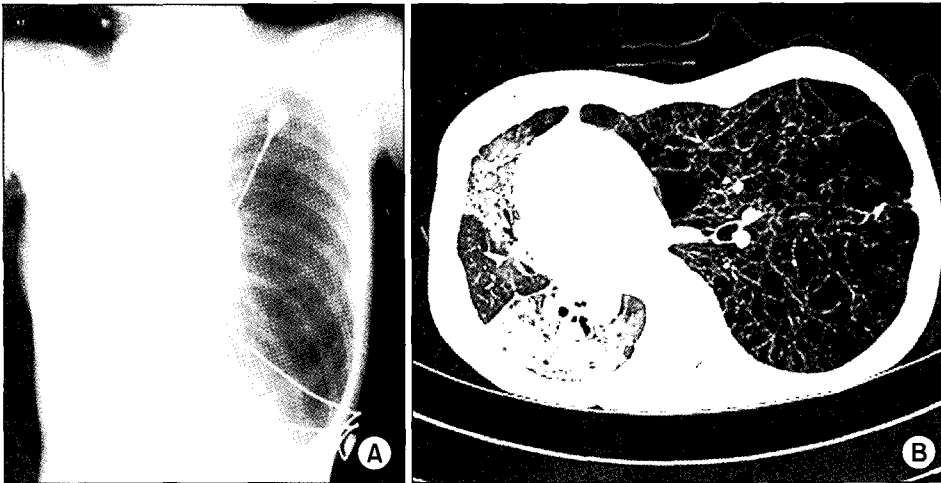


Fig. 3. Atelectasis and pneumonic consolidation seen in the allograft due to over-expansion of the native left lung.

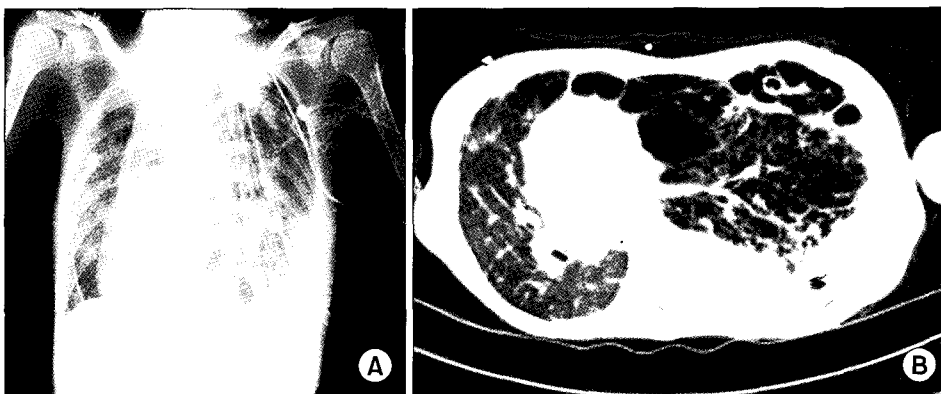


Fig. 4. After LVRS of left lung, hemothorax in left thoracic cavity and still showing over-expanded left lung with minimal improvement of pneumonic consolidation in the allograft. LVRS=Lung volume reduction surgery.

하였고, 흉관 삽관술 및 좌상엽 췌기절제술을 받은 후 2주 만에 퇴원하였다.

### 3) 이식편 기능부전

2005년 5월 호흡곤란을 주소로 다시 본원에 입원하여 기관 삽관을 시행하고 중환자실에서 기계환기 치료를 시행하였다. 흉부 전산화 단층촬영 및 기관지 내시경을 통한 폐생검에서 감염이나 거부반응의 소견은 보이지 않았고 폐동맥 스텐트의 협착소견도 보이지 않았으나, 좌폐의 과팽창으로 인한 우폐의 허탈로 인해 무기폐 및 폐부종의 소견을 보였다(Fig. 3). 좌측 폐의 과도한 팽창을 억제하기 위한 목적으로 좌폐의 Volume reduction surgery를 시행하였다(Fig. 4). 술 후 공기누출 및 출혈로 인하여 좌폐의 폐 허탈이 지속되는 상태로 기계환기를 지속하면서 폐의 재이식수술을 준비하였다. 이때의 동맥혈검사소견은  $FiO_2$  0.65 기계환기 상태에서  $pH$  7.472,  $PaO_2$  75.1,  $PaCO_2$  72.3,  $HCO_3$  53.4, Sat 94.8이었다.

### 4) 폐 재이식수술

폐 재이식수술은 1차 이식 후 13개월 만에 시행하였으며 폐공여자는 16세 남자로서 신장 180 cm, 체중 80 kg. 혈액형은 O형으로 2층에서 낙상으로 인한 지주막하출혈로 인하여 뇌사관정을 받았으며, 혈청학적 검사상 CMV IgG/IgM (-/+) 외 특이사항은 없었다. 수혜자는 이중내관 기관삽관 전신마취 하에 우측와위 상태에서 좌측 후측방 개흉술로 접근하였으며, 좌측 대퇴동, 정맥을 이용하여 심폐 바이패스를 시행한 상태에서 좌측 전폐절제술을 시행하였다. 공여자의 예측 총 폐활량은  $7.03\text{ L}$  ( $0.0795 \times 180\text{ cm} + 0.0032 \times 16\text{ 세} - 7.33$ )로 수혜자의  $4.785\text{ L}$  ( $0.0590 \times 158\text{ cm} - 4.537$ )와 45% 정도의 차이가 있었으나, 좌측 폐의 과팽창으로 인하여 실제 수술시 장기 크기의 차이로 인한 문제는 없었다. 공여자의 폐와의 문합은 기관지, 좌폐동맥, 좌폐정맥의 순으로 시행하였다. 공여폐 적출로부터 이식 후 재관류까지 총 허혈시간은 335분이었으며, 심폐마

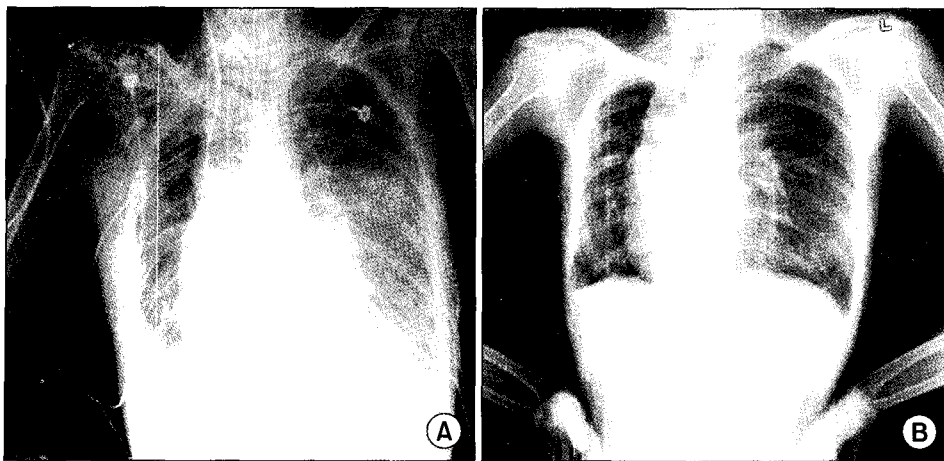


Fig. 5. After re-transplantation in the left lung, showing improved pneumonic consolidation of right lung and fully expanded left lung.

이패스 시간은 220분이었다. 술 후 환자를 중환자실로 옮겨서 격리하여 치료하였으며, 면역억제는 methylprednisolone, tacrolimus, azathioprine을 사용하였다. 술 후 3일까지 이식폐의 폐부종이 심하였으나(Fig. 5A) 점차 호전되어 술 후 11일째 기계환기보조를 제거하였고 술 후 13일째 일반병실로 옮겨서 호흡재활치료 후, 술 후 42일째 퇴원하여 현재 술 후 4개월째 외래 추적관찰 중이다(Fig. 5B).

## 고 찰

림프관평활근종증(LAM)은 1937년 Burrell 등[1]이 처음 보고한 이래 2000년도까지 전세계적으로 약 300예 정도 보고된 매우 드문 질환으로, 주로 가임기 여성에서 폐간질의 평활근이 증식하여 임파선, 혈관, 기관지를 침범함으로써 말기 폐부전을 초래하여 사망에 이르게 된다. 임상 증상으로는 유미흉, 폐출혈, 재발성 기흉을 동반하는 폐기종이 나타나며, 폐 이외에 종격동, 혹은 후복막내 임파절, 신장, 자궁, 난소, 간, 부신주위 혈관 등에서도 발생한다. 이 질환에 대한 치료는 보존적인 요법과 호르몬 요법이 주로 행해지고 있으나, 말기 폐부전에 도달한 환자는 폐이식술이 유일한 치료방법으로 여겨지고 있으며, 우리나라에서는 LAM 환자에서 순차적 양측 폐이식과 단측 폐이식술 등 2예만이 보고되어 있다[2,3]. LAM 환자에서 단측 혹은 양측 폐이식술 중 어떤 방법이 좋은지에 대하여서는 논란의 여지가 있다. 단측 폐이식 후 이식폐에서 이 질환이 재발된 경우가 발견되었고, 그 원인이 수혜자의 폐에서 LAM 세포의 전이 때문인 것으로 밝혀지면서 양측 폐이식술이 더 낫다는 주장도 있다. 그러나 Pechet 등은 LAM 환자의 대부분이 술 전 반복되는 기흉, 유미흉

등의 치료를 위해 흉관삽관 및 흉막유착술을 시행받았거나 흉막유착이 심할 것으로 생각되는 상황에서 극히 드물게 일어나는 LAM의 재발우려 때문에 수술기법이 쉽고 술 후 합병증을 줄일 수 있다는 단측 폐이식술의 장점을 간과해서는 안 된다고 하였다[4].

본 증례에서도 술 전 흉막유착 및 술 중 출혈이 심할 것으로 판단되어 단측 폐이식을 먼저 시행하고 술 중 출혈 등 합병증이나 허혈시간을 고려하여 순차적 양측 폐이식으로의 전환을 고려하였으나 실제 흉막유착이 심하고 출혈이 다량되어 우측 폐이식만을 시행하였다.

한편 폐이식 시 공여자와 수혜자 간의 장기 크기를 맞추는 것은 매우 중요한데, 이는 본 증례에서와 같이 장기 크기가 맞지 않을 경우 수술 후 폐의 과팽창 혹은 폐허탈로 인하여 폐 이식편의 기능부전에 빠질 수 있기 때문이다. 이러한 이유로 장기의 크기를 맞추는 여러 가지 방법들이 소개되어 왔는데, 최근에는 단순흉부촬영상 유두하 흉곽너비를 비교하는 방법보다는 키, 성별, 나이를 변수로 한 예측 총폐활량을 이용하는 방법이 중요하게 여겨지고 있다[5]. 그러나 본 증례에서는 1차 폐이식 시 공여자는 10세 남아로 신장 155 cm, 체중 45 kg으로 수혜자의 신장 158 cm, 체중 43 kg과 비교하여 큰 차이가 없었으며, 예측 총 폐활량도 공여자 5.02 L ( $0.0795 \times 158 \text{ cm} + 0.0032 \times 10 \text{ 세} - 7.33$ ) 및 수혜자 4.785 L ( $0.0590 \times 158 \text{ cm} - 4.537$ ) 간에 5% 정도의 차이가 있었지만 술 후 심한 장기 크기의 불균형으로 인한 이식편 기능부전이 발생한 점으로 미루어 예측총폐활량 외의 추가적인 장기의 크기예측을 위한 기능적인 평가가 필요함을 알 수 있었다.

임상적으로 폐기종과 같은 만성 폐쇄성 폐질환에서 단측 폐이식을 시행하는 경우 남아있는 환측폐의 과팽창

(native lung hyperinflation)으로 인한 혈액학적 혹은 호흡환기 장애를 초래할 수 있지만 임상적으로 문제가 될 정도로 심한 경우는 많지 않다. 본 증례와 같이 환측폐의 과팽창으로 인한 이식폐의 허탈 및 기능부전, 혈액학적 불안정등이 예측되는 경우 이식수술과 동시에 환측폐의 volume reduction surgery를 고려하거나, 좌측보다는 우측 단측 폐이식을 시행하고, 이식수술 후 양측 독립기계환기를 사용하여 성공적으로 치료가 가능하지만[6], 실패하는 경우 반대측 폐 재이식수술이 유용한 치료방법이 될 수 있다.

한편 거부반응 및 감염, 기관지합병증 등으로 인한 비가역적인 이식편 기능부전으로 인한 폐 재이식수술은 술 후 합병증 및 이식편 기능부전의 확률이 높음에도 불구하고 환자선정에 유의하다면 유용한 치료방법으로 적용될 수 있다. Novick 등은 재이식수술 후 결과에 영향을 끼치는 요인으로 술 전 환자의 거동상태 및 기계환기보조의 유무를 언급하였다[7]. 또한 조기에 시행한 재이식수술보다는 충분한 계획 및 술 전 처치 후 시행한 폐 재이식수술이 좋은 결과를 얻었다는 보고도 있다[8]. 본 증례에서는 비록 술 전 환자가 거동이 불가능하였고 기계적 환기보조요법을 시행받고 있었지만, 충분한 술 전 처치 및 평가를 통하여 환자의 상태를 호전시키려는 노력과 함께 폐 재이식수술을 계획하여 시행하였다.

이상 저자들은 국내 처음으로 폐 이식수술을 받은 말기 림프관평활근종증 환자에서 이식한 폐의 악화를 방지하고자 반대측 폐의 재이식수술을 시행하여 좋은 결과를 얻었으며, 재이식수술 후 환자의 상태가 양호하여 이를

문헌고찰과 함께 보고하는 바이다.

### 참 고 문 헌

1. Burrell LST, Ross JM. *A case of chylous effusion due to leiomyosarcoma.* Br J Tuberc 1937;31:38-9.
2. Sung SW, Kim JH, Kim YT, et al. *Bilateral sequential lung transplantation for a case with respiratory failure due to lymphangioliomyomatosis.* Korean J Thorac Cardiovasc Surg 2000;33:88-95.
3. Yang HC, Kim K, Choi YS, Kim J, Shim YM. *Single lung transplantation in the patient with end-stage lymphangioliomyomatosis.* Korean J Thorac Cardiovasc Surg 2004;37:1015-8.
4. Pechet TT, Meyers BF, Guthrie TJ, et al. *Lung transplantation for lymphangioliomyomatosis.* J Heart Lung Transplant 2004;23:301-8.
5. Cho HM, Paik HC, Kim DH, Kang DY, Lee DY. *The single lung transplantation for end-stage emphysema by functional criteria.* Korean J Thorac Cardiovasc Surg 2003;36:101-4.
6. Weill D, Torres F, Hodges TN, et al. *Acute native lung hyperinflation is not associated with poor outcomes after single lung transplant for emphysema.* J Heart Lung Transplant 1999;18:1080-7.
7. Novick RJ, Stitt LW, Al-Kattan K, et al. *Pulmonary retransplantation: predictors of graft function and survival in 230 patients. Pulmonary retransplant registry.* Ann Thorac Surg 1998;65:227-34.
8. Wekerle T, Klepetko W, Wisser W, et al. *Lung retransplantation: institutional report on a series of twenty patients.* J Heart Lung Transplant 1996;15:182-9.

#### =국문 초록=

호흡부전을 동반한 말기 폐림프관 평활근종증은 가입기 여성에서 발병하는 매우 드문 질환으로서 폐 이식이 유일한 치료법으로 알려져 있다. 이런 환자에서 폐이식을 시행하는 경우 단측 폐이식이 추천되고 있으나 이식한 폐의 기능부전이나 이식하지 않은 폐에서 원발질환의 악화가 문제점으로 제시되고 있다. 본원에서는 폐림프관 평활근종증을 앓고 있던 말기 호흡부전의 36세 여자 환자에게 우측 단일 폐이식술을 시행한 이후 이식폐의 폐허탈로 인한 기능부전으로 인하여 내과적 또는 외과적 치료에도 불구하고 호전이 없어 반대쪽의 단측폐 재이식수술을 시행한 후 좋은 결과를 얻었기에 이를 보고하는 바이다.

중심 단어 : 1. 폐이식  
2. 재수술  
3. 림프관평활근종증