

기관지 내 연골성 과오종

— 1예 보고 —

황재준* · 이승암* · 김준석* · 이태훈** · 임소덕*** · 황은구* · 김요한*

Endobronchial Chondroid Hamartoma

— A case report —

Jae Joon Hwang, M.D.*, Song Am Lee, M.D.*, Jun Seok Kim, M.D.*, Tae Hoon Lee, M.D.**
So Dug Lim, M.D.***, Eun Gu Hwang, M.D.*, Yo Han Kim, M.D.*

Pulmonary hamartoma is a common benign tumor of the lung, but endobronchial hamartoma is a rare tumor. Although bronchoscopic removal or removal by bronchotomy or sleeve resection with preservation of the lung may be possible, when irreversible lung damage has occurred because of chronic obstruction and pneumonitis, pulmonary resection may be indicated. We herein report a case of endobronchial hamartoma which was treated by left upper lobectomy. A 42-year-old female with 3-week history of cough and left chest pain visited our hospital. Bronchoscopy showed total occlusion of the orifice of the left upper lobe bronchus by a lobulated endobronchial tumor and bronchoscopic biopsy was failed due to bleeding. A left upper lobectomy was performed because of severe consolidation of the left upper lobe by chronic obstruction. The patient was discharged on postoperative 14th day.

(Korean J Thorac Cardiovasc Surg 2006;39:240-243)

Key words: 1. Bronchial neoplasms
2. Hamartoma

증례

42세 여자 환자가 약 3주일 전부터 시작된 기침과 흉통을 주소로 내원하였다. 과거력상 특이할 만한 사항은 없었고 음주 및 흡연경력은 없었다. 내원 시 시행한 이학적 검사상, 혈압은 120/80 mmHg, 호흡수는 20회/min, 맥박수는 98/min, 체온은 38.7°C로 발열 상태를 보였으며 좌상 폐야의 호흡음이 심하게 감소된 양상을 보였다. 입원 당시

시행한 혈액검사상 백혈구 수치가 11,540/mm³으로 증가되어 있었고 CRP가 10.3 mg/dL로 증가되어 있었다. 혈액가스 검사상 pH: 7.433, PO₂: 89.7 mmHg, PCO₂: 42.1 mmHg, HCO₃: 27.5 mmol/L의 소견을 보였으며, 폐기능 검사는 FEV₁ 2.1 L (74%), FVC 2.83 L (86%), MVV 78.8 L (74%), FEV₁/FVC 74 L/M의 소견을 보였다. 단순 흉부 방사선 촬영상 좌상엽의 허탈 소견을 보였으며, 흉부 전산화단층촬영상 좌상엽 기관지 입구 부위에 종괴와 좌상엽의 허탈

*건국대학교병원 흉부외과
Department of Thoracic and Cardiovascular Surgery, Konkuk University Hospital

**건국대학교병원 내과
Department of Internal Medicine, Konkuk University Hospital

***건국대학교병원 병리과
Department of Pathology, Konkuk University Hospital

논문접수일 : 2005년 7월 2일, 심사통과일 : 2005년 12월 5일

책임저자 : 황재준 (143-729) 서울시 광진구 화양동 4-12, 건국대학교병원 흉부외과
(Tel) 02-2030-7592, (Fax) 02-2030-7592, E-mail: joondoct@unitel.co.kr

본 논문의 저작권 및 전자매체의 지적소유권은 대한흉부외과학회에 있다.

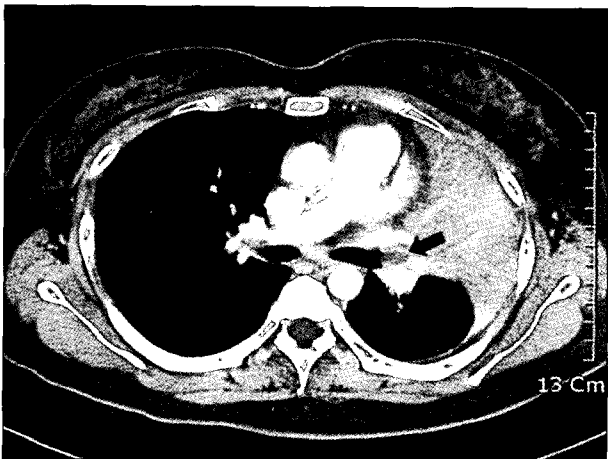


Fig. 1. Computed tomographic chest scan reveals an endobronchial tumor (arrow) and atelectasis of the left upper lobe.

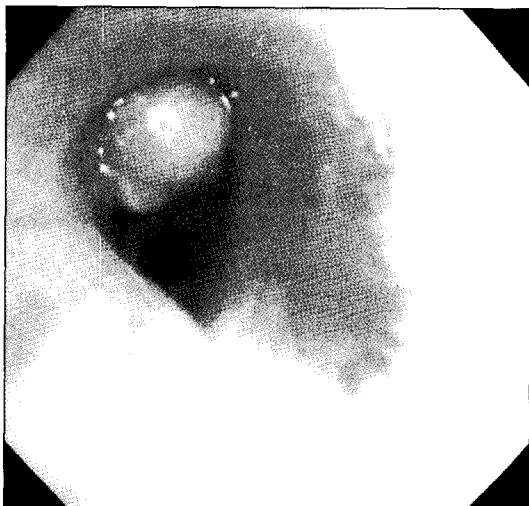


Fig. 2. Bronchoscopy demonstrates complete obstruction of the left upper lobe bronchus by the tumor.

소견을 관찰할 수 있었다(Fig. 1). 상기 소견으로 기관지내 종양을 의심하고 기관지내시경을 시행하였다. 내시경 소견상, 좌상엽 기관지 입구를 완전히 막는 종괴가 있어 조직검사를 시행하였으나 출혈이 쉽게 되고 종괴가 단단하여 효과적인 조직검사가 되지 않았다(Fig. 2).

양성 기관지 종양으로 판단하고 수술을 시행하였다. 수술은 좌측 제5늑간을 통한 개흉술을 시행하였다. 수술 소견상 좌 흉강 상부의 심한 유착을 볼 수 있었고, 좌상엽이 전반적인 경화로 단단하게 만져졌다. 또한 엽간림프절의 비대 소견을 관찰할 수 있었다. 좌상엽은 수술 후 기능을




Fig. 3. The tumor is covered by non-neoplastic bronchial epithelium and consists of lobules of cartilage and some fibromyxoid tissue (H&E, ×100).

회복할 가능성이 없다고 판단하고 좌상엽절제술을 시행하기로 결정했다. 먼저, 좌상엽 동맥과 정맥을 박리하여 절찰한 뒤 분리하였다. 그 후 좌상엽 기관지에 횡절개를 만들어 종양을 확인하고 좌상엽을 적출하였다. 절단된 기관지를 통하여 종양을 제거하였고 기관지 절단면은 4-0 Vicryl로 봉합하였다.

수술 후 경과는 양호하였고, 술 후 10일째 시행한 내시경 검사상 기관지 봉합 부위는 정상적인 치유를 보였으며 다른 특이한 소견은 없었다. 환자는 특별한 합병증 없이 술 후 14일째 퇴원하였다.

술 후 병리 조직 검사 소견상 적출된 종괴는 단단하였으며 염성으로 크기는 1.8×1.6×1 cm이었으며 절단면은 전반적으로 흰색 내지 연황색으로 보였다. 현미경 소견상 종괴는 정상적인 기관지 상피로 덮혀 있었으며, 연골과 섬유점액(fibromyxoid) 조직으로 구성되어 있어 연골성 과오종으로 최종 진단되었다(Fig. 3).

고 찰

폐과오종은 폐실질 내 과오종과 기관지 내 과오종으로 분류되며, 대부분이 폐실질 내 과오종이다. 기관지 내 과오종은 드문 질환으로 Gjevre 등[1]은 215예의 과오종 중 단지 3예(1.4%)가 기관지 내 과오종이었다고 보고했다. 폐실질 내 과오종은 주로 폐의 말단에 위치하여 증상이 없는 경우가 많아 우연히 진단되는 경우가 많으나, 기관지 내 과오종은 기관지의 자극 및 폐쇄에 의한 기침, 호흡곤

란, 열감 등의 증상이 발생하는 경우가 많다. 간혹 색혈을 보이는 경우가 있으나 소량인 경우가 대부분이다[2]. 흉부 X-Ray나 전산화단층촬영 검사상 이상 소견은 Tajima 등 [3]에 의하면 무기폐(37%), 폐렴(25%), 기관지 내 종양(15%) 등을 관찰할 수 있다. 기관지 내 과오종은 수술 전에 진단이 되는 경우가 적다. Tajima 등[3]에 의하면 약 15% 정도에서만 수술 전에 진단이 되는데, 그 이유는 기관지 내 과오종이 정상 기관지 상피로 덮여 있는 고형 종양이라 충분한 조직을 얻기 힘들고, 드문 종양으로 감별 진단에서 간과하기 쉽기 때문이다. 따라서 확진을 위해 개흉술이 필요한 경우가 많다. 본 증례에서는 조직 검사를 시도했으나 출혈이 되어 효과적인 조직 검사가 되지 못했다.

과오종의 조직 소견은 섬유점액성 기질과 연골 및 지방 조직을 주된 성분으로 하는 다양한 간엽성 조직과 상피세포 열을 특징으로 한다. 폐실질 내 과오종 대부분이 연골 성분을 포함하는 것과는 달리 기관지 내 과오종 중 지방세포의 증식이 두드러진 경우 지방종성 과오종(lipomatous hamartoma)으로 분류된다[4]. Cosio 등[2]은 43예의 과오종 중 13예(30%)가 지방종성 과오종이었다고 보고했다. 국내 보고에서는 폐실질 내 과오종 중 지방종성 과오종은 없었으며, 기관지내 과오종 중 3예가 지방종성 과오종이었다 [5,6]. 본 증례는 종괴의 대부분이 연골 성분으로 이루어진 연골성 과오종이었다.

기관지 내 과오종은 양성이고 경계가 분명하여 재발률이 낮고 악성 변화의 가능성은 거의 없는 것으로 알려져 있다. 그러나 Gjevre 등[1]은 215명의 환자 중 63명(29.3%)에서 동시성의 다른 종양이, 39명의 환자에서는 동시 발생의 폐종양이 있었으며, 23명의 외래 추적 관찰 환자 중 4명에서 재발이 관찰되었다고 보고하여 장기적인 외래 추적 관찰이 요구된다. 본 증례의 환자는 5개월째 추적 관찰 중이나 특별한 이상이 없는 상태이다.

치료는 경직성 기관지경을 이용한 제거술이 선호되며 Nd : YAG 레이저, Electrosurgical snare, cryosurgery 등을 사용하기도 한다. 그러나 수술 전에 악성 종양과 감별이 안 되는 경우나 확진을 위하여 개흉술이 필요할 수 있으며, 이러한 경우에도 가능한 기능하는 폐실질을 보존하기 위해 기관지절개술을 이용한 절제나 소매절제술을 시행하는 경우가 많다. 또한 기관지성형술과 내시경적 제거술을 병행하여 폐절제 없이 성공적으로 커다란 기관지 내 과오종을 제거할 수 있었다는 보고도 있다[7]. 그러나 종양이 제거가 어려운 위치에 존재하거나, 크기가 큰 경우, 만성적인 기관지 폐쇄에 의한 폐실질의 파괴가 있는 경우 폐절제술이 불가피 할 수 있다. 본 증례에서도 만성적인 기관지폐쇄로 인하여 좌상엽의 심한 경화가 발생하여 좌상엽절제술을 시행하였다.

참 고 문 헌

1. Gjevre JA, Myers JL, Prakash UB. *Pulmonary hamartomas*. Mayo Clin Proc 1996;71:14-20.
2. Cosio BG, Villena V, Echave-Sustaeta J, et al. *Endobronchial hamartoma*. Chest 2002;122:202-5.
3. Tajima H, Hayashi Y, Machara T, et al. *Endobronchial hamartoma treated by an Nd-Yag Laser: report of a case*. Surg Today 1998;2:1078-80.
4. Tomaszewski JF. *Benign endobronchial mesenchymal tumors*. Am J Surg Pathol 1982;6:531-40.
5. Kim SE, Lee HL, Kim SK, et al. *A clinical study of pulmonary hamartoma*. Tuber Respir Dis 1993; 40:565-74.
6. Kim JW, Huh JG, Lee HK, et al. *Endobronchial lipomatous hamartoma removed by bronchotomy*. Korean J Thorac Cardiovasc Surg 2003;36:870-3.
7. Ishibashi H, Akamatsu H, Kikuchi M, Sunamori M. *Resection of endobronchial hamartoma by bronchoplasty and transbronchial endoscopic surgery*. Ann Thorac Surg 2003;75: 1300-2.

=국문 초록=

폐실질 내 과오종은 흔히 볼 수 있는 양성 폐종양이나, 기관지 내 과오종은 드문 종양 중 하나이다. 치료로는 기관지내시경을 이용한 제거나 기관절개 또는 정상적인 폐실질을 보존하기 위해 소매절제를 통한 종양의 제거가 보편적이다. 그러나 만성적인 기관지 폐쇄로 인해 폐실질이 파괴되어 보존이 어려운 경우에는 폐절제술이 필요할 수 있다. 저자는 기관지 내 과오종에 의해 좌상엽의 경화가 진행되어 좌상엽절제술이 필요했던 환자를 보고하는 바이다. 42세 여자가 3주일 전부터 발생한 기침과 좌측 흉통을 주소로 내원하였다. 기관지내시경 소견상 좌상엽기관지의 입구를 완전히 막고 있는 양성 종괴가 관찰되었고, 생검을 시도하였으나 출혈로 실패하였다. 수술 소견상 만성적인 기관지 폐쇄에 의해 좌상엽의 경화가 심하여 좌상엽절제술을 시행하였다. 환자는 술 후 14일째 퇴원하였다.

중심 단어 : 1. 기관지종양
2. 과오종