

## 원위 피관술을 시행한 환자의 손가락에 수술용 고무장갑을 이용한 간단한 조형법

김호길 · 최환준 · 김미선 · 신호성 · 탁민성

순천향대학교 의과대학 성형외과학교실

### Simple Molding Method for Post-distant Flap Stated Finger by Using Surgical Rubber Gloves

Ho Kil Kim, M.D., Hwan Jun Choi, M.D., Mi Sun Kim, M.D.,  
Ho Sung Shin, M.D., Min Sung Tark, M.D.

Department of Plastic and Reconstructive Surgery, College of  
Medicine, Soon Chun Hyang University, Gumi-si, Korea

In both cosmetic and functional aspects, loss of digital pulp is a common problem. Compound or composite defects of the hand and fingers with exposed denuded tendon, bone, joint, or neurovascular structures may require flap coverage. Most often these lesions can be repaired by using simple local flap, neurovascular flap, thenar flap, and cross-finger flap. But microvascular reconstruction is sometimes needed for large defects. But Authors do not recommend these procedures in case of severe crushing injuries involving multiple finger pulp losses because they have possibility of damage of the vascular network and infection. So we applied distant flaps such as chest flaps, groin flaps, abdominal flaps and etc. And then we applied surgical rubber gloves for remodeling the flap after cutaneous healing.

We have acquired satisfactory results, after the simple molding method for distant flap finger by using surgical rubber gloves treatment.

**Key Words:** Distant flap, Pedicled flap, Molding method, Surgical rubber glove

## I. 서 론

수지의 치수 손상이나 연조직의 손상이 있을 경우 재건 수술의 원칙은 기능적으로나 미용상으로 동시에 만족

을 시킬 수 있는 방법이어야 한다. 따라서 이를 위해서 피부이식, 수지 재접합, 유리피관술, 족지를 이식하는 방법, 피부복합조직이식술, 근위피관술, 원위피관술 등이 다양하게 적용이 되고 있다. 그러나 경우에 따라서는 재건에 제한이 따를 수 있는데 대표적인 예들로는 좌멸상, 결출상, 화학 화상, 염증이 심하여 괴사가 일어난 경우 혹은 수지 재접합 실패 후 노출된 뼈와 인대, 관절을 피복을 위한 재건이 있다. 이들 손상의 특징으로는 혈관경의 손상이 있을 가능성이 높고, 많은 조직을 요하며, 주변 조직이 건강하지 않거나 감염 또는 염증을 동반하는 소견 등을 가지고 있는 경우가 많다. 이런 손상된 수지를 재건하기 위해서는 혈류가 풍부한 피관술이 요구되어 원위피관술을 시행하는 경우가 대부분이다.<sup>1</sup> 하지만 혈류의 안정성과 피관의 수축을 예상하기 어려워 처음에는 피관을 예상되는 크기보다 크게 적용을 시키고, 수주동안 몸에 손을 고정을 하여야 하는 불편함이 있으며, 몇 개월 후 피관의 크기를 감소시키는 수술을 시행을 하여야 하고, 감각이 저하되어 있으며, 처음에 피관술을 시행 후 피관의 끝을 주변의 손가락과 비슷한 모양으로 예상하여 만들기가 어렵다.<sup>2</sup> 이에 본 저자들은 손상된 수지에서 원위피관술을 시행한 환자의 손가락에 수술용 고무장갑을 이용한 간단한 조형법을 고안하고 21례에서 적용하여 만족할 만한 결과를 얻어 문헌고찰과 함께 보고하는 바이다.

## II. 신고안

### 가. 대상

환자는 2002년 3월부터 2005년 9월까지 21례를 대상으로 시행하였으며, 환자는 좌멸상을 입은 경우가 16례, 결출상을 입은 경우가 2례, 수지 재접합술을 시행 후 실패한 경우가 2례, 화학 화상을 입은 경우 1례를 대상으로 시행을 하였다. 전체 21명 중 남자는 19명, 여자는 2명이었으며, 수지 재접합술 실패 후 원위피관술을 시행한 환자를 제외하고는 일차적으로 원위서혜부피관술 5례, 원위복부피관술 3례, 원위흉부피관술 13례를 시행 후 약 14-21

Received October 4, 2005  
Revised December 28, 2005

**Address Correspondence:** Hwan Jun Choi, M.D., Department of Plastic and Reconstructive Surgery, College of Medicine, Soon Chun Hyang University, 250 Gongdan 2-dong, Gumi-si, Gyeongsangbuk-do 730-706, Korea. Tel: (054) 468-9150 / Fax: (054) 463-7504 / E-Mail: medi619@hanmail.net

\* 본 논문은 2005년 제 59차 대한성형외과학회 학술대회에서 구연 발표되었음.

일 정도의 시간 경과 후에 피판을 분리하였으며, 분리된 피판을 약 2주 동안 창상 치료를 한 후 수술용 고무장갑을 사용하여 조형(molding)을 하였다. 조형 기간은 약 3개월로 하였고, 3개월 후 피판의 크기나 모양의 적당성을 판정하여 피판축소술을 시행하였다.

**나. 방법**

저자들은 피판의 선택 시 조직이 많이 필요한 경우는 원위부 서혜부피판을, 재접합의 실패 및 재접합 후 혈류 장애시와 좌멸상, 결출상의 경우는 복부피판을, 수지의 말단에 국한되어 있는 경우는 흉부피판을 선택적으로 적용하였다. 조형의 시작은 전위시킨 피판의 생존과 피판의 창상치유가 안정되는 시기 약 2주 후, 즉 피판분리술 후 2주 후부터 시작을 하였다. 본원에서 사용하는 수술용 장갑을 부피를 측정한 수치는 다음과 같다(Table I). 수술용 장갑의 손가락 선택은 환자의 정상 손가락의 크기를 확인하고 환자의 피판의 크기나 창상의 부종 상태를 고려하여 1단계 또는 2단계 작은 장갑의 손가락을 적용하였다.

**다. 결과**

수술용 고무장갑은 환자의 손가락 보다 1단계 혹은 2단계 작은 크기를 잘라 사용하여 인접 손가락의 모양과 크기가 비슷하게 만들어지도록 하였고, 경우에 따라서 3-6개월 후 피판의 크기를 감소시키는 수술을 시행하였다. 피판의 모양이나 크기를 수술자와 환자가 동시에 판단하였고, 환자 21례 중 5례에서만 피판축소술을 시행하였으며, 조형 후 피판축소술의 필요성은 감소하였다. 조형을 하는 동안 피판괴사나 다른 합병증은 없었다.

**라. 증례**

**증례 1(Fig. 1)**

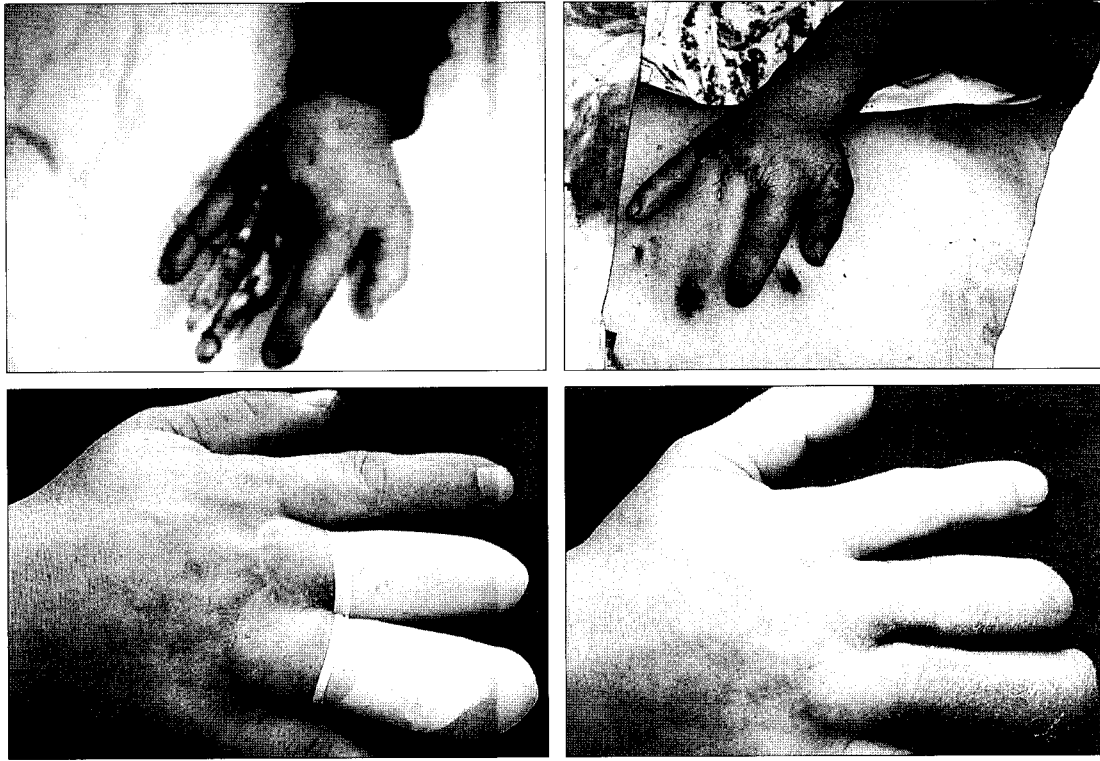
45세 남자 환자로 공장에서 작업 도중 장갑과 함께 우측 제 3, 4수지가 롤러 기계에 말려들어가 생긴 결출상을 주소로 응급실로 내원하였다. 상기 환자는 수지의 골 및 인대는 대부분 견제된 소견이었으나 잘려진 부위는 기계에 말려서 재접합술이 불가능한 소견이었다. 따라서 복부피판을 계획하고 수술을 시행하였다. 복부피판술 후 약 3주째 피판분리술을 시행하였고, 복부의 공여부는 부분층 피부이식을 시행하였고, 습윤 드레싱을 1주일 시행하였으며, 피판의 안정성을 확인 후 약 2주 후부터 순차적으로 제 3수지와 제 4수지의 분리를 시행하였으며, 피판분리술 후 약 2주 후 부분층 피부이식을 통하여 수장부와 일부 피부결손 부위를 피복하였다. 환자는 피부이식 후 약 3주 후부터 고무장갑을 이용한 조형법을 시행하였고, 고무장갑의 크기는 환자의 정상손의 크기가 7.0장갑과 동일하여 6.5장갑의 제 3, 4수지를 사용하였다. 창상 감염이나 의미있는 합병증은 없었으며, 현재 4개월째 추적관찰 및 물리치료를 시행하고 있다.

**증례 2(Fig. 2)**

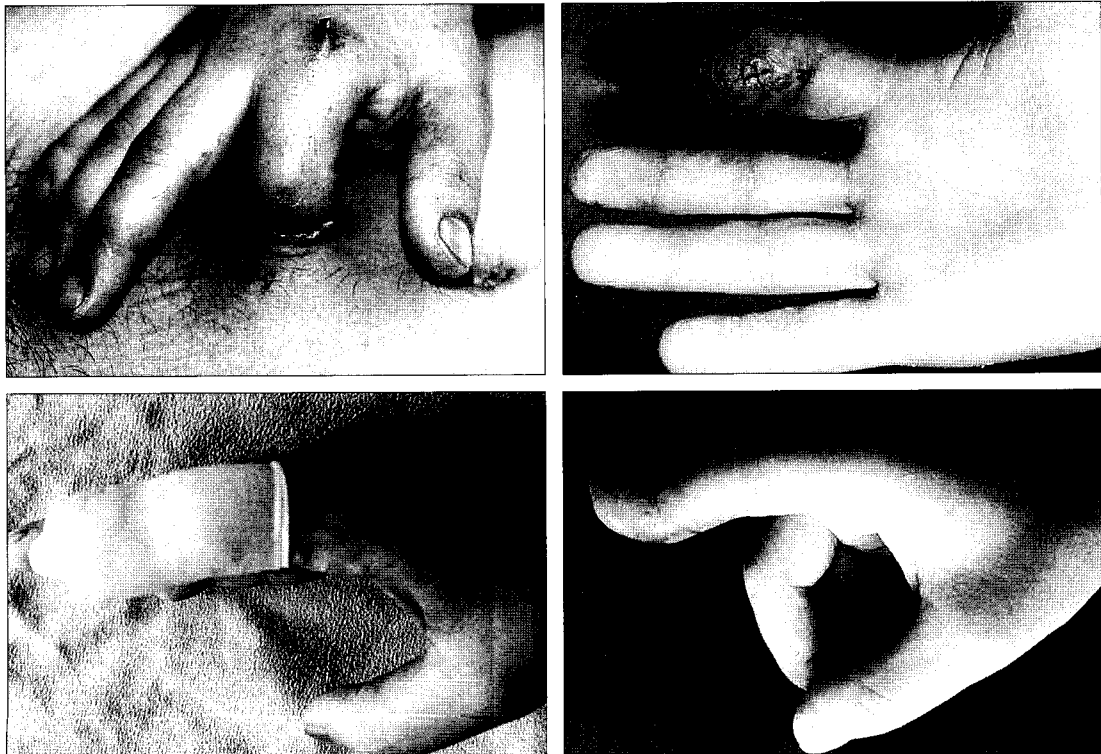
43세 남자 환자로 건축 공사장에서 철근 다루는 기계에 손가락이 말려들어가 생긴 우측 제 2수지의 좌멸상을 주소로 응급실로 내원하였다. 환자는 우측 제 2수지 근위지의 원위 1/3 부위 정도까지 복합 복잡골절과 피부 및 연부조직의 결손 및 좌멸상이 있었으며, 남아있는 조직의 생존 여부가 불확실하였고, 재관혈술을 시행할 수 없는 소견이었다. 따라서 피사조직을 절제하고 복부피판술을 시행하였으며, 수지의 길이를 보전하기 위해서 대부분의 골은 보전하도록 노력하였다. 환자는 수술 후 2주째 부분 마취 하에 피판 주변에 절개를 가하여 피판의 생존을 확인하였고, 수술 후 3주째 피판분리술을 시행하였다. 복부의 공여부는 단순봉합을 시행하였으며, 피판분리술 후 약 10일째 발사를 하였고, 피판의 말단에 피부가 일부 괴사되었으나 2차

**Table I.** Summary of Gloves Volume

| Gloves size | Finger | Tip to DIP Vol.(cc) | Tip to PIP Vol.(cc) | Tip to Web Vol.(cc) |
|-------------|--------|---------------------|---------------------|---------------------|
| 6.5         | thumb  | 5.2                 | 11                  |                     |
|             | index  | 4.1                 | 6.4                 | 11                  |
|             | middle | 4.5                 | 9.6                 | 13.3                |
|             | long   | 4.2                 | 7.4                 | 11.8                |
|             | little | 3                   | 5.4                 | 8.4                 |
| 7.0         | thumb  | 6                   | 12.6                |                     |
|             | index  | 4.7                 | 9.7                 | 15.4                |
|             | middle | 5.3                 | 12                  | 18                  |
|             | long   | 4                   | 10.8                | 16.8                |
|             | little | 3.7                 | 6.7                 | 11.3                |



**Fig. 1.** Photographic findings of a 45-year-old male. (Above, left) Preoperative finding. (Above, right) Intraoperative finding. (Below, left) Molding by using gloves. (Below, right) Postoperative finding; 2 months later.



**Fig. 2.** Photographic findings of a 43-year-old male. (Above, left) Postoperative finding of abdominal flap. (Above, right) Postoperative finding of flap division. (Below, left) Molding by using gloves. (Below, right) Postoperative finding; 2 months later.

수술은 시행하지 않았다. 피판분리술 3주 후부터 고무장갑을 이용한 조형법을 시행하였고, 환자의 정상손의 크기가 7.0장갑과 동일하여 6.5장갑의 제 2수지를 가지고 조형을 시작하였다. 환자는 현재 5개월째 추적관찰을 하고 있으며, 피판의 감각 저하 이외에는 별다른 불편함을 호소하지 않는 소견이다.

### III. 고 찰

수부 외상에 있어서의 원위부피판으로 결손 부위 및 정도에 따라서 서혜부피판, 하복부피판, 쇄골하위부피판, 흉부피판술 등을 사용할 수 있으며, 이런 유경피판의 단점으로는 긴시간 동안에 행동의 제한 있어서, 환자의 불편함, 부종, 감각, 늦은 사회 복귀 등을 초래하고, 감각의 저하가 따르며, 조직을 이동 후 피판의 성상이나 색깔이 인접 수지와는 많은 차이를 나타나게 된다.<sup>2</sup> 백현중 등<sup>3</sup>의 보고에 의하면 수지 및 수부의 좌멸상, 결출상 혹은 수지 접합 실패 후 연부조직의 재건은 다음과 같은 특징이 있다고 보고하였다. 첫째, 광범위한 연부조직 재건에 식피술, 국소피판술 등의 이용이 곤란하였다. 둘째, 수지는 원추체 모양으로 피판 기저부가 좁아져야 하며, 원통형 모양으로 피판을 만들어야 한다. 셋째, 대부분 상처 주위에 손상이 크고, 염증 상태이다. 넷째, 수혜부는 대부분 혈류가 충분치 못하고, 혈액공급은 공여부피판 첨부에서만 받는다고 하였다.

원위피판술의 합병증은 손상 원인, 손상된 크기, 피판의 부적절한 변연 절제술, 부적합한 피판 크기, 부적합한 환자 자세, 시기가 빠른 피판의 분리, 염증, 수상과 수술 시행의 시간적 간격 등 여러 원인에 따라 나타날 수 있다.<sup>3</sup> 이러한 합병증을 줄이기 위해서 많은 연구들이 시행되었으며, 이중 피판의 분리시기를 앞당기기 위해서 많은 연구들이 보고되었다. 저자에 따라서 피판 분리술의 시기를 앞당기기 위해서 여러 가지의 허혈 조작법(ischemic preconditioning)을 시행하였다. 대표적으로 Cheng 등<sup>4</sup>은 지혈대(pneumatic tourniquet)를 이용하여 허혈 조작을 시행하여 평균 8.3일에 서혜부 피판 분리가 가능하였으며, Chen 등<sup>2</sup>은 Laser doppler를 이용하여 피판 감시를 하면서 허혈 조작을 하여 평균 8.4일에 서혜부피판 분리가 가능했다고 보고하고 있다. 본 저자들의 경우에는 피판을 분리하기 전 14일에서 21일까지 고무 지혈대를 이용하여 피판경을 결찰하여 피판의 생존 유무를 확인하고 분리를 시행하였다.

전통적인 복부피판술은 복부피판경을 크게 들어야 하므로 거의 대부분 공여부에 피부이식을 필요로 한다. 하지만 Sarper 등<sup>5</sup>은 11명의 환자를 대상으로 배꼽주변의 천공지를 이용한 복부피판술(paraumbilical perforator based pe-

dicated abdominal flap)을 시행한 것을 발표하였는데 이 복부피판술은 작게는 2-3 cm의 크기부터 최대 5 × 14 cm 까지 피판을 얻을 수 있다고 보고하였다. 또한 이 피판의 특징으로는 공여부의 반흔을 복부성형술의 반흔처럼 최대로 줄일 수 있는 장점과 수술 후 환자의 자세가 좀 더 안정성이 있다고 보고하였다.<sup>5</sup>

원위피판술 후 수술용 고무장갑을 적용하여 조형법을 시행함에 있어서 장점은 첫째, 피판 분리 후 손가락의 감각이 저하되어 있으므로 보호 효과를 얻을 수 있으며 방수기능을 얻을 수 있고, 둘째, 피판술을 시행한 손가락을 보다 더 인접 손가락과 유사한 모양으로 조형할 수 있으며, 화상 환자에게 널리 쓰이는 압박 장갑보다 경제적인 측면이나 위생에 우월하고 크기를 변화시킬 수 있고, 수술 후 창상치유가 지연되더라도 장갑을 끼고 어느 정도 사회생활, 일상생활, 창상치료 및 물리치료 등이 가능한 이점이 있다.

수술용 고무장갑을 환자에게 적용 시 주의할 점은 첫째, 너무 작은 것을 선택 시 손가락의 혈류를 방해할 수 있으므로 적당한 크기의 선별이 중요하고, 둘째, 장기간 착용 시 습기가 많이 찰 수 있으므로 환자로 하여금 손가락을 자주 관찰하도록 교육하는 것이 중요하며, 셋째, 1개의 장갑으로 오랜 시간 동안 사용 시 위생에 문제가 있으므로 2개 이상의 장갑을 교환하며, 세척하여 사용하도록 권고를 하는 것이 중요하다.

본 저자들은 수부 손상 후 재건에 제한이 따를 수 있는 경우 즉, 좌멸상, 결출상, 화학 화상, 염증이 심하고 괴사가 일어난 경우 혹은 수지 재접합 실패 후 노출된 뼈와 인대, 관절의 피복을 위한 재건에 있어서 원위 유경피판을 사용하여 재건 후 병원에서 손쉽게 구할 수 있는 수술용 고무장갑을 이용하였으며, 수술용 고무장갑으로 피판을 조형함으로써 피판의 축소술의 필요성을 낮추고, 고무의 적절한 장력을 이용하여 피판의 모양, 부피에 대해서 만족할 만한 결과를 얻어 문헌고찰과 함께 보고한다.

### REFERENCES

1. Robert A, Ignazio M, Luigi T, Umberto F: The reverse heterodigital neurovascular island flap for digital pulp reconstruction. *Techniques in the Hand and Upper Extremity Surgery* 9: 91, 2005
2. Cheng MH, Chen HC, Wei FC, See LC, Lee HY, Wang CJ: Combined Ischemic preconditioning and Laser doppler measurement for early division of pedicled groin flap. *J Trauma* 47: 89, 1999
3. Baek HJ, Shim YK, Kim YS, Lee SI: Reconstruction of skin defect of digits by using groin flap. *J Korean Soc Plast Reconstr Surg* 14: 367, 1987
4. Cheng MH, Chen HC, Wei FC, Su SW, Lian SH, Brey E: Devices for ischemic preconditioning of the pedicled

- groin flap. *J Trauma* 48: 552, 2000
5. Yilmaz S, Saydam H, Seren E, Ercocen AR: Paraumbilical perforator-based pedicled abdominal flap for extensive

soft-tissue deficiencies of the forearm and hand. *Ann Plast Surg* 54: 365, 2005