

## 배곧은근피판을 이용한 유방재건 시 복벽의 주름형성과 합성그물을 이용한 복부성형술의 유용성

박정민<sup>1</sup> · 박수성<sup>1</sup> · 이근철<sup>1</sup> · 김석권<sup>1</sup> · 조세현<sup>2</sup>

동아대학교 의과대학 성형외과학교실(유방센터)<sup>1</sup>, 동아대학교 의과대학 외과학교실(유방센터)<sup>2</sup>

### Usefulness of Muscle Plication and Synthetic Mesh in Breast Reconstruction Using TRAM Pedicled Flap

Jung Min Park, M.D., Ph.D.<sup>1</sup>, Su Seong Park, M.D.<sup>1</sup>,  
Keun Cheol Lee, M.D., Ph.D.<sup>1</sup>, Seok Kwun Kim, M.D., Ph.D.<sup>1</sup>,  
Se Hyun Cho, M.D., Ph.D.<sup>2</sup>

Departments of <sup>1</sup>Plastic and Reconstructive Surgery(Breast Center), <sup>2</sup>Surgery(Breast Center), College of Medicine, Dong-A University, Busan, Korea

**Purpose:** The transverse rectus abdominis myocutaneous(TRAM) flap has become a mainstay of breast reconstruction. The chief disadvantage of the TRAM flap is its potential to create a weakness in the abdominal wall. Nowadays true hernia is less frequent, but bulging that appears at the muscle donor site, or at the contralateral side, or at the epigastric area is still remained as a problem. To prevent this complications, we have used synthetic mesh as well as abdominal muscle plication. Now we report the result of our methods.

**Methods:** We started to use synthetic mesh and muscle plication as supplementary reinforcement for entire abdominal wall, after TRAM flap harvesting, in an attempt to stabilize it and achieve a superior aesthetic result since 2002. We observed complications of TRAM flap donor site, and compared our results (from January, 2002 to January, 2006) with other operator's result (before 2001) at the same hospital in aspect of incidence of abdominal complications.

**Results:** 42 consecutive patients have been performed routine reinforcement with the extended mesh technique and muscle plication from January, 2002 to January, 2006. Mean patient follow up was 25.2 months. No hernia or mesh related infection were encountered and only one patient had a mild abdominal bulging.

Nevertheless the our good results, there were no significant statistical differences were observed between two groups.

**Conclusion:** We recommend the using of synthetic mesh and muscle plication for donor site reconstruction after TRAM flap breast reconstruction to improve strength as well as aesthetic quality of the abdominal wall.

**Key Words:** Muscle plication, Synthetic mesh, TRAM

## I. 서 론

유방암수술 후 유방재건에 있어 자가조직을 이용하는 방법 중 배곧은근을 이용한 유방재건술은 가장 널리 이용되는 방법 중 하나이다. 배곧은근유경피판을 이용한 유방재건술 후 복부의 합병증은 복벽의 탈장과 부푼(bulging), 복벽의 약화(weakness) 등으로 잘 알려져 있으며 최근의 여러 보고에서는 탈장의 빈도는 과거에 비해 현저히 줄었으나 아직도 복벽의 이완이나 부푼의 발생률은 다양한 빈도로 보고되고 있다.<sup>1</sup> 본원에서는 유방암수술 후 TRAM을 이용한 유방재건술을 시행받은 환자의 복벽재건에 근육의 주름형성(muscle plication)과 폴리프롤린 그물(Premilen mesh, B/Braun)을 이용한 복부성형술을 시행하여 합병증의 발생을 줄일 수 있었을 뿐 아니라 미용적으로 만족할만한 수술결과를 보여 문헌고찰과 함께 보고하고자 한다.

## II. 재료 및 방법

### 가. 수술대상

본원에서는 2002년 1월부터 2006년 1월까지 배곧은근유경피판을 이용한 42명의 유방재건 환자의 복벽재건에 근육의 주름형성을 시행한 후 합성그물을 근막위에 봉합함으로써 복벽의 보강을 시행하였다. 42명의 환자 중 일측성 배곧은근피판을 이용한 경우가 40례, 양측성 배곧은근피판을 이용한 경우가 2명이었다. 일측성 배곧은근피판을 이용한 40명 중 즉시 유방재건을 시행한 환자는 33명이었으며 지연재건을 시행한 환자는 7명이었다. 양측성

Received March 8, 2006  
Revised August 29, 2006

**Address Correspondence:** Keun Cheol Lee, M.D., Ph.D., Department of Plastic and Reconstructive Surgery, College of Medicine, Dong-A University, 1, 3ga, Dongdaesin-dong, Seo-gu, Busan 602-715, Korea. Tel: (051) 240-2968 / Fax: (051) 243-5416 / E-mail: pokdungj@daunet.donga.ac.kr

\* 본 논문은 2005년 동아대학교 공모과제 학술연구비 지원에 의해 이루어졌음.

배곧은근피판을 이용한 2명은 모두 즉시 유방재건을 시행하였다. 환자의 나이는 33세에서 61세 사이로 평균 47.2세였으며 유방재건 후 평균 추적조사기간은 25.2개월이었다.

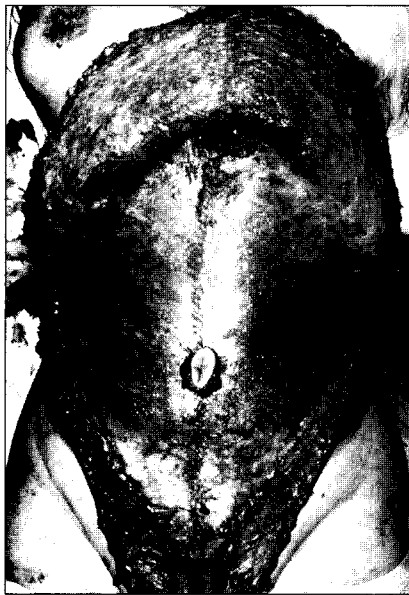#### 나. 수술방법

환자의 하복부 피부에 재건할 유방의 결손 부위에 일치하도록 피판을 도안한 다음 피부절개를 가하고 배곧은근막 위층을 따라 박리를 진행하였다. 박리는 바깥쪽으로 전상장골극, 아래쪽으로는 치골의 상부, 위쪽으로는 늑골의 하연까지 광범위하게 박리하였다. 배곧은근막에 한줄로 수직의 절개를 가하고 배곧은근피판을 일으킨 후 거상한 배곧은근피판은 재건할 유방결손 부위로 옮기고 결손된 배곧은근부위는 반대측과 동측의 배곧은근 및 근막을 흡수성 1-0 봉합사로 수평매트리스 봉합으로 주름형성(plication)을 하고 점진적으로 외사근(external oblique muscle)에 이르는 부분까지 근육과 근막을 최대한으로 수평매트

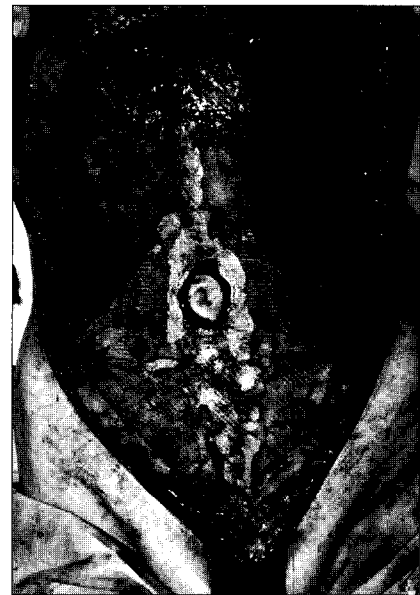리스로 봉합하였다. 봉합으로 매워진 결손부 양측의 근육과 근막을 다시 흡수성 1-0 봉합사로 수직으로 연속봉합하며 이런 일련의 과정 중에 배꼽이 한쪽으로 편중되지 않도록 균형을 맞추어 근육의 주름형성을 다시 한번 시행하였다(Fig. 1). 술전에 환자의 최대기도압(peak airway pressure)을 측정하여 복압의 증가에 의해 술중 최대기도압이 10 cmH<sub>2</sub>O 정도 증가할 때 까지 주름형성을 시행하고 봉합된 근막과 박리한 복벽위에 광범위하게 합성그물(polypropylene mesh)을 대고 흡수성 1-0 봉합사를 이용하여 복벽에 합성그물을 단단히 고정시킨 후 피하조직과 피부를 봉합하였다(Fig. 2).

### III. 결 과

42명의 환자 중 배곧은근피판의 공여부와 관련된 합병증을 보인 경우는 양측성 배곧은근피판으로 유방을 재건한 1례에서 경미한 복부의 부푼(bulging)을 보였을 뿐 탈



**Fig. 1.** Intraoperative view after abdominal muscle plication. Transverse mattress suture was preformed previously and then continuous suture was performed.



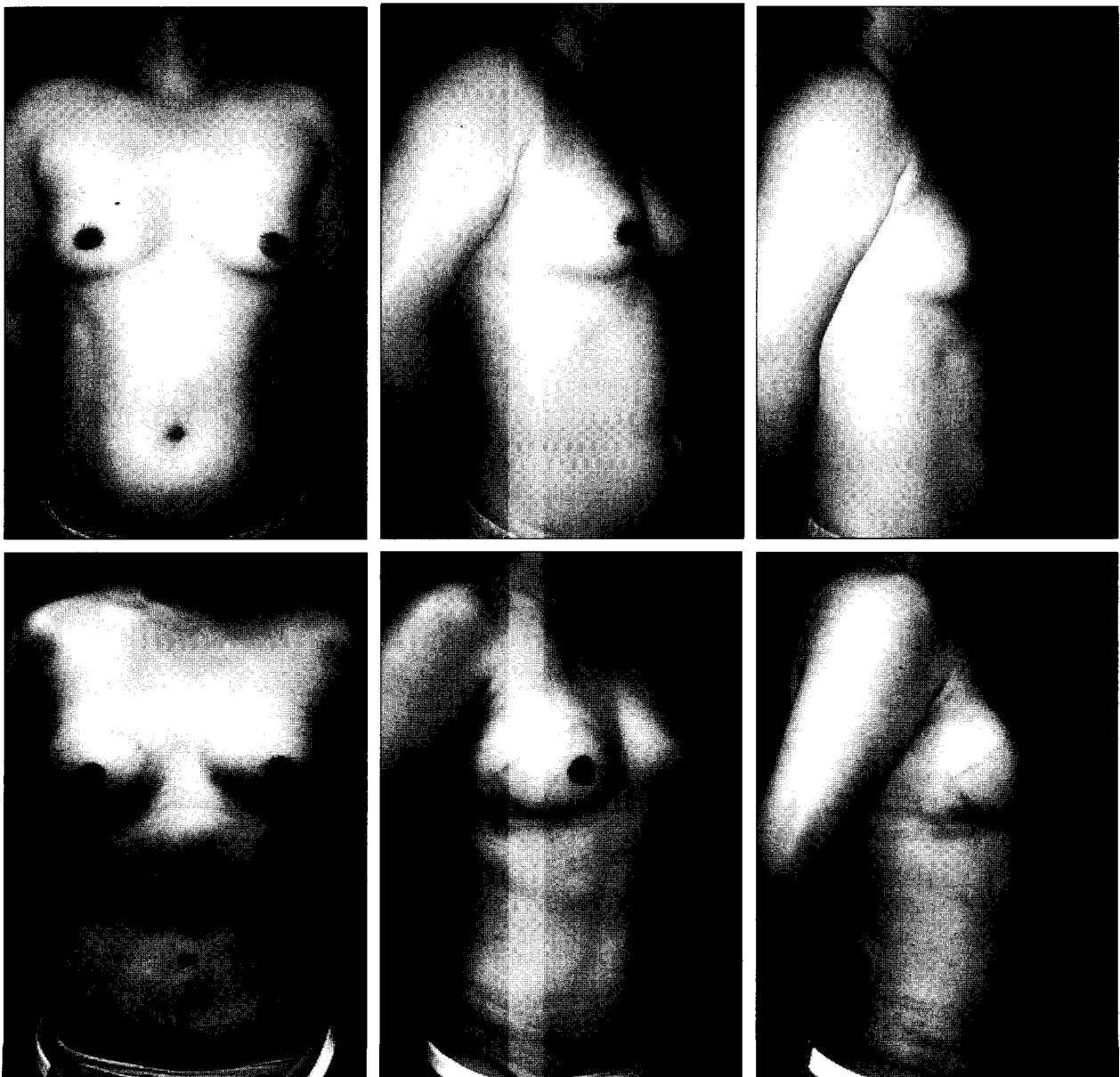
**Fig. 2.** Intraoperative view after polypropylene mesh application. Nearly whole abdominal dissected area was covered with polypropylene mesh. Polypropylene mesh was fixed on abdominal wall with 1-0 absorbable suture.

**Table I.** Comparison of Complications between Group of Using Synthetic Mesh and Group of Non Using Synthetic Mesh

	Hernia		Bulging	
	Existed	Not existed	Existed	Not existed
Used	0	42	1	41
Not used	3	35	5	33
Total	3	77	6	74

장이나 복벽의 이완 등의 합병증은 발생하지 않았다. 피판의 피사나 합성그물과 관련된 감염이나 장액종의 발생도 보이지 않았다. 저자들의 수술결과를 본원에서 합성그물을 사용하지 않았던 2001년 이전의 결과와 비교해 본 결과, 복부의 부푼은 합성그물을 사용한 경우는 42명 중 1명이었고 그물을 사용하지 않은 경우는 38명 중 5명이었다. 탈장은 합성그물을 사용한 경우는 42명 모두에서 발생하지 않았고 합성그물을 사용하지 않은 경우는 38명 중 3명에서 발생하였으나 통계적 유의성은 없었다(Table I). 합성그물을 이용하여 수술하는 경우는 평균 수술시간에서 약

30분 정도가 더 소요되는 것으로 나타났으며 폐쇄식음압 배액관(Closed suction drain)은 배액되는 양이 이틀 이상 10 ml 이하로 나올 때까지 유지했고 배액관을 삽입한 기간은 평균 8.2일이었다. 배곧은근의 과도한 주름형성으로 인한 호흡기합병증의 발생은 없었으며 배꼽의 치우침도 보이지 않았고 모든 환자에서 술후 향상된 복부의 체형을 보였다(Fig. 3, 4). 환자는 술후 중환자실에서 심장, 호흡기의 활력 징후를 모니터링 하였으며 약 하루가 지난 후 일반병실로 전실하여 치료하였다.



**Fig. 3.** Patient who was performed right breast reconstructive surgery using transverse rectus abdominis myocutaneous pedicled flap. (Above) Preoperative view, (Below) 28 months postoperative view.

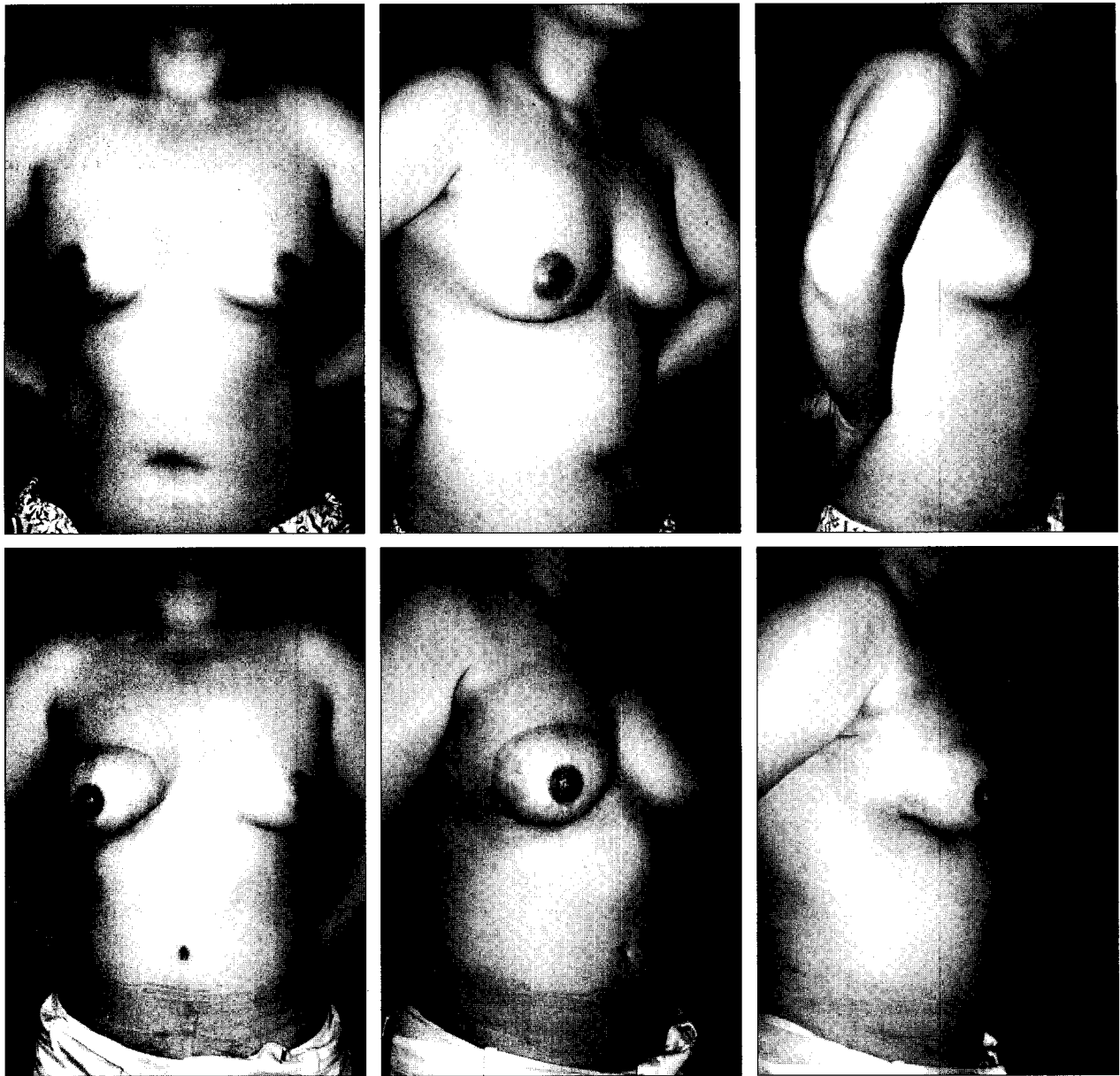


Fig. 4. Patient who was performed right breast reconstructive surgery using transverse rectus abdominis myocutaneous pedicled flap. (Above) Preoperative view, (Below) 30 months postoperative view.

#### IV. 고 찰

배곧은근피판을 이용한 유방재건 시 공여부의 합병증은 복벽의 탈장, 부푼, 복벽의 약화, 이완 등으로 잘 알려져 있고 이들의 발생률은 0-40%로 다양하게 보고되고 있다.<sup>1</sup> 이러한 합병증의 위험인자는 비선택적 혈관경의 채취, 고령의 환자에서 복벽이 이완되어 있는 경우, 비만, 만성 폐질환이 있는 환자, 흡연 그리고 고혈압 등으로 알려져 있다.<sup>2</sup> 복벽 탈장의 빈도는 최근에 매우 감소한 것으로 보고 되고 있는데 이는 술자의 경험의 축적과 합성그물의 사용

이 그 원인으로 설명되고 있다.<sup>3</sup> 이전에는 합성그물의 사용이 감염을 유발한다고 생각하여 사용을 자제해왔고 윤정섭 등<sup>4</sup>에 의하면 이물질(alloplastic material)을 사용하여 복벽을 봉합하는 경우는 정적인 지지(static support)만 해 주고 이물질반응을 일으켜 결국 복벽의 약화를 가져온다고 했으나 Nahai 등<sup>3</sup>에 의하면 합성그물과 관련된 감염의 발생은 거의 없는 것으로 보고 하고있고 특히 본원에서 사용한 합성그물의 경우 단섬유(monofilament)로 만들어진 물질로 조직반응이 적고 구멍(pore)이 커서 대식세포와 섬유모세포의 이동이 자유로우므로 다른 성분의 합성그물이

나 다섬유(multifilament)로 만들어진 그물에 비해 감염에 저항성이 생기기며 숙주조직에 병합이 쉽게 되므로 거부반응이 드문 것으로 알려져 있다.<sup>5</sup> 이러한 이유들로 인해 최근에는 직접적 복벽의 탈장은 감소하였으나 복부 부품의 발생은 줄지 않고 있다. 이것은 배곧은근막을 직접 봉합하거나 복부성형술의 목적으로 배곧은근의 주름형성을 시행한 후 부가적으로 봉합부위를 보강하기 위해 합성그물을 사용하는 경우는 증가한 복압에 의해 공여부의 반대측과 아랫배, 명치부분(epigastric area)의 부품을 유발하기 때문으로<sup>6</sup> 이를 예방하기 위해 저자들은 복벽전체에 광범위하게 합성그물을 사용하여 복벽에 봉합함으로써 복부 부품의 빈도를 줄일 수 있었다. 비록 환자의 불만은 크지 않다고 하나 탈장 뿐 아니라 복부 부품도 미용상으로 가능한 방지해야 된다고 생각되며 이를 위해 복벽의 지지력을 증가시키도록 수술의 방향을 개선해야 한다고 생각된다. 또한 복부성형술의 최근의 개념은 과다한 피부와 피하조직의 절개보다는 구조적인 지지구조의 개선이 더욱 중요한 것으로 생각되고 있어<sup>7</sup> 본원에서는 술전과 술후의 최대기도압(peak airway pressure)이 10 cmH<sub>2</sub>O 정도 차이가 나는 경우는 술후의 폐합병증의 발생이 희박하였으므로,<sup>8</sup> 술전의 최대기도압에 비해 시술 후의 최대기도압이 10 cm H<sub>2</sub>O 정도 증가할 때까지 배곧은근의 주름형성을 시행하여 복벽의 강화뿐 아니라 체형(body contour)을 개선하고자 하였다. 저자들은 복벽의 주름형성 시 수평매트리스 봉합을 사용하였는데 이는 복벽의 이완이 수평과 수직방향 모두에서 작용하므로 수직매트리스 봉합보다는 수평매트리스 봉합이 수평과 수직 방향 모두에서 복벽의 지지력을 향상시킬 수 있을 것으로 판단되었기 때문이다. 하지만 배곧은근의 주름형성 시 주의해야 할 점으로는 배꼽이 한 쪽으로 치우치지 않도록 세밀하게 주의를 기울여야 할 것으로 생각된다. 다른 연구자들이 CT와 초음파를 통하여 복부성형술 시의 근육의 주름형성의 지속성에 대해 연구한 결과 약 6개월 정도가 주름이 유지되는 기간이며 5년이 지나면 50%이하로 효과가 감소한다고 보고하고 있고<sup>9,10</sup> 본원에서 다른 술자에 의해 합성 그물을 사용하지 않고 공여부를 처리했던 2001년 이전의 결과를 분석한 결과 38명의 환자 중 3명에서 탈장이 발생하였고 5명에서 복부 부품을 보여 복벽의 주름형성만으로는 장기간의 복벽 지지력이 불충분하다고 판단되어 합성그물을 부가적 복벽의 지지력 증가에 사용하여 만족할 만한 결과를 얻게 되었다. 앞으로 근육의 주름형성과 합성그물을 동시에 사용한 경우의 결과에 대

한 장기간의 연구가 있어야 할 것으로 생각되나 이 논문에서는 아직 추적조사 기간이 짧고 신체 검사 외의 다른 검사를 시행하지 않아 지속적 효과의 정도를 판단하는 데는 다소 무리가 따를 것으로 생각된다.

## V. 결 론

배곧은근피판을 이용한 유방재건 시 가장 큰 문제점의 하나는 공여부의 유병율이나 저자들의 연구결과 근육의 주름형성과 더불어 합성 그물을 사용하여 공여부를 봉합하는 방법은 탈장이나 복부 부품 등 배곧은근피판의 공여부 합병증을 최소화시킬 뿐 아니라 환자의 체형을 보다 향상시킬 수 있어 배곧은근피판을 유방재건의 공여부 재건에 유용한 방법 중 하나라고 생각된다.

## REFERENCES

1. Kroll SS, Marchi M: Comparison of strategies for preventing abdominal wall weakness after TRAM flap breast reconstruction. *Plast Reconstr Surg* 89: 1045, 1992
2. Hartrampf CR Jr: The transverse abdominal island flap for breast reconstruction: a 7-year experience. *Clin Plast Surg* 15: 703, 1988
3. Nahai F: Comparison of strategies for preventing abdominal wall weakness after TRAM flap breast reconstruction (Discussion). *Plast Reconstr Surg* 89: 1052, 1992
4. Yoon JS, Lee HB, Lee SH, Shin KS: Functional & anatomic reconstruction of the donor site after the transverse rectus abdominis myocutaneous(TRAM) flap transfer. *J Korean Soc Plast Reconstr Surg* 19: 459, 1992
5. Amid PK: Classification of biomaterials and their related complications in abdominal wall hernia surgery. *Hernia* 1: 15, 1997
6. Moscona RA, Ramon Y, Toledano H, Barzilay G: Use of synthetic mesh for the entire abdominal wall after TRAM flap transfer. *Plast Reconstr Surg* 101: 706, 1998
7. Hudson DA: A paradigm shift for plastic surgeons: no longer focusing on excising skin excess. *Plast Reconstr Surg* 106: 497, 2000
8. Park JM, Ha SU, Lee KC, Kim SK, Son CH: The effect on pulmonary function after abdominoplasty. *J Korean Soc Plast Reconstr Surg* 32: 733, 2005
9. Nahas FX, Augusto SM, Ghelfond C: Should diastasis recti be corrected? *Aesthetic Plast Surg* 21: 285, 1997
10. Van Uchelen JH, Kon M, Werker PM: The longterm durability of placcation of the anterior rectus sheath assessed by ultrasonography. *Plast Reconstr Surg* 107: 1578, 2001