

반복 지속성 호흡기 질환 소아에서 비강 섬모의 미세구조 검사의 의의

한양대학교 의과대학 소아과학교실, 이비인후과학교실[†],
한림대학교 의과대학 소아과학교실*, 전자현미경 연구실[‡]

신수아 · 양 승* · 오재원 · 이하백 · 박철원[†] · 권중균[‡]

Ultrastructure of nasal cilia in children with recurrent or persistent respiratory diseases

Su-A Shin, M.D., Seung Yang, M.D.*, Jae-Won Oh, M.D., Ha-Baik Lee, M.D.,
Cheol-Eon Park, M.D.[†] and Jung-Kyun Kwan, Ph.D.[‡]

*Department of Pediatrics and Otolaryngology[†], Electron Microscopy Laboratory[‡],
College of Medicine, Hanyang University,*

Department of Pediatrics, College of Medicine, Hallym University, Seoul, Korea*

Purpose : Ciliary abnormalities of the respiratory system usually accompany recurrent or persistent respiratory diseases such as paranasal sinusitis, bronchiectasis, rhinitis, and/or otitis media, since they cause certain derangements in ciliary cleaning activities. This disease is usually inherited by autosomal recessive trait, but may also be found to be acquired or transient in rare cases after heavy exposure to pollutants, cigarette smoking or severe infection. We performed this study in children with frequently recurrent or persistent respiratory diseases to clarify if the ciliary abnormalities are preceding factors.

Methods : We enrolled 17 children with suspected respiratory ciliary abnormalities. The indications for evaluation of ciliary ultrastructure were recurrent or persistent respiratory infections. Children with immunologic abnormalities were excluded. From August 2000 to July 2003, we performed a biopsy on nasal mucosa and examined the structure of ciliary status by using an electron microscope.

Results : Of the subjects, there were seven males and 10 females, aged 2 to 10 years. Out of the 17 subjects, 12 cases of chronic paranasal sinusitis, nine chronic coughs, nine frequent upper respiratory infections, seven cases of recurrent otitis media, four cases of recurrent pneumonia, and four cases of bronchial asthma were found. Out of the 17 cases on which histologic examinations were conducted, four cases showed pathologic findings, including one case of inner dynein arm defect, one of microtubular transposition, one of supernumerous tubules, and one singlet, respectively.

Conclusion : It is essential for differential diagnosis and effective treatment to identify the abnormalities of ultrastructure of nasal cilia in children with symptoms of frequently recurrent or persistent respiratory diseases, if immunodeficiency or respiratory allergy could be excluded. (**Korean J Pediatr 2006;49:410-416**)

Key Words : Cilia, Nasal mucosa, Biopsy, Ultrastructure, Respiratory disease

서 론

비운동성 섬모 증후군(immotile cilia syndrome)은 섬모를 가진 구조물의 섬모 운동에 선천적 장애가 있는 질환으로 호흡기계 섬모와 정자 편모의 특정 미세구조 이상을 특징으로 한다¹⁾. 호흡기 점막의 운반 작용이나 정자의 전진 운동이 불완전하여 임상적으로 만성 상, 하기도 질환과 남성 불임으로 나타나고 약

본 논문은 2001년도 한양대학교 교수연구비의 일부 보조로 이루어졌음.

접수 : 2005년 8월 8일, 승인 : 2005년 12월 16일

책임저자 : 이하백, 한양대학교 의과대학 소아과학교실

Correspondence : Ha-Baik Lee, M.D.

Tel : 02)2290-8385 Fax : 02)2297-2380

E-mail : hablee@hanyang.ac.kr

50% 정도에서 내장 역위증이 동반될 수 있다^{2,3)}. 특히, 호흡기계통의 섬모 기능 이상은 점막 섬모 청소 기능에 장애를 초래하므로 반복적 혹은 지속적인 상부 호흡기도 감염과 만성 기관지염, 만성 부비동염, 반복적인 폐렴, 반복적 중이염, 기관지확장증 또는 만성 비염 등으로 나타난다. 주로 가족적으로 발생하여 상염색체 열성 유전양식을 따르며, 드물게 후천적으로 발생되기도 한다. 1976년 처음으로 “비운동성 섬모 증후군”이라고 하였으며³⁾ 최근에는 일차성 섬모이상 장애(primary ciliary dyskinesia)라는 용어를 사용하고 있다^{4,5)}. 현재 전자현미경 검사로서 호흡기계 섬모의 미세구조 이상이 잘 밝혀졌으며, 기관지 섬모의 조직검사가 용이하지 않은 소아에서 비강 내 점막 섬모 상태가 하부 기도의 섬모 상태를 반영한다고 한다⁶⁾. 국내에서도 이미 사례가 보고된 바 있으나⁷⁻¹¹⁾ 실제로는 재발 혹은 지속되는 호흡기 질환 환자에서 상당수가 본 질환과 관련이 있을 것으로 추정된다. 이에 저자들은 자주 재발하거나 지속되는 호흡기 질환 소아들을 대상으로 호흡기계 섬모 미세구조 이상의 양상을 알아보고자 하였다.

대상 및 방법

2000년 8월부터 2003년 7월까지 한양대학교병원 소아과에 입원하였거나 외래에 내원한 환자 중 3개월 이상 지속되는 만성 또는 재발하는 기관지염, 부비동염, 폐렴, 중이염 또는 비염 등의 호흡기 질환을 지닌 2세부터 10세 사이의 소아 17례(남아 7례, 여아 10례)를 대상으로 하였다. 대상 환자들에서 병력, 이학적 검사, 방사선 검사, 일반 혈액검사와 면역학적인 검사 및 비강 내 점막 조직 생검을 시행하였다.

점막 생검은 하비갑개로부터 병변을 육안으로 확인 후 국소 마취 없이 1회 펀치 생검(punch biopsy)을 시행하였다. 조직을 채취하여 2.5% 글루타르알데하이드 용액(glutar-aldehyde sol, pH 7.3)에 2시간 고정하였다. 인산 완충액으로 세척한 다음 1% 사산화 오스미움(osmium tetroxide) 용액으로 1시간 20분 동안 재 고정하였다. 인산 완충용액으로 세척한 다음 50% 에탄올로부터 농도 상승 순으로 완전 탈수 후 propylene oxide로 치환하고, 이어서 에폭시 수지(Polybed 812 kit, Polyscience, Warrington, PA)에 포매하고 60℃ 오븐에서 48시간 열 중합 반응을 거쳐 단편을 얻었다. 그 후 초박절기(Ultracut E Ultramicrotome)로 1 μm 두께의 절편을 만든 후 1% toluidine blue 염색을 거쳐 선택된 부위를 70 nm 두께의 초박 절편을 제작하여 전자염색을 하고 투과전자현미경(Hitachi H-600, Tokyo, Japan)으로 75 kV에서 관찰하였다.

결 과

1. 연구 대상의 특성

대상 환이는 남아 7례(41%), 여아 10례(59%)로 모두 17례였

고, 연령은 2세에서 10세 사이로 2세부터 4세까지가 7례(41%), 5세부터 7세까지 7례(41%), 8세부터 10세까지 3례(18%)였다 (Table 1).

이들 환자의 임상 양상은 12례에서 만성 부비동염이 있었으며, 9례에서 만성 기침을 호소하였고, 9례에서 잦은 상기도 감염을 보였다. 중이염 재발이 7례에서 보였으며, 폐렴 재발, 기관지천식이 각각 4례였다. 그 외 두통이 3례, 간헐적 흉통을 호소한 경우도 1례 있었다(Table 2).

진단 당시 흉부 방사선 검사상 5례(29%)에서 폐렴 소견을 보였으며, 그 중 2례(22%)에서는 무기폐가 동반되었고, 3례(33%)에서는 정상적인 소견을 보였다. 흉부 방사선 검사에서 심장 역위를 의심할 만한 예는 없었다. 부비강 방사선 검사에서는 15례(88%)에서 부비동염이 나타났으며, 1례에서는 비굴 전위를 보였다(Table 3).

Table 1. Age and Sex Distribution of 17 Children with Recurrent Respiratory Tract Infection

Age(year)	Male	Female	Total(%)
2-4	4	3	7(41)
5-7	2	5	7(41)
8-10	1	2	3(18)
Total(%)	7(41)	10(59)	17(100)

Table 2. Clinical Manifestation of 17 Children with Recurrent Respiratory Tract Infection

Clinical manifestation	No. of patients(%)
Chronic sinusitis	12(71)
Chronic productive cough	9(53)
Frequent URI	9(53)
Recurrent otitis media	7(41)
Recurrent pneumonia	4(24)
Bronchial asthma	4(24)
Headache	3(18)
Intermittent chest pain	1(6)

Table 3. Radiologic Findings of 17 Children with Recurrent Respiratory Tract Infection

Findings*	No. of patients(%)
Chest radiography	
Pneumonia	5(29)
Pneumonia with atelectasis	1(6)
Atelectasis improved	1(6)
Lung abscess	1(6)
Normal	9(53)
Paranasal sinus radiography	
Mucosal thickness	15(88)
Nasal septal deviation	1(6)
Normal	1(6)

*At the time of clinical diagnosis

Table 4. Immunologic Data of 17 Children with Recurrent Respiratory Tract Infection

Case No.	WBC (count/ μ L)	IgG (mg/dL)	IgA (mg/dL)	IgM (mg/dL)	IgD (IU/dL)	IgE (IU/dL)	C3 (mg/dL)	C4 (mg/dL)	CH ₅₀ (%)	CMI*
1	12,100	908	85	145	21	70	66.8	45.6	107.0	N [†]
2	6,900	1,204	56	145	103	437	33.3	16.8	81.7	N
3	10,800	908	35	59	10	99	ND	ND	ND [‡]	N
4	5,400	1,310	231	299	10	179	56.0	56.0	99.6	N
5	13,000	751	70	130	12	8	90.0	49.0	68.0	N
6	5,400	751	42	152	31	46	ND	ND	ND	N
7	6,300	1,250	241	176	107	76	ND	ND	ND	N
8	9,200	1,250	118	184	73	140	ND	ND	ND	N
9	7,800	1,250	214	290	486	168	52.6	14.4	59.0	N
10	11,000	ND	ND	ND	ND	ND	ND	ND	ND	ND
11	10,200	1,430	162	261	12	206	ND	ND	ND	ND
12	6,900	1,560	126	370	24	62	90.0	49.0	33.0	N
13	5,000	908	118	226	10	58	85.9	27.2	145.0	ND
14	17,100	1,310	285	96	26	16	116.0	105.0	133.0	ND
15	9,600	804	86	151	15	8	99.1	25.1	34.8	ND
16	7,100	901	161	226	51	114	ND	ND	ND	ND
17	5,800	936	90	120	13	12	ND	ND	ND	ND

All patients showed normal findings in the morphologic examination of peripheral blood

*CMI: Cell mediated immunity assessed by the skin test for delayed type hypersensitivity, [†]N: Normal, [‡]ND: Not determined

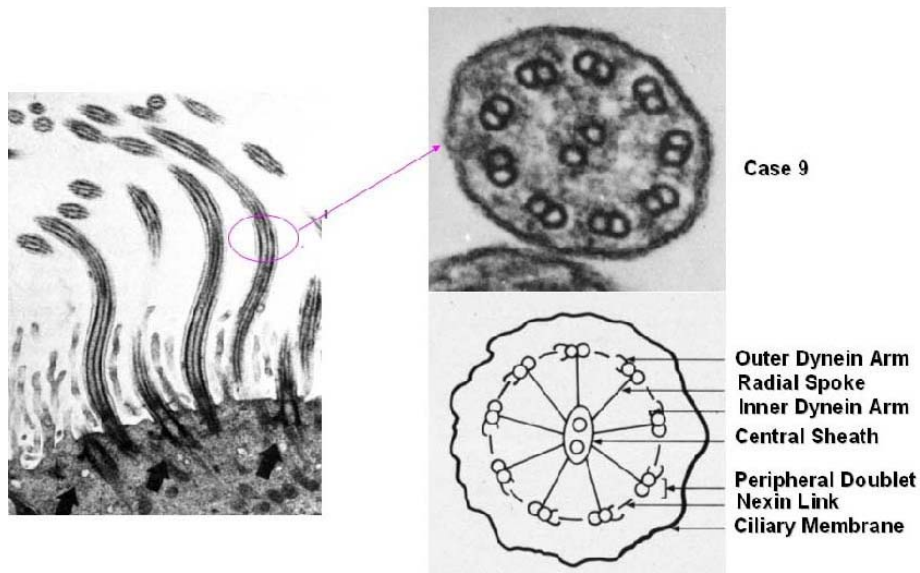


Fig. 1. Transmission electron micrograph of cross-sectioned nasal cilia showed normal in case 9.

대상 환아에서 면역 결핍 질환 가능성을 배제하기 위하여 혈청 면역글로불린 검사와 보체 검사를 시행한 결과 이상 소견은 없었으며, 결핵 피부 반응 검사로 시행한 세포 매개성 면역 검사도 대상 환아 모두에서 정상 소견을 보여 반복 지속성의 호흡기 질환의 원인 중 하나인 면역 결핍 질환의 가능성을 배제할 수 있었다(Table 4).

2. 비강 내 섬모 미세구조

대상 환아 17례에서 비강 내 점막 생검을 시행한 후 전자현미경 소견 관찰로 섬모 구조를 확인하였고 이 중 4례(24%)에서 섬모의 미세구조 이상이 발견되었다. 섬모 미세구조의 이상은 inner dynein arm defect(Fig. 2), microtubular transposition(Fig. 3), singlet(Fig. 4), supernumerous tubules(Fig. 5)이 각각 1례씩이었다(Table 5).

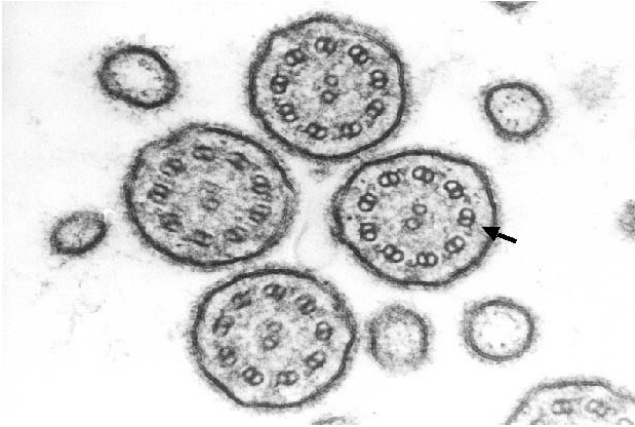


Fig. 2. Transmission electron micrograph of cross-sectioned nasal cilia showing absence of inner dynein arms in case 8.

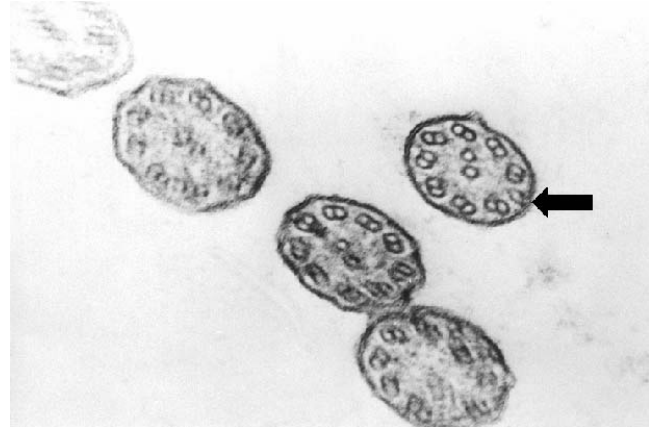

Fig. 4. Transmission electron micrograph of cross-sectioned nasal cilia showing one missing peripheral microtubule in case 1.

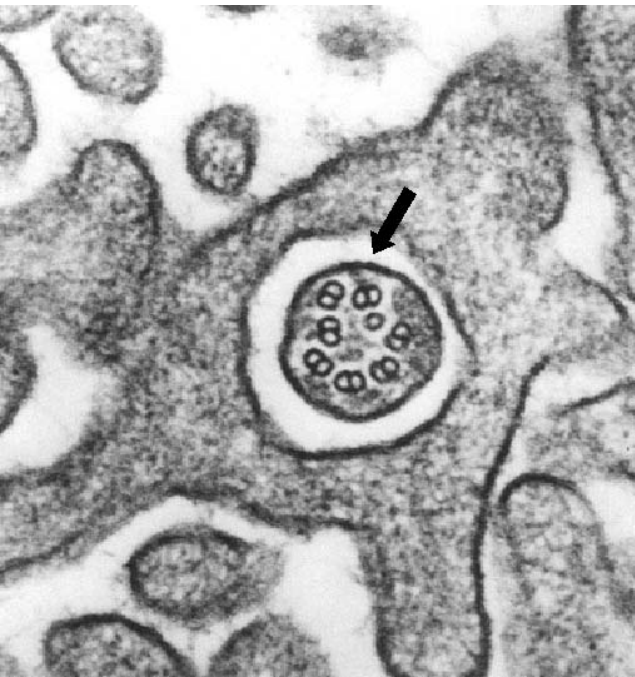


Fig. 3. Transmission electron micrograph of cross-sectioned nasal cilia showing microtubular transposition in case 5.

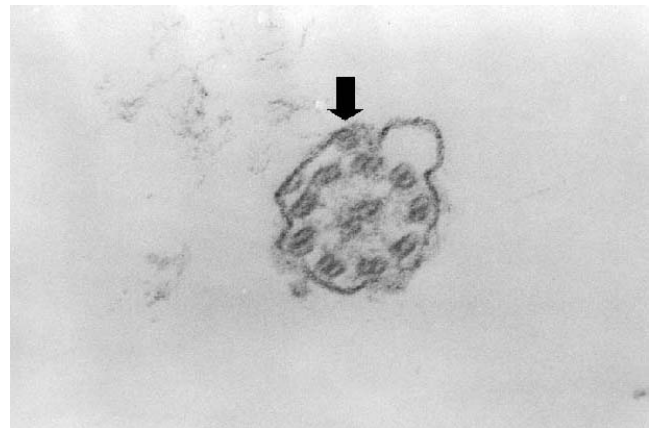


Fig. 5. Transmission electron micrograph of cross-sectioned nasal cilia showing additional peripheral doublet in case 3.

고찰

기도의 주요 방어 기전으로는 점막 섬모의 활동(mucociliary activity), 기침, 폐포의 청소 효과(alveolar clearance) 등이 있으며¹²⁾ 이 중 점막 섬모의 활동은 기도 섬모와 점액의 잘 조정되고 통합된 기능에 의존하며, 이 중 하나에 이상이 생겨도 방어 기전에 장애가 생겨서 만성 기도 질환까지 발생할 수 있다. 이렇게 점액의 생산과 구성에 이상이 생기는 경우는 흔히 일어나는데 비하여, 기도 섬모의 이상 특히 선천성 섬모 기능 장애

는 상염색체 열성 유전으로 16,000명당 1명 발생하는 흔하지 않은 질환이다.

기도 섬모의 이상에 대한 역사적 고찰을 보면, 1930년대에 Kartagener¹³⁾가 부비동염, 기관지확장증, 심장 역위, 남성 불임 증의 환자 4명을 기술하여 Kartagener 증후군이라고 명명하였으나 그 원인은 확실히 밝혀내지 못하였다. 1970년대 중반에 이러한 환자들의 정자와 기관지 섬모의 전자현미경적 미세구조 이상을 발견하여 이로 인한 섬모 운동 장애가 이 환자들의 증상을 일으키는 원인이라는 사실을 밝혀내었다³⁾. 기도섬모이상은 선천적인 것으로만 간주하였으나 최근 후천적인 경우를 발견할 수 있었다. 후천적 원인에 의한 섬모 미세구조 이상은 장기 추적 관찰에서 대부분 임상 증상의 호전과 함께 기도 섬모가 가역적으로 원상태로 회복되는 소견을 보였다^{14, 15)}.

정상 섬모는 axoneme(core)으로 세포막에 의해 둘러싸인 형태를 가지는데, 미세구조를 살펴보면 중심부에 2개의 중심세관이 있고 주위에 말초세관 이중체 9쌍이 원형을 그리며 둘러싸고 있

Table 5. Ultrastructural Studies of Nasal Mucosa Biopsies in 17 Children with Recurrent Respiratory Tract Infection

Case No.	Electron microscopy findings
1	Singlet(Fig. 4)
2	Normal
3	Supernumerous microtubule(Fig. 5)
4	Normal
5	Microtubular transposition(Fig. 3)
6	Normal
7	Normal
8	Inner dynein arm defect(Fig. 2)
9	Normal(Fig. 1)
10	Normal
11	Normal
12	Normal
13	Normal
14	Normal
15	Normal
16	Normal
17	Normal

다(Fig. 1). 중심세관은 중심초로 둘러싸여 있으며 중심초와 이중체 사이는 radial spoke로, 각각의 이중체 사이는 nexin link로 서로 연결되어 있다^{2, 16)}. 각각의 이중체는 A세관과 B세관으로 세분되며 B세관이 A세관에 비해 크기가 크며 바깥쪽으로 위치하고 A세관에는 inner dynein arm과 outer dynein arm이 있다¹⁷⁾. 1977년 Fawcett 등¹⁸⁾은 A세관의 dynein arm에서 ATP를 분해하여 생긴 에너지로 인접한 이중체 세관에 sliding을 일으켜 섬모의 운동이 일어난다고 보고하였다. 선천적인 섬모 구조의 이상은 4가지로 I형 dynein arm defect, II형 radial spoke defect, III형 microtubular transposition, IV형은 정상구조이나 기능적 이상을 보이는데 I형은 세분되어 Ia는 outer arm defect, Ib는 inner arm defect, Ic는 complete both arm defect, Id는 partial both arm defect로 분류된다¹⁹⁻²³⁾. 후천적인 섬모 구조의 이상은 compound cilia, axonemal disorganization, tubule의 수적 이상 등이 있다^{3, 16, 23, 24)}. 이처럼 전자현미경 소견을 통한 구조적 이상을 관찰함으로써 선천적 또는 후천적 섬모 구조 이상의 감별을 통한 환자의 질환 상태 파악과 향후 섬모 구조의 가역적 변화 가능성을 가능케 함으로써 효과적인 치료 방법 결정에 도움을 받을 수 있다²³⁾.

비운동성 섬모 증후군의 임상양상은 섬모가 있는 부위와 관련되어 있다. 섬모와 점액섬모 청소능(mucociliary clearance)의 기능에 이상이 생기는 경우 부비강 기관지 감염(sinobronchial infection)이 반복적으로 발생하여 호흡기 증상이 나타나게 된다. 즉, 초기 신생아기에는 기침, 재발성 무기폐, 폐렴 등의 소견이 보이며 치료하기 어렵고 호흡부전으로 진행된다. 또한 만성 부비동염, 중이염과 동반된 지속적인 점액 농성의 비루도 이 증후군의 특징적인 소견이다^{25, 26)}.

선천성 섬모 기능 장애 환자의 약 50%에서 우심증이 있다고

하였는데³⁾, 본 증례 들에서는 발견되지 않았다. 대상 환자 중 15례(88%)에서 부비동 방사선 검사상 부비동 점막의 비후 소견을 보였다. 하부 기도의 점액섬모의 기능 장애로 인한 임상양상으로는 만성 기관지염, 재발성 폐렴, 무기폐 등이 있으며 지속적인 기도 벽의 자극으로 비교적 어린 연령에 기관지확장증이 생긴다. 폐 기능은 질병 초기에는 정상일 수 있으나 점차 폐쇄성 폐기능 장애를 나타내게 되며, 이들 대부분은 흡입성 기관지확장장애에 잘 반응하지 않지만 일부에서는 호전을 가져오기도 한다. 동맥혈 가스검사는 대개 광범위한 폐 손상이 일어난 후에야 비정상적으로 되고, 경한 저산소증이 초기에 나타나며 과탄산혈증은 질병이 진행된 후기에 나타난다. 폐기능 검사상 폐쇄성 호흡기 질환에서 보이는 것과 비슷하게 폐활량의 감소를 보인다. 곤봉지는 나이 든 환자에서 보일 수 있으나 낭성섬유증에 비해 심하지 않다¹⁶⁾.

비운동성 섬모 증후군 진단에는 임상 증상과 진찰 소견이 가장 중요하다. 본 증례들과 같이 재발하거나 만성인 기침, 부비동염, 폐렴과 무기폐 등은 초기에 나타나는 임상소견에 해당한다. 만일 비운동성 섬모 증후군이 의심되면 전자현미경으로 형태 이상을 직접 확인하고 추가하여 섬모 운동시험이 필요한 경우가 있다. 전자현미경 검사를 위한 검체는 기관지 생검을 통해 기도 섬모세포를 얻는 것이 가장 좋으나, 비강 점막 생검도 기관지 점막 섬모의 상태를 잘 반영할 수 있다^{6, 27)}. 또한 이러한 비강 점막 생검 방법은 간단한 조작만으로도 검사가 가능하고 재검사도 용이한 장점이 있어 덜 침습적인 방법으로 효과적인 정보를 얻을 수 있다고 판단된다. 협조가 안될 정도로 어린 아이들에서는 어렵지만 saccharin test 등을 이용한 점막 섬모 전송 속도 시험을 실시하기도 한다. 왜냐 하면, 섬모 기능 장애를 일으킬 수 있는 낭성섬유증이나 면역 결핍증과 폐 흡인 등도 염두에 두어야 하기 때문이다. 진단은 비강 내 점막, 기관지 점막, 정자 조직에서 현미경으로 섬모의 미세구조 이상을 증명하는 것이 가장 확실한 방법이다²⁵⁾. 가족력, 병력, 흉부 및 부비강 방사선 검사, 기관지 조영술 등으로 진단에 도움을 받을 수 있으며, 위상차 현미경을 이용한 섬모운동검사나 동위원소를 이용한 폐청정률 검사 등이 시행될 수 있다¹⁹⁾. 각각의 환자에 대한 검사는 첫째, 낭성 섬유증이나 면역 결핍 등과 감별진단을 해야 하며²⁸⁾ 둘째, 섬모의 구조와 기능을 검사하고, 마지막으로 섬모의 운동 기능 이상으로 나타날 수 있는 각 기관의 손상 여부를 파악하여야 한다.

전자현미경 검사는 이 질환의 연구에 중요하나 inner dynein arm은 매우 모호한 구조를 갖고 있어 횡단면에서 완전히 보이지 않는 문제가 있었다. 그러나 Mizuhira 등²⁹⁾에 의한 탄닌산 고정액에 의한 고정하는 방법은 모든 dynein arm들 검사를 가능하게 하였다. 가장 흔한 기도섬모이상은 선천성으로 dynein arm의 손상이며, 그 외 radial spokes가 없거나, 말초 tubule의 전위(translocation)가 있거나 섬모 이형성증(ciliary dysplasia) 등이다. 본 연구에서의 증례 5(microtubular transposition)와 증례 8(inner arm defect)은 유의한 가족력은 없지만 여기에 해

당되는 것으로 의심된다.

선천적 기도섬모 이상이 있는 환아들은 대개 출생 초기부터 증상이 나타나는 반면, 후천적 이상인 환아들은 더 나이가 든 후에 나타난다. 특히, 바이러스 감염이나 염증과 같은 여러 가지 원인에 의해 일어나는 후천적 기도섬모 이상은 복합섬모(compound cilia), supernumerous microtubules, tubules의 결손과 같은 초 미세구조 변화 등과 이에 따른 slow beat frequency와 비정상적인 점막섬모 청소기능을 나타내게 된다. 본 연구에서의 증례 3(singlet)과 증례 4(supernumerous microtubule)가 여기에 해당되는 것으로 보이며, 다행히 많은 후천적 섬모기능 이상 환아들이 후에 재검사를 할 때 호전되는 경향을 보인다.

비운동성 섬모 증후군 치료의 초점은 점막 섬모 전송을 향상시키는 것이지만, 근본적인 치료법은 아직 없다. 일단 감염성 기도질환이 생기면 흉벽 두들김과 체액성 배액 등 흉부 물리요법을 적극적으로 시도하면서 흡입성 베타 항진제를 사용하고 필요에 따라 항생제 투여가 섬모 운동 장애와 관련된 증세의 주된 치료법이다³⁰⁾. 왜냐하면, 대부분 환자들은 *Haemophilus influenzae* B, *Streptococcus pneumoniae*, *Staphylococcus aureus*와 같은 흔한 병원균에 의해 재발성 상, 하기도 감염을 동반하기 때문이다. 특히 중등도 이상의 기관지확장증에서는 장기적으로 항생제를 번갈아 가며 사용하는 것이 임상증세를 감소시키는데 도움이 될 수 있다. 또한, 만성적인 귀의 병변이 흔하고, 부비동염에 대한 검사와 치료를 고려하여야 한다. 비운동성 섬모 증후군 환아는 매우 중증인 폐렴을 앓을 가능성이 있으므로 모든 기본 예방접종을 받고 매년 인플루엔자 백신도 접종하여야 하고, 변형균이나 폐렴구균 백신이 각각 도움이 될 수도 있다.

비운동성 섬모 증후군에서의 전자현미경을 통한 비강 섬모 구조의 이상 확인은 간단한 조작만으로도 검사가 가능하고 재검사가 용이해 구조적 이상을 확인함으로써 선천적, 후천적 원인의 간접적 감별 및 이를 통한 환아의 질환 상태의 원인적 설명과 치료 방법 결정, 향후 치료 결과의 추적 관찰에 매우 유용할 것으로 생각된다.

요 약

목적 : 호흡기계 섬모 이상은 점막 섬모의 청소 기능에 장애를 초래하므로 반복적 혹은 지속적인 호흡기 계통의 질환 즉, 부비동염, 기관지염, 기관지확장증, 비염 또는 중이염 등을 동반한다. 이 질환은 주로 선천적으로 발생하지만, 드물게는 후천성 혹은 일과성으로 발생되기도 한다. 본 연구에서는 자주 재발하거나 지속되는 호흡기 질환의 증상을 가진 환아들을 대상으로 호흡기계 섬모 이상이 선행하는지를 알아보고자 하였다.

방법 : 2000년 8월부터 2003년 7월까지 한양대학교병원 소아과에 입원하였거나 외래에 내원한 3개월 이상 지속되는 만성 또는 재발하는 호흡기 질환 환아들 중 17례에서 비강 내 점막 조직생검을 시행한 후 전자현미경을 이용하여 섬모의 상태를 검사

하였다.

결과 : 대상 환아 중 남아가 7례였고 여아가 10례였으며, 연령분포는 2세에서 10세 사이였다. 대상 환아 17례 중 만성 부비동염이 12례, 만성 기침이 9례, 잦은 상기도 감염이 9례에서 관찰되었으며 그 다음으로는 재발성 중이염(7례), 재발성 폐렴(4례), 기관지 천식(4례) 순으로 관찰되었다. 조직검사를 시행한 17례 중 4례가 병적인 소견을 나타냈는데 1례에서는 inner dynein arm 결손이 있었고 1례는 microtubular transposition, 1례는 supernumerous tubules, 1례는 singlet을 가지고 있었다.

결론 : 자주 재발하거나 지속되는 호흡기 질환의 증상을 가진 환아에서 면역 결핍증 등이 배제된 경우 기도 섬모의 상태를 반영하는 것으로 사료되는 비강 내 점막 생검 실시를 통한 섬모의 미세구조 이상을 확인함으로써 선천적 또는 후천적 원인의 감별 및 효과적인 치료 방법을 결정하는데 도움이 될 것으로 사료된다.

References

- Rossmann CM, Newhouse MT. Primary ciliary dyskinesia: evaluation and management. *Pediatr Pulmonol* 1988;5:36-50.
- Cox DW, Talamo RC. Genetic aspects of pediatric lung disease. *Pediatr Clin North Am* 1979;26:476-80.
- Afzelius BA. A human syndrome caused by immotile cilia. *Science* 1976;193:317-9.
- Rossmann CM, Forrest JB, Newhouse MT: Motile cilia in "immotile cilia" syndrome. *Lancet* 1980;1:1360.
- Rossmann CM, Forrest JB, Lee RM, Newhouse MT. The dyskinetic cilia syndrome. Ciliary motility in the immotile cilia syndrome. *Chest* 1980;78:580-2.
- Verra F, Fleury-Feith J, Boucherat M, Pinchon MC, Bignon J, Escudier E. Do nasal ciliary changes reflect bronchial changes? An ultrastructural study. *Am Rev Respir Dis* 1993;147:908-13.
- Sun YH, Lee MH, Koh YY, Chi JG. Clinical presentation of immotile cilia syndrome. *J Korean Pediatr Soc* 1997; 40:69-79.
- Kang SK, Choi H, Kim DH, Lim DH, Kim JH, Son BK, et al. A case of immotile cilia syndrome diagnosed by lack of dynein inner arms on electron microscopy. *Pediatr Allergy Respir Dis(Korea)* 2002;12:60-4.
- Lee CH, Kim JH, Hwang EG. Immotile cilia syndrome. *Korean J Otolaryngol* 1989;32:717-22.
- Park JE, Chang YW, Lim SH, Lee JI, Kang HM, Choi YK, et al. The immotile cilia syndrome. *Korean J Med* 1984; 27:1508-12.
- Lee SY, Lee MI, Ahn DH, Sohn KC, Ji JG. Seven cases of immotile cilia syndrome. *J Korean Pediatr Soc* 1992;35: 1127-34.
- Cowan MJ, Gladwin MT, Shelhamer JH. Disorders of ciliary motility. *Am J Med Sci* 2001;321:3-10.
- Kartagener M. Zur pathogenese der bronkiektasien: bronkiektasien bei situs viscerum inversus. *Beitr Klin Tuberk* 1993;82:489-92.
- Ballenger JJ. Acquired ultrastructural alterations of respi-

- ratory cilia and clinical disease. A review. *Ann Otol Rhinol Laryngol* 1988;97:253-8.
- 15) Torkkeli T, Rautiainen M, Nuutinen J. Long-term follow-up of the clinical relevance of short outer dynein arms in human nasal cilia. *Eur Arch Otorhinolaryngol* 1998;255:495-8.
 - 16) Schidlow DV. Primary ciliary dyskinesia(the immotile cilia syndrome). *Ann Allergy* 1994;73:457-69.
 - 17) Nastasi KJ, Blaiss MS. A seven-year-old boy with sinusitis, otitis media, and asthma. *Ann Allergy* 1994;73:15-20.
 - 18) Fawcett DW. What makes cilia and sperm tails beat? *N Engl J Med* 1997;297:46.
 - 19) Kendig EL, Chernick V. Disorders of the respiratory tract in children. 4th ed. Philadelphia:WB Saunders Co, 1983:623-30.
 - 20) Herzon FS, Murphy S. Normal ciliary ultrastructure in children with Kartagener's syndrome. *Ann Otol Rhinol Laryngol* 1980;89:81-3.
 - 21) Rubin BK. Immotile cilia syndrome(primary ciliary dyskinesia) and inflammatory lung disease. *Clin Chest Med* 1988;9:657-66.
 - 22) Greenstone M, Rutman A, Dewar A. Primary ciliary dyskinesia: cytological and clinical features. *Q J Med* 1988;253:405-30.
 - 23) Pizzi S, Cazzato S, Bernardi F, Mantovani W, Cenacchi G. Clinico-pathological evaluation of ciliary dyskinesia: diagnostic role of electron microscopy. *Ultrastruct Pathol* 2003;27:243-52.
 - 24) Boat TF, Carson JL. Ciliary dysmorphology and dysfunction-primary or acquired? *N Engl J Med* 1990;323:1700-2.
 - 25) Turner JA, Corkey CW, Lee JY. Clinical expressions of immotile cilia syndrome. *Pediatrics* 1981;67:805-10.
 - 26) Reyes-de-la-Rocha S, Pysker TJ, Leonard JC. Dyskinetic cilia syndrome: clinical radiographic and scintigraphic findings. *Pediatr Radiol* 1987;17:97-103.
 - 27) Escudier E, Roger G, Coste A. Nasal ciliary investigations for the diagnosis of primary ciliary dyskinesia in children. *Arch Pediatr* 2004;11:390-3.
 - 28) Holzmann D, Ott PM, Felix H. Diagnostic approach to primary ciliary dyskinesia: a review. *Eur J Pediatr* 2000;159:95-8.
 - 29) Mizuhira V, Futaesaki Y. New fixation for biological membranes using tannic acid. *Acta Histochem Cytochem* 1972;5:233-6.
 - 30) Stillwell PC. Ciliary dyskinesia syndromes. In: Loughlin GM, Eigen H, editors. *Respiratory disease in children - diagnosis and management*. William & Wilkins, 1994:411-5.