

## 남성불임 - Male Infertility -

성균관대학교 의과대학 비뇨기과학교실

### 서 주 태

### 서 론

1979년 첫 시험관아기 (test tube baby)가 태어난 이후, 1990년대 들어서 보조생식술 (Assisted Reproductive Techniques, ART)과 배아복제 등 생식의학 분야에 많은 변화와 발전이 있었다. 특히 보조생식술 중에서, 1992년에 소개된 난자세포질내 정자주입법 (Intracytoplasmic Sperm Injection, ICSI)의 등장은<sup>1</sup> 남성불임의 진단과 치료에 많은 변화를 가져왔고 과거에는 치료가 어려웠던 많은 남성불임 환자들의 치료에 변화를 가져왔다. 그러나 특별한 기술과 많은 비용을 요구하는 보조생식술의 무분별한 확산은 불임남성의 진단과 치료를 원천적으로 간파하는 문제점을 발생시키고 있다. 즉 정계정맥류, 정로폐색과 같이 수술적 치료가 필요하거나, 감염이나 비뇨생식기 장애와 기형 및 고환암이나 뇌하수체 종양 등 남성생식과 관련이 있는 의미 있는 질병에 대한 충분한 평가와 치료가 선행되지 못하고 보조생식술이 먼저 시행되는 경우, 많은 손실이 있음은 주지의 사실이다.

정상 부부에서 임신 가능성은 정상적인 성생활 후 첫 달에 20~25%, 6개월에 75%, 1년에 85~90%에 이르게 된다.<sup>2</sup> 그러나 1년간 피임 없이 정상적인 부부생활과 성관계를 하여도 임신이 안 되는 약 15%의 부부는 불임으로 간주되어 이에 대한 검사를 하게 된다. 이 중 3분의 1은 남성의 문제로, 그리고 20%는 남성, 여성 둘 다 문제가 있는 경우로 불임의 약 50%가 남성적 요인에 기인한다.<sup>3</sup> 이러한 불임남성들은 자세한 병력청취와 신체검사 후, 2~3회

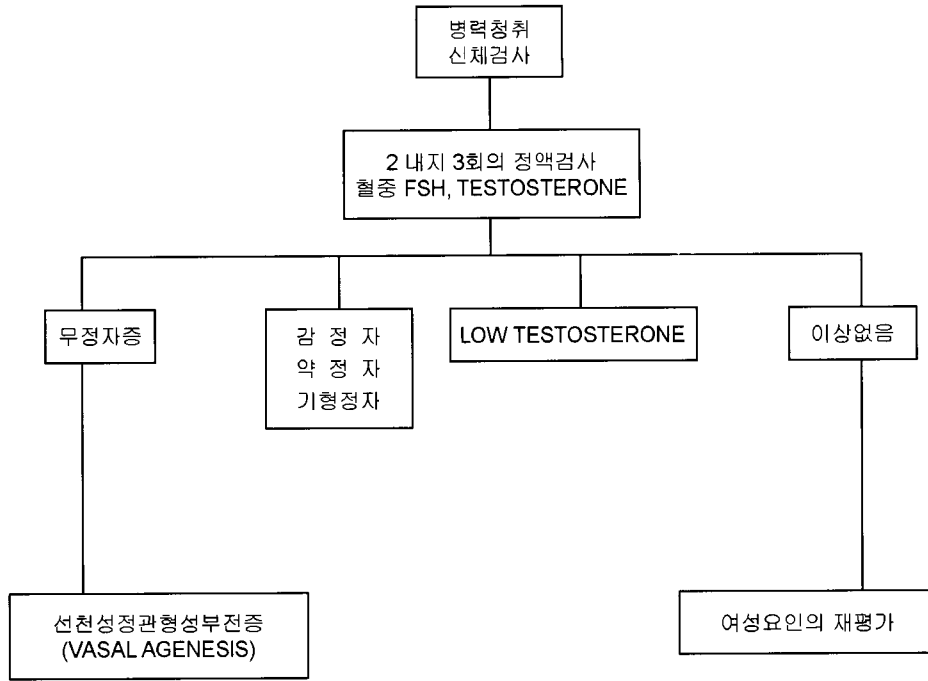
의 정액검사 및 호르몬 검사를 시행 받게 되는데 비록 불임 환자의 모든 검사과정을 정리할 수는 없어도 다음과 같은 흐름도 (algorithm)가 그 기본이 될 수 있다 (Figure 1).

불임남성을 평가하는 목적은 첫째, 불임 원인이 근본적인 해결이 가능한 것인지, 둘째, 근본적인 해결은 불가능하지만 본인의 정자를 이용한 보조생식술이 가능한 상태인지, 셋째, 보조생식술로도 해결이 불가능하여 비배우자 공여정자를 이용하거나 양자 입양을 고려해야 할 상태인지, 넷째로는 기존에 불임에 영향을 미칠 만한 의미 있는 질병이 있는지, 마지막으로 불임 환자와 다음 세대에 영향을 미치는 유전자와 염색체 이상이 동반되어 있는지를 알아보는 것이다.<sup>4</sup>

불임부부에 대한 초기 검사는 반드시 빠르고 비침습적이고 간단하면서도 경제적이어야 한다. 또한 임신이란 남녀 각각의 생식능력이 상호 관련이 있는 결과이므로, 한쪽이 생식능력이 저하되어 있더라도 다른 한편이 우수한 생식능력을 갖고 있으면 임신은 유발될 수 있다는 점도 염두에 두고 진단과정에 임하여야 한다. 따라서 불임부부의 진단과 치료는 비뇨기과와 산부인과의 상호 협진하에 시행하는 것이 보다 효과적이다.

### 병력청취

불임부부의 남자배우자 검사는 임신과 관련된 내과 및 생식계 병력의 정확한 청취가 필요하다. 불임 기간, 이전의 임신기록을 시작으로 과거 피임방법, 성관계 회수 및 시간 등을 알아야 한다. 정자는 자



**Figure 1.** 불임남성의 평가 흐름도 (Algorithm for evaluation of the infertile male) FSH: follicle-stimulating hormone (From 서주태. 불임남성의 평가를 위한 흐름도 In: 박광성, 문두건, 서주태 등, editors. 남성과학. 제1판, 서울: 군자출판사, 2003: 92).

궁점막에서 48시간 이상 생존할 수 있고, 일반적으로 여성에서 임신은 배란 5일전부터 배란 전까지의 성관계에서 가능하지만 배란 이후의 성관계에서는 난모세포의 짧은 수명으로 인해 불가능한 것으로 알려져 있다.<sup>5</sup> 따라서 어느 정도 논란은 있지만 난모세포가 자궁 판에 머무는 12~24시간 동안에 정자가 생존하여 수정이 가능토록 하기 위해서 배란기 때 2일 간격의 성관계를 갖도록 권유하고 있다.<sup>6</sup>

### 1. 소아기 병력

불임남성의 평가에 있어 소아기 병력은 아주 중요한 요소이다. 단측 정류고환의 30%, 양측 정류고환의 50%는 정자수가 ml당 1200백만~2000만 마리 이하이나, 이러한 질적 문제에도 불구하고 대부분의 정류고환의 병력이 있는 사람들은 별 다른 어려움이 없이 임신에 성공하나,<sup>7</sup> 양측성 정류고환의 경우 심각한 수정능력감소를 유발한다.<sup>8</sup> 그러나 사춘기 전에만 고환고정술이 시행되면 고환고정술의 시행시기는 고환의 정자형성이상에 영향을 주지 않는다.<sup>9</sup> 사춘기 이전의 바이러스성 이하선염 (mumps)

은 고환염을 유발하지 않기 때문에 사춘기 이후의 바이러스성 이하선염에 의한 고환염의 과거력은 매우 중요하다. 11~12세 이후 이하선염에 걸린 소아의 10~30%에서 이하선염성 고환염이 생기며<sup>10</sup> 주로 양측보다는 일측성으로 많이 생긴다.<sup>11</sup> 이 중 약 36%에서 고환의 위축을 유발되며, 13%에서 불임이 초래된다. 환자가 소아기 시절 방광경부 성형술 (Y-V plasty)을 시행 받은 과거력이 있는 경우 내요도괄약근의 절제에 의해 역행성 사정이 생길 수 있다. 방광외변증 혹은 요도상열과 같은 남성생식기관의 선천성 기형이 동반된 소아에서는 정액이 밖으로 흐르거나 사정장애가 나타날 수 있으며 또한 정자 생성능력은 정상이지만, 사정관의 폐쇄나 역행성 사정이 나타날 수 있다 (Table 1).

### 2. 정자생성을 방해하는 외인성 물질

정자생성을 방해하거나 내분비계에 직접 혹은 간접적으로 영향을 끼치는 환경적 독성 물질과 약물에 대한 노출여부 과거력 또한 자세히 조사해야 한다. 대표적으로 Sulfasalazine, Cimetidine과 같은 약

**Table 1.** Infertility history

<b>History of Infertility</b>	<b>Medical History</b>	<b>Gonadotoxins</b>
Duration	Systemic illness (i.e., diabetes mellitus, multiple sclerosis) Previous/current therapy	Chemicals (pesticides) Drugs (chemotherapeutic, cimetidine, sulfasalazine, nitrofurantoin, alcohol, marijuana, androgenic steroids) Thermal exposure Radiation Smoking
Prior pregnancies Present partner Another partner		
Previous treatments Evaluation and treatment of wife	<b>Surgical History</b>	<b>Family History</b> Cystic fibrosis Androgen receptor deficiency Infertile first-degree relatives
<b>Sexual History</b> Potency Lubricants Timing of intercourse Frequency of intercourse Frequency of masturbation	Orchiectomy (testis cancer, torsion)	
	Retroperitoneal injury	
	Pelvic injury	
	Pelvic, inguinal, or scrotal surgery	
	Herniorrhaphy	
<b>Childhood &amp; Development</b> GU congenital anomalies Undescended testes, orchiopexy Herniorrhaphy Y-V plasty of bladder Testicular torsion Testicular trauma Onset of puberty	Y-V plasty, transurethral resection of the prostate	<b>Review of Systems</b> Respiratory infections Anosmia Galactorrhea Impaired visual fields
	<b>Infections</b>	
	Viral, febrile	
	Mumps orchitis	
	Venereal	
	Tuberculosis, smallpox (rare)	

물과 카페인, 니코틴, 알코올, 마리하나와 같은 물질들은 성선호르몬 분비에 독성 물질로 작용할 수 있다. 그 외 nitrofurantoin, 코케인, 칼슘통로차단제 등도 정자형성손상을 유발한다. 하지만 이러한 독성 물질의 복용을 억제함으로써 정자생성능력은 회복될 수 있다.<sup>12</sup> 단백동화스테로이드 (anabolic steroid) 남용은 저성선자극호르몬성 성선부전증 (hypogonadotropic hypogonadism)을 유발할 수 있고 대개 복용 중단 시 호르몬기능은 정상화 될 수 있다.<sup>13</sup> 살충제 같은 환경적 독성 물질은 생식세포 독소로 작용할 수 있다.

### 3. 수술 병력

골반 혹은 후복막 수술은 발기와 사정능력에 영향

을 준다. 방광경부 수술은 역행성 사정을 초래할 수 있으며, 후복막 림프절 절제술은 교감신경에 손상을 주어 사정장애나 역행성 사정을 유발할 수 있다. 헤르니아봉합술 또는 음낭 수술 등의 병력은 의인성 정관 혹은 부고환 손상 가능성을 의심할 수 있다. 전체 고환암 환자의 치료 만료 후 약 30%에서 가임능력을 유지할 수 있다. 이러한 가임능력의 감소는 반대측 고환의 정자생성능력 저하나 후복막 림프절 절제술에 의한 이차적인 결과라 할 수 있다. 후복막 림프절 절제술시 사정에 관여하는 교감신경절을 포함하기 때문에 사정장애, 누정장애 등을 초래할 수 있다.

4. 성교 습관

보통 직면하는 가장 큰 문제점 중에 하나는 임신을 위해서 어느 정도의 빈도로 성교를 할 것인가이다. 가장 적절한 시간 간격은 48시간 이다. 또한 중요한 사항은 배우자와 성교테크닉에 대한 대화를 갖는 것이다. 예로 윤활제 사용여부, 정자 축적을 저해하는 자위행위 등이다. 일반적으로 문제가 되는 윤활제로는 K-Y Jelly (Johnson & Johnson, Arlington, TX), Lubifax (E. Fougera & Company, Melville, NJ), Surgilube (E. Fougera & Company, Melville, NJ), Keri Lotion (Bristol-Myers Squibb, New York, NJ), petroleum jelly 등이다. 타액의 경우 정자 운동성의 저하를 초래한다. 하지만 날것의 계란 흰자나 식물성 오일의 경우 체외 정자 운동성에는 전혀 영향이 없는 것으로 보고하고 있다.<sup>12</sup>

5. 기 타

정액량이 소량이거나 없는 경우는 역행성 사정, 성선기능저하증, 사정관폐쇄, 정관과 정낭의 선천성 무형성 또는 형성저하증을 의심할 수 있다.<sup>14</sup> 당노나 다발성경화증은 사정장애나 발기부전을 유발할 수 있으며 신부전증도 불임을 유발한다. 고환암과 림프종 환자의 60%에서 감정자증이 유발된다.<sup>15</sup> 항암치료나 방사성치료를 받은 환자는 치료 후 4~5년이 지나야 정자형성회복이 가능하여 항암치료요법의 내용, 용량, 치료기간에 따라 예후가 달라질 수 있다.

열성질환을 앓은 후에는 1~3개월 정도 정자형성 기능에 손상이 온다. 따라서 검사 3개월 이내 전신 질환 이환병력이 있으면서 비정상적인 정액소견을 보이는 환자는 3~6개월 정도 지난 후 추가정액검사를 시행하는 것이 좋다.

만성상기도감염과 관련된 남성불임은 세가지 경우가 있다. 정자 운동성이 없고 잦은 호흡기감염, 역위증 (situs inversus)이 있는 환자에서는 부동성섬모증후군 (immotile cilia syndrome) 혹은 카르타제너 증후군 (Kartagener's syndrome)을 의심해야 한다. 낭성섬유증 (cystic fibrosis) 환자 대부분은 선천성 정관형성 부전증 (congenital bilateral absence of vas deferens, CBAVD)이 동반되며 역으로 이런 부전증

Table 2. Physical examination

Body Habitus	Decreased body hair Gynecomastia Eunuchoid proportions
Phallus	Peyronie's disease Congenital curvature Hypospadias
Scrotum	Testicular volume Epididymal induration Presence/absence of vas deferens Varicocele
Digital	Prostatic size
Rectal	Prostatic/seminal vesicular
Examination	mass/induration/cysts

환자 대부분이 낭성섬유증 막전도 조절 유전자 (CFTR)의 돌연변이가 관찰되고 있다. 또한 잦은 호흡기감염병력이 있는 무정자증 환자에서는 영 증후군 (Young's syndrome)을 의심해봐야 한다.<sup>4</sup>

신체검사

남성의 생식력 검사를 위한 신체검사는 다른 질환에서처럼 전신을 대상을 시행되어야 하지만, 남성생식기에 대하여 좀 더 주의를 가져야 한다.

체모의 감소, 여성형 유방, eunuchoid proportion 등의 충분치 않은 남성화 (안드로겐 결핍)를 나타내는 환자에서는 내분비적 이상에 의한 성숙지연을 고려해야 하며 이에 대한 검사를 시행해야 한다. 또한 음경의 굴곡 혹은 각형성 (angulation) 여부, 요도하열과 같은 요도구의 이상 여부를 면밀히 관찰하여야 하며 이러한 기형은 질경내 부적절한 사정을 유발하게 된다 (Table 2).

정확한 음낭검사를 위하여 따뜻한 방안에서 음낭거근을 이완시키고 기립상태에서 종양의 촉지여부와 고환의 경도를 검사하고 orchidometer나 길이와 넓이를 이용한 고환의 용적을 측정한다. 고환용적의 80% 이상은 정세관과 정자세포로 구성되어 있기 때문에, 양측 고환의 크기는 정자형성여부에 중대한

**Table 3.** Semen analysis: Minimal standards of adequacy

On at least two occasions:	
Ejaculate volume:	1.5~5.0 mL
Sperm density:	>20 million/mL
Motility:	>50%
Forward progression:	>2 (scale 0~4)
Morphology:	>15% by strict criteria

And:

No significant sperm agglutination

No significant pyospermia

No hyperviscosity

(from World Health Organization (WHO). WHO Laboratory manual for the examination of human semen and semen-cervical interaction. 4th ed. Cambridge, England, Cambridge University Press. 1999)

의미를 지닌다. 따라서 고환용적이 적다는 것은 정자형성과정에 문제가 있다는 것을 의미하며, 고환용적이 정상임에도 불구하고 무정자증으로 나타난다면 이는 대개는 어떠한 원인인든 간에 폐쇄성 무정자증일 가능성이 대단히 높다.<sup>16</sup> 그 외 고환 주위 조직인 부고환의 경화 (induration), 불규칙성, 낭성 (cystic) 변화여부를 관찰해야 하며, 정관의 유무를 확인해야 한다.

정계정맥류는 생식기 기능 저하에 원인으로 작용하며 남성불임 환자에서 가장 흔한 해부학적 이상 소견이기 때문에 망상정맥총 (pampiniform venous plexus)의 울혈여부를 확인하는 것이 중요하다. 가장 이상적인 검사방법으로는 따뜻한 검사실에서 환자를 몇 분 이상 서있게 한 후 검사하는 것이다. 정삭의 비대칭 여부를 측정 후 Valsalva maneuver를 시행하여 측지를 다시 한번 시행하여야 한다. 마지막으로 직장수지 검사를 통해 전립선 크기외에 전립선 혹은 정낭의 경화 종물 및 남성변화 등을 검사해야 한다.<sup>17</sup>

### 검사실 검사

불임진단을 위한 검사실 검사는 일반적으로 정액 검사, 호르몬 검사, 생화학적 검사 및 유전자 검사 등으로 시행된다. 그 중 정액검사는 가장 기본적인

**Table 4.** Human genetic tests related to male infertility

Genetic Test	Indication for Testing
Cystic fibrosis gene mutation	Congenital absence of the vas deferens
Y-chromosome microdeletions	Azoospermia, severe oligozoospermia
Simple karyotyping	Azoospermia, severe oligozoospermia

검사이다. 그럼에도 불구하고 정액검사가 수정능력을 정확히 측정하는 도구가 될 수 없는 이유는, 가임력은 배우자와의 관계에서만 평가되어야 하며 정액검사 결과 또한 금욕기간, 정액채취방법, 몸 상태 등 여러 가지 요인들에 따라 영향을 받을 수 있기 때문이다. 이러한 가변성 때문에 여러 번의 정액검사를 시행해야 한다. 정액검사의 해석은 채취방법, 분석방법 및 정상치 기준에 따라 그 의존도가 크다. 검사물은 최소한의 2~3일간의 금욕기간을 가진 후 검사실로 채취 후 1시간 이내에 도착해야 한다. 일회 검사로는 불충분하므로 최소한 2주 간격으로 2회 이상 검사하여 신체검사, 생활습관, 작업환경 등을 고려하여 종합적으로 정액상태를 평가하도록 한다. 불임 환자의 임상 실험을 통해 통계적으로 임신 가능한 정액검사의 최저치를 설정하였다 (Table 3).  $5 \times 10^6$  sperm/ml 이하로 정자의 농도가 심하게 감소한 경우 유전적 이상과 관련된 남성불임을 의심해야 한다. 무정자증 혹은 심한 감정자증의 환자에서 Y 염색체 미세결손이나 핵형 이상 여부를 위한 염색체 검사를 시행한다 (Table 4).

호르몬 검사는 내분비이상으로 불임이 초래된 것이 의심될 때 시행하게 되는데 1) 이차 성징 발현이 전혀 없었거나 후천적으로 점차 소실된 경우, 2) 정액검사서 무정자증을 포함하여 정자 농도가  $10 \times 10^6$ /ml 이하인 경우, 3) 발기부전, 성욕감퇴 등과 같은 성기능이상 증상이 있을 때, 4) 유방비대, 두통, 시야결손 등 특정 내분비 이상을 시사하는 증상이 동반된 경우 등이 이에 해당된다. 일반적으로 FSH, LH, 테스토스테론 및 프로락틴이 포함된다.

생화학적 검사는 남성의 수정능력을 알아보고자 하는데 그 의의가 있다. 이를 위해 1) 성선부속기의 기능평가를 위해서는 분비되는 생화학적 물질들 (과

당, 프로스타글란딘, 구연산, 아연 등)을 측정인자로 활용하며, 2) 고환의 기능평가를 위해선 지주세포에서 분비되는 transferrin의 농도나 정세관 상피세포에서 특이적으로 분비되는 LDH-X 등의 측정이 이용되며, 3) 정자의 수정능력 평가를 위해서 ATP, 유리 산소기 (free oxygen radical), acrosin, creatine phosphokinase 등이 이용되고 있다.

유전자 검사에는 남성불임의 유전적 원인이 될 수 있는 핵형이상 (수적, 구조적 염색체 이상), Y염색체의 유전자 미세결손, 상염색체의 유전 돌연변이 등이 포함된다.<sup>18</sup>

그 외 경직장 초음파 검사는 사정관폐쇄가 의심되는 무정자증 (no sperm present)이나, 원인을 알 수 없는 감약정자증 (severe depressed sperm density and motility) 환자에서 초기에 시행할 수 있는 검사방법으로 고환위축이 없고, 혈청 FSH 수치가 정상이면서 작은 양의 무정자증과 작은 양의 심한 감약정자증을 보이는 환자에서 시행할 수 있다.<sup>12,17</sup>

## 남성불임의 치료

### 1. 수술적 치료

남성불임의 수술적 치료에 대한 관심이 고조되기 시작한 것은 폐쇄성 무정자증 (obstructive azoospermia)의 교정에 수술현미경을 도입한 이후 수술 성공률이 유의하게 향상되면서였고, 보조생식술 (assisted reproductive technology)의 발달로 인하여 남성의 가임력이 완전하게 정상화되지 않더라도 임신을 기대할 수 있다는 사실들에 기인한다. 남성불임의 수술적 치료의 발전은 수술현미경을 사용한 미세수술기의 도입으로 남성불임 환자의 치료를 담당하는 의사들은 수술현미경, 미세수술 도구 및 미세수술기에 대한 기본적 지식 습득이 우선적으로 요구된다.

#### 1) 정관-정관문합술 (Vasovasostomy)

고환에서의 정자생산능력은 정상이나 이후 정자가 수송되는 통로에 문제가 있는 소위 정로폐쇄는 남성불임 환자의 7.4% 정도에서 발견되는 질환이다. 정관절제술 (vasectomy)은 엄밀히 말해서 질환은 아니지만 정로폐쇄의 가장 흔한 원인이며 그 외 원인으로서는 탈장 수술 등으로 인한 정관의 의인성 손상 등이 있다. 정관정관문합술은 많은 비뇨기과 의사가

흔히 시행하는 수술 중의 하나이다.

정관정관문합술의 성공률을 높이기 위해서는 모든 관성구조의 문합술에 적용되는 원칙을 숙지해야 하는데<sup>6</sup> 첫째, 점막층대 점막층의 정확한 접근봉합을 시행해야 하고 둘째, 새지 않도록 봉합해야 한다. 특히 정자는 강한 항원성을 띠므로 정관에서 새는 경우 염증반응을 유발하여 성공률 저하의 원인이 될 수 있다. 셋째로는 긴장없이 문합해야 하고 넷째, 혈류 공급이 원활해야 하며 다섯째, 점막과 근육층의 상태가 좋아야 하고 여섯째, 문합술시 조직에 손상을 주지 말아야 한다.

남성불임을 담당하는 의사들의 대부분은 정관정관문합술 시행에 있어서 수술현미경을 사용한 이층 또는 변형 단층문합술을 시행하고 있다.<sup>19</sup> 수술현미경을 사용하는 경우 이 두 가지 문합술은 개통률과 임신율에 있어서 유의한 차이가 없음이 입증되어 있다.<sup>20</sup>

수술 후 가장 흔한 합병증은 혈종이며 대개 6~12주 지나면 자연 소실된다. 그 외 문합 부위에 정자육아종이나 협착, 폐쇄 등이 발생할 수 있으며 추적검사에서 정자수 감소와 운동성 소실이 관찰되면 협착을 의심할 수 있다.

수술 성적에 영향을 미칠 수 있는 여러 인자들이 존재하나 이러한 인자들을 무시하고 전체적인 수술 성적을 따져보면 개통률 (술 후 정로가 재개통 되어 정액내 정자가 관찰되는 경우)은 거의 90%에 달하지만, 임신율은 이에 비하여 떨어져 50~60% 정도로 보고되고 있다. 수술 성적에 영향을 미칠 수 있는 인자들 중 가장 중요한 인자는 정관절제술로부터 정관복원술을 받기까지 소요된 시간이다. 보고자들마다 조금씩 다르기는 하나 대개 폐쇄의 기간이 5년 이내인 경우가 6~10년 된 경우에 비하여 임신율이 유의하게 높은 것으로 알려져 있다. 폐쇄의 기간이 10년을 넘어 선 경우 임신율이 현저하게 저하된다.

#### 2) 부고환-정관문합술 (Epididymovasostomy)

고환에서의 정자생산이 정상적으로 이루어지고 정관이 정상적으로 개통되어 있음에도 불구하고 사정액내 정자가 관찰되지 않는다면 고환과 정관 사이 어느 부위의 정로에서 폐쇄가 발생하였음을 의미한다. 부고환의 체부와 미부는 한 개의 세관으로 이루

Table 5. Techniques of varicocelectomy

Technique	Artery Preserved	Hydrocele (%)	Failure (%)	Potential for Serious Morbidity
Retroperitoneal	No	7	15~25	No
Conventional inguinal	No	3~30	5~15	No
Laparoscopic	Yes	12	5~15	Yes
Radiographic	Yes	0	15~25	Yes
Microscopic inguinal or subinguinal	Yes	0	1.0	No

어 있기 때문에 어느 한 부위의 손상이라도 폐쇄를 유발할 수 있다. 부고환관의 폐쇄로 유발되는 무정자증을 흔히 폐쇄성 무정자증이라 칭하며 부고환정관문합술이 그 정통적인 치료법이다. 부고환의 해부학적 특징 때문에 수술현미경 사용이 필수적이다. 폐쇄성 무정자증의 원인으로는 선천성, 손상, 염증 등 다양한 원인들에 의하여 유발될 수 있는데 일반적으로 부고환염에 의한 경우가 가장 흔하다고 한다.

부고환정관문합술은 고환조직검사에서 정상정자형성소견을 보이고 수술적 음낭탐색시 정관이나 사정관의 폐쇄가 없으며 정관에서 정자가 발견되지 않을 경우 시행하게 된다.

누공형성방법을 이용한 부고환정관문합술의 수술 성적은 개통률이 40%, 임신율은 15%에 미치지 못하였다. 이후 폐쇄성 무정자증의 정통적인 치료법으로 자리잡은 미세 단일관 부고환정관문합술의 도입 이래 수술 성적은 크게 향상되어 개통률은 70~75%, 임신율은 35~40% 정도로 보고되고 있다. 부고환정관문합술의 수술 성적에 영향을 미칠 수 있는 인자들 중 가장 중요한 것은 역시 수술자의 미세수술 수행능력이다.<sup>21</sup>

### 3) 정계정맥류절제술 (Varicocelectomy)

정계정맥류는 전체 남성 인구의 약 15%에서 발견되고 불임남성에서는 일차적 불임의 경우 35%, 이차적 불임의 경우 70~80%에서 발견되는 흔한 질환이다. 또한 정계정맥류는 수술로 치료될 수 있는 가장 흔한 남성불임의 원인으로 알려져 있다. 정계정맥류는 정계의 정맥총이 확장된 상태를 칭하며 해부학적으로 좌측 정계정맥이 신정맥, 부신정맥과 합쳐져 대정맥으로 유입되므로 대부분 좌측에서 발생한다.

정계정맥류가 불임을 유발하는 기전은 명확하게 밝혀져 있지는 않으나 고환온도의 상승, 고환독성 물질의 함유 가능성이 있는 신정맥혈 또는 부신정맥혈의 역류 등이 그 원인으로 추정된다.

정계정맥류절제술의 종류와 각 시술의 특징을 정리해보면 다음과 같다 (Table 5).

1992년 Goldstein과 Gilbert는 기존 정계정맥류 수술법의 술 후 합병증과 재발을 줄이기 위해 미세술기를 이용한 서혜부 정계정맥류절제술을 고안하여 시행한 결과 좋은 성적을 보고하였다.<sup>22</sup> 미세술기를 이용한 수술은 림프관확인이 용이하여 수종발생을 줄일 수 있고 수술부위시야를 확대할 수 있어 0.5~1.5 mm의 고환동맥보존 또한 용이하여 고환위축이나 무정자증 등의 합병증을 줄일 수 있는 장점이 있다.

정계정맥류절제술은 시술 환자의 60~80%에서 정액검사치의 호전을 보이며 임신율은 20~60% 정도인 것으로 보고되고 있다. 또한 정계정맥류를 가진 무정자증 환자에서도 시행 후 50% 정도에서 정액검사에서 정자가 나온다. 정맥류의 크기와 정자 질 손상의 정도는 상관관계가 있지만 수술 후 임신율은 크기와 상관없이 동일한 것으로 보고되고 있다. 부가적으로 혈중 테스토스테론수치가 낮은 불임 환자에서 미세수술적 정계정맥류제거술이 테스토스테론수치를 개선시킨다는 연구도 보고되고 있다.<sup>23</sup>

### 4) 사정관폐쇄 (Ejaculatory duct obstruction)의 수술적 치료

사정관폐쇄는 드문 질환이지만 경요도적절제술을 통해 교정이 가능하다는 점에서 중요한 남성불임의 원인 중 하나이다. 대개 선천성 기형이 원인이나 만성 전립선염이나 전립선 또는 정낭관낭종으로 인해

## 남성불임

사정관이 압박되는 경우 등도 원인이 될 수 있다. 양측 사정관의 완전 폐쇄는 생식기의 해부학적 구조를 감안할 때 사정액에 단지 전립선액만 포함됨을 의미한다. 적어도 단측에 정관이 축소되면서 무정자증 또는 심한 감정자증이거나 약정자증소견을 보이는 환자에서 정액량이 소량 (0.5~1 ml)이고 산성의 pH, 과당 (fructose)의 결여가 동반되는 경우 사정관 폐쇄를 의심해볼 수 있다.

진단을 위해서는 직장수지검사 및 경직장초음파 검사를 시행하여야 한다. 낭성조직 또는 확장된 사정관이나 정낭이 관찰되면 경직장초음파하 흡입을 시행하고 정자가 발견되면 냉동보관을 할 수 있다. 더불어 방사선 조영제로 촬영하여 질제 가능한 병소가 확인되면 경요도적절제술을 시행할 수 있다.

경직장초음파하 흡입물에서 정자가 발견되지 않는 경우에는 정관조영술을 시행해야 하며 사정관 폐쇄가 관찰되며 정관절제술에서도 정자가 발견되지 않는 경우에는 미세수술적 부고환 정자흡입술 (Microsurgical epididymal sperm aspiration, MESA)을 시행하여 보조생식술을 시도하는 것이 좋다. 부고환 정관문합술과 경요도적절제술을 같이 시행하는 것은 효과가 없는 것으로 알려져 있다. 술 후 합병증으로 사정관, 정관 및 정낭으로 요역류, 부고환염, 역행성 사정 등이 발생할 수 있다.

어느 정도의 기준을 만족시키는 보고들의 결과를 종합해 보면 술 후 약 절반의 환자들에서 정액검사의 지표가 개선되며 이들 중 반, 즉 수술 환자의 1/4 정도가 임신에 성공한다.<sup>24</sup> 이러한 결과는 사정관폐쇄의 수술 성공률이 그 이론적 합리성에도 불구하고 그리 높지 않음을 알려준다. 따라서 사정관폐쇄의 경요도적절제술은 무정자증이거나 심한 감약정자증이면서 인공수정을 원하지 않고 수술로 인한 합병증 발생 가능성을 감수할 수 있는 경우에 국한해서 시행하는 것이 바람직하다.

### 2. 약물치료

남성불임의 원인은 정자형성장애, 정자통과장애, 부성선기능장애 및 성기능장애로 대별되며 이 중 정계정맥류나 정류고환 같이 외과적 교정술이 필요한 질환, 염색체 이상 및 무고환증을 제외한 거의 모든 원인이 약물치료의 대상이 된다. 그러나 남성

생식생리에 대한 충분한 이해와 해석이 동반되지 못하여 최근까지도 과학적이며 의학적이라고 하기보다는 경험적 약물치료가 주를 이루었다. 이 같은 경험에 바탕을 둔 약물치료에 사용되었던 것으로는 각종 아미노산 (L-arginin, AICAMIN)과 핵산 전구 물질 (glutamine, cirulline, A.T.P), 인삼, 각종 효소 (Coenzyme Q), 비타민 (A, B, C, D<sup>2</sup>, E), 성호르몬 (testosterone, estrogen), 각종 성선자극호르몬 (P.M.S., H.C.G), 부신피질호르몬, 갑상선호르몬제제, 그리고 clomiphene citrate 등이 있다.

약물치료의 대표적인 약물은 아무래도 비스테이로드성 여성호르몬인 Clomiphene citrate이다. 이 약물은 1964년부터 사용되어서 처음에는 많은 희망을 주었으나 일관된 성적을 보이지 않고 있고 그럼에도 아직 많이 사용되고 있다. 항여성호르몬 제제인 Tamoxifen citrate와 아로마타제 (aromatase) 억제제인 Testolactone도 아직 사용되고 있으나 그 효과에 대해서는 좀더 연구가 필요하다. 분명한 시상하부-뇌하수체 내분비 기능장애에 의한 불임에는 이론적 을 맞는 성선자극호르몬인 HCG와 HMG가 사용되었고, 성선자극호르몬 분비호르몬 (GnRH)은 1982년에 처음 시도되어서 좋은 성적을 내고 있고 원인불명의 감정자증에서도 효과를 보고 있으나 사용법의 번거로움은 해결되어야 할 숙제이다. 그 외에도 경험적으로 사용되는 약물로서 폴리펩타이드효소인 Kallikreine, 항산화제인 Glutathione 등이 있다.

남성불임의 약물치료에는 동반된 원인질환에 따른 특이적 약물요법 (specific medical therapy)과 특발성 감정자증, 약정자증 혹은 외과적 교정술 등의 일차 치료 후 보조요법으로서 비특이성 경험적 약물요법 (nonspecific empirical medical therapy)이 있다. 약물요법시 치료기간은 고환에서 정자형성에 소요되는 74일과 부고환에서의 성숙 및 정자수송에 소요되는 10~14일을 합하여 최소 3~6개월 이상 필요하며, 치료기간 중 주기적인 정액검사와 필요한 경우 호르몬 검사 등을 통한 추적 관찰이 필요하다.

남성불임 환자에서의 약물치료는 연구자에 따라 다양한 치료성적이 보고되고 보조생식술의 발달로 인하여 임상적 중요성이 쉽게 간과되기도 하지만 불임을 치료하는 임상의로서는 포기할 수 없는 치료수단의 하나이다.<sup>25,26</sup>



3. 정자추출법 (Sperm retrieval techniques)

무정자증은 병명을 나타내는 용어가 아니라 정액 검사에서 정자가 없는 상태를 말하는 것으로 이러한 무정자증도 그 원인에 따라서 치료방향이 달라지며 크게 폐쇄성 무정자증 (obstructive azoospermia, OA)과 비폐쇄성 무정자증 (non-obstructive azoospermia, NOA)으로 나눌 수 있다.

실제로 무정자증은 불임남성 5명 중 1명으로, 이 중 40%는 폐쇄에 의해서, 10%는 고환조직은 정상이나 확실한 폐쇄가 없는 경우, 나머지 50~60%는 고환기능의 부전 (不全, testicular failure)인 경우이다.

폐쇄성 무정자증의 치료에 있어서, 선천성 정관형

성 부전증 (CBAVD)이나 수술적 교정이 불가능한 폐쇄성 정로장애로 인한 무정자증에서 미세수술적 부고환 정자흡입술과 난자세포질내 정자직접주입법 (Intracytoplasmic sperm injection, ICSI)을 이용한 불임치료를 실시하면 높은 수정률과 임신 성공률을 얻을 수 있다.<sup>27</sup> 또한 부고환 전체의 폐쇄, 부고환 형성부전 또는 부고환이 절제되어 MESA방법으로 정자채취가 불가능한 경우에는 고환조직에서 정자를 추출하는 고환조직 정자채취술 (Testicular sperm extraction; TESE)과 ICSI를 이용한 불임치료도 높은 성공률을 보이고 있다.<sup>28</sup> 그러나, 이러한 ICSI를 이용한 MESA, TESE는 주로 고환기능이 정상인 폐쇄성 무정자증 환자에서 시도되어 왔으며, 고환기능의

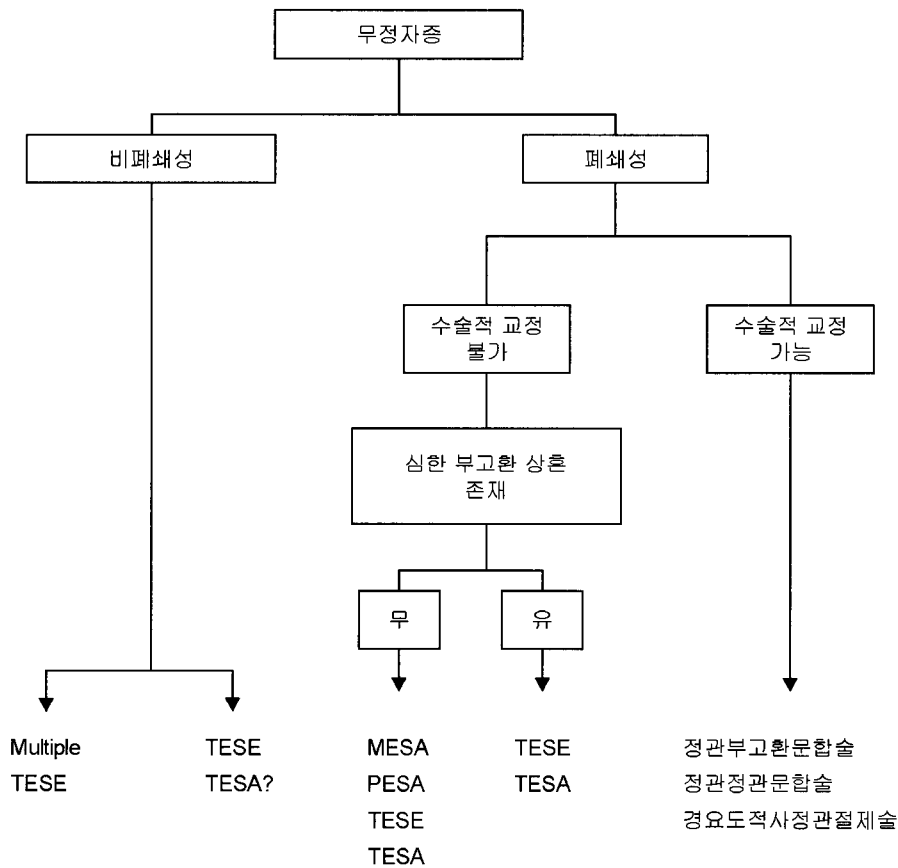


Figure 2. 정자추출을 위한 흐름도 (Algorithm for sperm procurement) (From 서주태. 정자추출법 In: 박광성, 문두건, 서주태 등, editors. 남성과학. 제1판, 서울: 군자출판사, 2003: 142).

MESA : Microsurgical epididymal sperm aspiration,

PESA: Percutaneous epididymal sperm aspiration

TESE : Testicular sperm extraction,

TESA: Testicular sperm aspiration

TURED: Transurethral resection of the ejaculatory ducts

부전으로 인한 비폐쇄성 무정자증 환자와 클라인펠터 증후군에서는 비배우자 인공수정 (Artificial insemination of donor, AID)이나 입양하는 것이 치료의 전부였으나, 다중적 고환조직 정자채취술 (Multiple TESE)을 통하여 임신에 성공하고 있다 (Figure 2).<sup>29</sup>

### 1) 미세수술적 부고환 정자흡입술 (Microsurgical epididymal sperm aspiration, MESA)

수술현미경을 이용하여 미세수술기구를 이용하여 부고환의 장막 (serosa)에 구멍을 내어 부고환의 단 일관을 열어 부고환의 미부에서 두부쪽으로 올라가면서 슬라이드에 추출액을 묻히고 한방울의 식염수나 링거액을 첨가하여 정자의 유무여부를 관찰하고 만일 정자가 없거나 운동성이 전혀 없을 때는 근위부로 올라가서 시행한다. 정자흡입 시 음압을 이용한 흡입은 부고환점막에 손상을 줄 수 있기 때문에 미세피펫을 이용한 모세관 작용으로 시행하여야 하고 가능한 한 부고환에 손상을 줄이기 위해 미부에서 두부로 시행하는 것이 원칙이다. 그러나 폐쇄된 부고환에서 보다 나은 질의 정자는 두부에서 발견된다.

이러한 MESA의 적응증은 선천성 양측 정관형성 부전증 (CBAVD), 실패한 부고환 문합술, 수술적 교정이 불가능한 폐쇄성 무정자증에서 주로 시행되고 있다.

### 2) 경피적 부고환 정자흡입술 (Percutaneous epididymal sperm aspiration, PESA)

PESA는 21에서 23 gauge 바늘을 이용하여 부고환에서 정자를 흡입하는 방법이다. 엄지와 검지로 부고환의 일정 부위를 움직이지 않도록 잡은 후 충분한 양의 정자를 얻을 때까지 바늘에 음압을 가한다. 피부절개는 불필요하고 정맥용 진정제나 국소 마취 하에서 시행될 수 있다. PESA는 피부절개를 하지 않는 이점이 있다. 현미경과 미세수술기구 그리고 거의 마취가 필요하지 않기 때문에 비용이 적게 든다. 그러나 흡입할 수 있는 정자가 소량이어서 냉동보관이 용이하지 않고 정확한 진단 없이 시행할 때 부고환의 인위적인 폐쇄를 유발할 수 있다.

### 3) 고환조직 정자채취술 (Testicular sperm extraction, TESE)

부고환에서 MESA 등을 통해 정자를 얻고자 할 때 부고환의 scarring이나 부고환 정자가 ICSI에 부

적합한, 운동성이 없어서 정자획득에 실패하는 경우가 7% 정도 되며 이때 정자를 얻을 수 있는 유일한 장소는 고환이다. 그러므로 이때 TESE를 한다. 그리고 요즘은 이전의 조직검사서 Sertoli cell only syndrome이나 maturation arrest로 나온 비폐쇄성 무정자증의 경우나 클라인펠터 증후군에서도 고환 어느 부위에서 정상적인 정자생성을 하는 작은 부위가 있어 multiple TESE를 통하여 정자추출 및 임신에 성공하고 있다.

TESE는 ICSI의 등장으로 광범위하게 사용되고 있으며 다음과 같은 몇 가지 장점도 있다.

(1) TESE는 국소마취 하에서 시행될 수 있고 비교적 시술이 쉽다.

(2) 정상 고환인 경우 Testicular fine-needle aspiration (TFNA; 고환조직 미세흡입술)이나 Testicular sperm aspiration (TESA)를 이용하여서도 가능하다.

(3) 특별한 부고환 폐쇄가 없으면서 무정자증일 경우 (즉, 사정장애 같은 경우) 부고환에 인위적인 폐쇄없이 정자를 얻을 수 있다.

(4) 부고환이 없거나 부고환에서 정자발견에 실패할 때

(5) 사정정자에서 100% 죽은 정자가 보일 경우 TESE를 통해 살아있는 정자 (vital sperm)를 얻을 수 있다.

(6) 비폐쇄성 무정자증에서 일부 정자형성이 되고 있는 환자에서 TESE를 통해 정자획득이 가능하다.

이외에 미세수술적 TESE (Microsurgical TESE)와 고환조직 정자흡입술 (Testicular Sperm Aspiration, TESA) 방법 등이 있다.<sup>29</sup>

최근 미세수술적 TESE는 현미경하에서 시행되므로 혈관이 없는 백색막을 선택적으로 절개할 수 있어 고환의 혈액 손상을 최소화할 수 있고, 직경이 큰 정세관을 추출할수록 정자획득 가능성이 높아진다는 장점이 있어<sup>30</sup> 일반적인 TESE보다 선호된다. 대개 10배의 배율로 고환백색막에서 무혈관면을 확인, 절개하여 정자형성 가능성이 있는 정세관을 선택적으로 채취한다. 이러한 미세술기는 약 50% 환자에서 정자가 발견되고 그 중 약 50% 정도가 ICSI를 이용한 체외수정에서 임신에 성공하고 있다. 또한 지주세포 증후군 (Sertoli cell only syndrome),<sup>31</sup> 향암치료 후 무정자증,<sup>32</sup> 클라인펠터증후군<sup>33</sup> 같은 심

한 고환부전에서도 정자가 발견되고 임신에 성공한 사례가 보고되고 있다.

#### 4) Decision-making for sperm retrieval

무정자증 환자에서 ICSI를 하기 위한 정자채취시, 정자채취의 방법과 장소 결정에 가장 중요한 것은 환자가 폐쇄성 무정자증 (OA)인지 비폐쇄성 무정자증 (NOA)인지이다. 만약 비폐쇄성 무정자증 (NOA)이라면 그 장소는 고환이 되겠지만, 폐쇄성 무정자증 (OA)이라면 폐쇄의 근위부 부위부터 정자채취를 하게 된다.

비폐쇄성 무정자증의 경우 FSH나 고환 크기의 상관 관계없이 정자가 발견될 수도 있다. ICSI에 적응증이 되는 폐쇄성 무정자증은 정관정관문합술이나 부고환정관문합술 등의 복원술이 실패한 경우, 선천성 혹은 후천성 부고환폐쇄, 정관폐쇄, 그리고 선천성 양측 정관형성 부전증 (congenital bilateral absence of the vas deferens) 등이 있다. 이전의 정관 절제술 기왕력이나 사정관폐쇄와 같은 폐쇄성 무정자증은 ICSI없이도 수술적으로 치료될 수 있다.

비폐쇄성 무정자증의 환자에서 정자의 발견은 부고환보다는 오히려 고환에 초점을 둔다. 정자는 TESE나 TESA를 통해 채취된다. 다만 정자채취의 확률을 높이기 위해 다중적으로 여러 군데에서 (multiple) 조직을 얻거나 많은 양의 고환조직을 얻는다. 최근에는 앞서 소개한 바와 같이 현미경을 이용하여 고환조직 내 세정관을 얻어 고환 손상의 가능성을 줄이고 정자채취의 성공률을 높이고자 하는 노력을 하고 있다.

### 남성불임치료의 미래

최근 10여년 동안 남성불임의 진단과 치료에서 눈부신 임상적, 과학적 진보를 해 왔다. 1992년 최초로 난자세포질내 정자주입법 (intracytoplasmic sperm injection)으로 하나의 정자를 난자에 주입시켜 임신에 성공한 이래, 정자의 질이 심하게 저하된 감정자증이나 기형정자증의 남성불임 환자에서 비교적 높은 임신 성공률을 보여 불임치료를 획기적인 장을 열었다. 곧 이어 Schoysman 등이 고환의 정자를 이용하여 최초로 사람에서 임신에 성공하였고 심지어는 정자가 발견되지 않는 비폐쇄성 무정자증 환자

에서 원형 정자세포 (round spermatid)와 선형 정자세포 (elongated spermatid)로 정상아 출산에 성공하는 등 이러한 일련의 업적들은 놀랍게도 정자의 질에 관계없이 불임치료가 가능한 듯 보였다. 그러나 더 많은 임상경험을 해 본 결과 미세정자 주입법의 예후는 채취된 정자의 질에 좌우된다는 것이 알려졌고, 정자의 질은 고환의 병태생리적 소견과 밀접한 관계가 있어, 남성불임치료 성공률을 높이기 위해서는 이 장벽을 극복하는 것이 주요 과제로 등장하였다.

비폐쇄성 무정자증의 40%가 특발성 원인으로 분류되는데, Yq 염색체 AZF 유전자 결손은 비폐쇄성 무정자증의 가장 많은 특이적 원인으로 밝혀지고 있다.<sup>34</sup> 유전자 이상 여부가 불임치료 방향에 새로운 지표를 제공하게 되었지만 불임과 관련된 대부분의 유전자들이 불임기전에서 어떠한 역할을 하는지는 아직 규명되지 않아 유전자 검사의 임상적 역할은 아직 확립이 되어 있지 않다. 이러한 해결되지 않은 과제들은 앞으로 불임치료 분야에서 발전해야 할 방향을 제시하고 있다.

### 참 고 문 헌

1. Palermo G, Joris H, Devroey P, Van Steirtherem AC. Pregnancies after intracytoplasmic injection of single spermatozoon into an oocyte. *Lancet* 1992; 340: 17-8.
2. Spira. *Epidemiology of human reproduction*. Human Repro 1986; 1: 111-5.
3. MacLeod J. Semen quality in one thousand men of known fertility and eight hundred cases of infertile marriages. *Fertil Steril* 1951; 2: 115.
4. Sigman M, Jarow JP. Male infertility. In: Walsh PC, retik Ab, Vanghan ED Jr, Wein AJ, editors. *Campbell's Urology 8<sup>th</sup> ed*, Philadelphia: Saunders, 2002: 14: 75-7.
5. Wilcox AJ, Baird DD, Weinberg CR, Hornsby PP, Herbst AL. Fertility in men exposed prenatally to diethylstilbestrol. *N Engl J Med* 1995; 332: 1411-6.
6. Goldstein M. Surgical management of male infertility and other scrotal disorders. In: Walsh PC, retik

- Ab, Vaghan ED Jr, Wein AJ, editors. Campbell's Urology 8<sup>th</sup> ed, Philadelphia: Saunders, 2002: 1547-79.
7. Lee PA. Fertility in cryptorchidism: does treatment make a difference? *Endocrinol Metab Clin North Am* 1993; 22: 479-90.
  8. Cendron M, Keating MA, Huff DS, Koop CE, Snyder HM 3rd, Duckett JW. Cryptorchidism, orchiopexy and infertility: A critical long-term retrospective analysis. *J Urol* 1989; 142: 559-62.
  9. Lee PA. Fertility in cryptorchidism: Does treatment make a difference? *Endocrinol Metab Clin North Am* 1993; 22: 479-90.
  10. Erpenbach KH. Systemic treatment with interferon-alpha 2B: An effective method to prevent sterility after bilateral mumps orchitis. *J Urol* 1991; 146: 54-6.
  11. Beard CM, Benson RC Jr, Kelalis PP, Elveback LR. The incidence and outcome of mumps orchitis in Rochester, Minnesota, 1935-1974. *Mayo Clin Proc* 1977; 52: 3-7.
  12. Kim ED, Lipshultz LI. Evaluation and imaging of the infertile male. *Infert Reprod Med Clin North Am* 1999; 10: 377-409.
  13. Jarow JP, Lipshultz LI. Anabolic steroid-induced hypogonadotropic hypogonadism. *Am J Sports Med* 1990; 18: 429-31.
  14. Jarow JP. Diagnosis and management of ejaculatory duct obstruction. *Tech Urol* 1996; 2: 79-85.
  15. Rustin GJ, Pektasides D, Bagshawe KD, Newlands ES, Begent RH. Fertility after chemotherapy for male and female germ cell tumours. *Int J Androl* 1987; 10: 389-92.
  16. 이무상. 병력청취 및 신체검사 In: 박광성, 문두건, 서주태 등, editors. *남성과학. 제1판*, 서울: 군자출판사, 2003: 62-4.
  17. Kim ED, Moty A, Seo JT. Male contraception and contraception. *The Clinics Atlas of Office Procedures, Office Urology* 2002; 5: 77-90.
  18. 김현주. 불임진단을 위한 검사실 검사 In: 박광성, 문두건, 서주태 등, editors. *남성과학. 제1판*, 서울: 군자출판사, 2003: 67-80.
  19. Thomas AJ Jr, Howards SS. Microsurgical treatment of male infertility. In: Lipshultz LI, Howard SS, editors. *Infertility in the male 3<sup>rd</sup> ed*, St Louis: Mosby, 1997; 371-84.
  20. Belker AM, Thomas AJ, Fuchs EF, Konnak JW, Sharlip ID. Result of 1,469 microsurgical vasectomy reversal by the vasovasostomy study group. *J Urol* 1991; 145: 505-11.
  21. Niederberger C, Ross LS. Microsurgical epididymovasostomy: predictors of success. *J Urol* 1993; 149: 1364-7.
  22. Goldstein M, Gilbert BR, Dicker AP, Dwosh J, Gnecco C. Microsurgical inguinal varicocelectomy with delivery of the testis: an artery and lymphatic sparing technique. *J Urol* 1992; 148: 1808-11.
  23. Su LM, Goldstein M, Schlegel PN. The effect of varicocelectomy on serum testosterone levels in infertile men with varicoceles. *J Urol* 1995; 154: 1752-5.
  24. Meacham RB, Hellerstein DK, Lipshultz. Evaluation and treatment of ejaculatory duct obstruction in the infertile male. *Fertil Steril* 1993; 59: 393-7.
  25. 이재석, 한거름, 박용석, 서주태. 불임남성에서 방향화효소 억제제의 치료 효과. *대한불임학회지* 2003; 2: 135-9.
  26. 박남철. 남성불임의 약물치료 In: 박광성, 문두건, 서주태 등, editors. *남성과학. 제1판*. 서울: 군자출판사, 2003: 103-16.
  27. 서주태, 박용석, 김종현, 이유식, 전진현, 이호준 등. 비폐쇄성 무정자증의 치료. *대한불임학회지* 1997; 24: 95-9.
  28. 전진현, 서주태, 임천규, 송상진, 박용석, 김정욱 등. 고환조직 정자채취술 (TESE)과 세포질내 정자주입술 (ICSI)을 이용한 체외수정 및 배아 이식술에서 성공적인 임신에 영향을 주는 요인. *대한비뇨학회지* 2000; 41: 275-80.
  29. 서주태. 정자추출법 In: 박광성, 문두건, 서주태 등, editors. *남성과학. 제1판*, 서울: 군자출판사, 2003: 137-46.
  30. Schlegel PN. Testicular sperm extraction: Microdi-

- ssection improves sperm yield with minimal tissue excision. *Hum Reprod* 1999; 14: 131-5.
31. Su LM, Palermo GD, Goldstein M, Veeck LL, Rosenwaks Z, Schlegel PN. Testicular sperm extraction with intracytoplasmic sperm injection for nonobstructive azoospermia: Testicular history can predict success of sperm retrieval. *J Urol* 1999; 161: 112-6.
32. Chan PTK, Palermo GD, Veeck LL. TESE-ICSI as a treatment for men with persistent azoospermia post chemotherapy. *J Urol* 2000; 163: 343.
33. Palermo GD, Schlegel PN, Sills ES, Veeck LL, Zaninovic N, Menendez S, et al. Births after intracytoplasmic injection of sperm obtained by testicular extraction from men with nonmosaic Klinefelter's syndrome. *N Engl J Med* 1998; 338: 588-90.
34. Foresta C, Moro E, Ferli A. Y chromosome microdeletions and alteration of spermatogenesis. *Endo Rev* 2001; 22: 226-39.
-