

제거한 하안검 지방의 이식을 이용한 눈물받이고랑의 교정

유영천 · 임대원 · 양원용 · 박 준

경희대학교 의과대학 성형외과학교실

Correction of the Tear Trough Using Orbital Fat Graft from the Lower Lid

Young Cheun You, M.D., Dae Won Lim, M.D.,
Won Yong Yang, M.D., Jun Park, M.D.

Department of Plastic and Reconstructive Surgery, College of
Medicine, Kyunghee University, Seoul, Korea

Lower palpebral bags and tear trough grooves are the common signs of aging. Weakness of the orbital septum, atrophy of the orbicularis oculi muscle, slackness and laxity of the lower lid skin are the main causes of these aging changes. Tear trough groove with skeletonization of the lower orbital rim can not be corrected easily by the conventional lower blepharoplasty, but the augmentation of the volume, can be an effective method. Lower lids provide a well vascularized recipient site, which is vital for proper grafting of fat to occur. We treated tear trough groove with free fat graft of surgically removed orbital fat. Surgical excision of the fat pad and septal reinforcement with free fat graft below the levator labii superioris alaeque nasi muscle were performed to correct tear trough groove. This technique was performed in 29 consecutive individuals from October, 2001 to January, 2005. Palpebral bags and tear trough groove were corrected concomitantly and obtained a youthful attractive midface with no secondary hollowness of lower lid and irregularity. The overall results obtained were satisfactory without any complications. Recurrence of tear trough deformity due to grafted fat absorption was not noted during the 7 months of the follow-up period. The authors conclude that the procedure is safe and effective in selected patients.

Key Words: Lower blepharoplasty, Tear trough groove, Free fat graft

Received February 24, 2006

Revised March 28, 2006

Address Correspondence: Young Cheun Yoo, M.D., Department of Plastic and Reconstructive Surgery, Kyunghee University Medical Center, #1 Hoeki-dong, Dongdaemun-gu, Seoul 130-702, Korea. Tel: (02) 958-8431 / Fax: (02) 963-5638 / E-mail: khpsyc@hanmail.net

* 본 논문은 2005년 제 58차 대한성형외과학회 춘계학술대회에서 발표되었음.

I. 서론

안면부에 발생하는 노화 현상은 안와 주위에서 두드러지게 나타나게 되는데, 안와 중격의 약화와 안륜근의 위축 및 하안검 피부의 늘어짐으로 발생하는 눈꺼풀자루(palpebral bag)¹와 변연궁(arcus marginalis)을 따라 안륜근 및 안와 중격의 단단한 부착의 이완 및 협부의 후하방 전위에 따른 눈물받이고랑(tear trough groove)²이 형성된다. 전자의 경우 안와 중격과 안와 지방 및 늘어진 피부에 대한 접근 방법으로 해결이 되지만,¹ 후자의 경우에는 전자에서와 같은 조작만으로는 해결이 되지 않는 경우가 많다.² 특히 내측 안와 지방의 돌출이 심하고, 연부조직의 위축과 안와 하연의 두드러짐(skeletonization)이 있는 경우에는 만족할 만한 결과를 얻을 수 없다.² 이러한 눈물받이 고랑의 해결을 위해 안와 중격을 당겨 안와 하연에 고정하는 방법,³ 안와 지방판을 안와 하연의 골막 하^{4,5} 또는 골막 위^{6,7}에 재배치하는 방법 등 저자들마다 다양한 견해를 가지고 여러 방법이 시행되고 있다.

저자들은 눈물받이고랑의 여러 원인 중 이 부위의 연부 조직 위축을 중요한 원인으로 생각하여 안와 중격의 절개를 통해 제거한 지방을 안와 하연의 내측인 상구순 비익근(levator labii superioris alaeque nasi muscle) 아래에 유리식하여 충전효과를 통한 눈물받이고랑의 교정을 얻고자 하였다. 저자들은 이러한 방법으로 수술한 결과 만족할 만한 결과를 얻어 이를 보고한다.

II. 재료 및 방법

가. 대상

2002년 10월부터 2005년 1월까지 27개월간 하안검성형술을 시행한 환자들 중 눈물받이고랑을 치료받은 총 29명의 환자를 대상으로 하였다. 수술 전 이학적 검사 및 환자와의 상담을 통해 눈물받이고랑의 교정을 원하는 환자 중에서 내측의 안륜근이나 안륜근하지지방(suborbicularis oculi fat, SOOF)의 위축이 심한 경우에 시행하였으며, 이 중 여자가 26명, 남자가 3명이었다. 나이는 31세부터 67세까지

로 평균연령은 52세였으며, 수술 후 관찰기간은 4개월에서 24개월로 평균 7개월이었다. 수술을 받은 환자들 중 필요에 따라 상안검성형술과 눈썹거상술, 이마거상술이나 안면거상술을 동시에 시행한 경우도 있었다.

나. 수술방법

일반적인 피부통과접근법을 이용한 하안검성형술과 같이 하안검 눈썹 밑 2-3 mm를 따라 누침 밑에서 시작하여 하안검 하연과 평행하는 선을 긋고 외측에서는 까마귀발 주름과 일치하게 도안을 한다. 1:100,000 에피네프린이 혼합된 2% 리도카인으로 국소마취 후에 15번 칼을 이용하여 도안을 따라 피부절개를 가한다. 절개 창으로부터 아래로 2-3 mm를 15번 칼을 이용하여 피하박리하여 3-4 mm 정도의 안륜근이 검판의 앞쪽에 붙어 있도록 한다. 이곳에서부터 가는 전기소작침을 이용하여 근육을 절개하고 피부근육피판을 안와 중격으로부터 일으킨다. 피부근육피판을 일으키는 범위는, 눈물받이고랑의 변형이 주로 내측에 나타나므로 외측은 안와 지방을 제거하는데 필요한 정도로만 제한적으로 박리하여 광범위한 박리를 피하고 내측은 안와 하연까지 충분히 박리를 진행한다. 내측은 변연궁을 지나 안와 하연을 노출시킨 후 안와 중격에 전기소작침을 이용하여 절개를 하고, 안구에 가벼운 압력을 가하여 안와 지방을 돌출시킨다. 내측과 중앙부의 돌출된 안와 지방에 국소마취를 시행하고 절제한다. 안와 지방의 절제가 끝나면 내측에 상구순 비익거근과 골막 사이를 박리하여 지방 이식을 시행할 공간을 충분히 만들도록 한다. 이때 박리를 쉽게 하고 출혈을 막기 위해 국소마취를 시행하고 골막과 근육사이를 박리하도록 한다. 지방을 제거한 뒤 안와 중격은 지방의 돌출이 다시 생기지 않는지 안구에 압력을 가하여 확인하고 환자에 따라 안와 중격의 강화가 필요한 경우에는 안와 중격을 수평 매트릭스 봉합을 6-0 Vicryl을 이용하여 3-4차례 시행하여 중첩시켜 봉합하도록 한다. 제거한 안와 지방을 만들어 놓은 상구순 비익거근과 골막 사이 공간에 충분히 이식하고, 이식된 지방이식편의 위치변동을 방지하기 위해 안와 중격과 상구순 비익거근을 6-0 Vicryl을 이용하여 봉합하도록 한다(Fig. 1, 2).

교정이 끝나면 일반적인 하안검성형술과 같이 잉여의 피부근육피판을 외측 상방으로 당겨 눈꺼풀결막립(ectropion)이 없을 정도로 여분의 피판을 절제하고 6-0 Nylon을 이용하여 피부 봉합을 시행하도록 한다.

III. 결 과

29명의 환자들은 눈꺼풀자루의 교정과 안와 하연까지의 자연스러운 윤곽이 이루어져 눈물받이고랑의 만족스런 교

정이 이루어 졌다. 수술 후 추적관찰기간 중에 과도한 교정이나 부족한 교정으로 인한 불만족을 호소하는 경우는 없었으며, 출혈이나 창상열개, 안검의 함몰, 안검외반증 등의 합병증이나 이차적으로 발생하는 새로운 오목함이나 피부의 불규칙함은 발생하지 않았다. 수술 후 평균 7개월간의 추적관찰기간 동안에 이식된 지방의 흡수로 인해 눈물받이고랑이 다시 재발된 경우는 없었다(Fig. 3, 4).

IV. 고 찰

젊고 아름다운 눈은 안검열이 아몬드 형태로 내측에서 외측으로 안검열 횡경의 경사도가 증가하는 모양으로, 하안검 피부의 늘어짐 없이 적절한 긴장을 유지하며, 하안검의 수직 길이가 8-12 mm 정도에서 협부와와 경계가 굴곡 없이 자연스럽게 넘어가는 형태이다. 그러나 나이가 들에 따라 하안검의 수직 길이의 증가, 안검열 형태의 둥그스름한 변화 및 안검열 횡경의 경사도 감소, 안와 하연의 두드러짐, 하안검 피부의 변화와 협부의 노화가 동반되어 나타나게 된다.⁸ 이러한 하안검의 노화현상에 대해서 Mendelson⁹은 피부와 안륜근의 내재적 변화, 안와 지방과 중격의 변화 및 안검 지지대의 변화와 안각 지지대의 약화로 인해 발생한다고 하였다. 즉 나이가 들면서 안와 지방이 안와 중격 및 안구 지지대의 약화로 인해 안와 하연 위로 볼거져 나오게 되며, 안륜근이 점차 아래로 처지게 되어 하안검이 점점 볼록해져 눈꺼풀자루가 형성되고, 하안검의 피부 및 안륜근이 얇아져서 안와 하연의 골격이 두드러져 보이게 된다. Hester⁸는 하안검과 협부의 노화정도를 네 단계로 구분하였는데 1단계인 하안검에 국한된 노화에서부터 4단계인 안와하연의 두드러짐과 눈물받이고랑 및 협부의 처짐까지 단계별로 구분하였다. 저자들은 안와 하연이 두드러지고 눈물받이고랑이 나타나는 3단계 이상의 환자들은 눈꺼풀자루의 치료만으로 눈물받이고랑이 호전되지 않는다는 사실에 착안하여 눈꺼풀자루의 치료와 동시에 유리지방이식을 통한 눈물받이고랑의 치료도 별개로 시행하였다.

눈물받이고랑의 교정은 안와 하연의 연부조직의 위축이 동반되지 않는 경우는 안와 지방과 안와 중격에 대한 치료만으로도 교정될 수 있다. 그러나 Hester⁸의 하안검 노화 정도 3단계 이상의 경우와 같이 눈물받이고랑과 안와 하연의 연부조직 위축이 동반된 경우는 안와 지방을 제거하거나 안와 격막에 대한 치료만으로는 교정되지 않는 경우가 많다.² 저자들의 경험에서도 안와 지방과 안와 격막에 대한 치료만으로는 쉽게 교정이 되지 않았다(Fig. 5).

눈물받이고랑의 교정을 위한 기존의 고식적인 수술들은 크게 안와 지방에 대한 처리와 안와 중격에 대한 처리 방

법에 따라 나눌 수 있다. 과도하게 돌출된 안와 지방을 단순히 절제하는 방법이 있고, 안와 지방이 선천적으로 과도한 경우는 10%가 안 된다는 Hamra¹⁰의 연구와 나이가 들어도 안와 지방의 용적은 변화가 없다는 Camirand 등¹¹의 연구에 따라 지방을 보존하는 방법이 있다. 안와 지방을 과도하게 제거하면 후에 하안검의 함몰을 가져올 수 있지만, 저자들은 지방이 과도하여 생긴 심한 눈꺼풀자루에 있어서는 경험 상 적절한 안와 지방의 절제가 만족할만한 결과를 가져올 수 있어 안와 지방을 절제하였다.

또한 안와 증격에 대한 처리에 있어서도 안와 증격을 열 것인지 보존할 것인지에 따라 다양한 의견이 있다. Sensor 등,¹² Huang,¹³ 이택중 등³은 출혈과 조직손상 등을 줄이기 위해 증격을 열지 않고 보존하는 술식을 시행함으로써 장기적인 하안검 함몰을 피할 수 있다고 하였고, Loeb,⁶ De la Plaza와 Arroyo,¹ Mendelson,⁹ Hamra⁷ 및 Geldenberg,⁴ 백봉수 등⁵은 지방의 적절한 활용과 확실한 효과에 대한 기대로 증격을 여는 방법으로 수술하였다. 진의상 등¹⁴은 안와 증격 성형술은 비교적 간단한 장점이 있

지만 과도하게 당겨지면 하안검 전체가 아래로 당겨질 수 있으며, 중첩시킨 주위로 이차적인 용기가 발생할 수 있다는 단점과 이 방법으로는 안와 하연 하방으로는 개선 효과가 적으므로, 안와 하연 주위 연부조직의 약화로 안와 하연이 두드러져 보이는 경우에 있어서는 지방전이술이 효

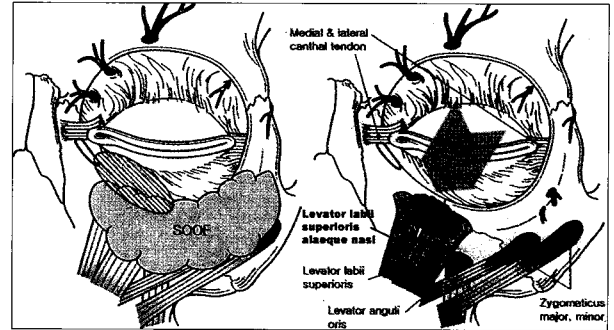


Fig. 1. Schematic representation of free fat graft. (Left) Myocutaneous flap elevation and dissection is limited to medial atrophic side. (Right) Free fat graft between levator labii alaeque nasi superior muscle and periosteum.

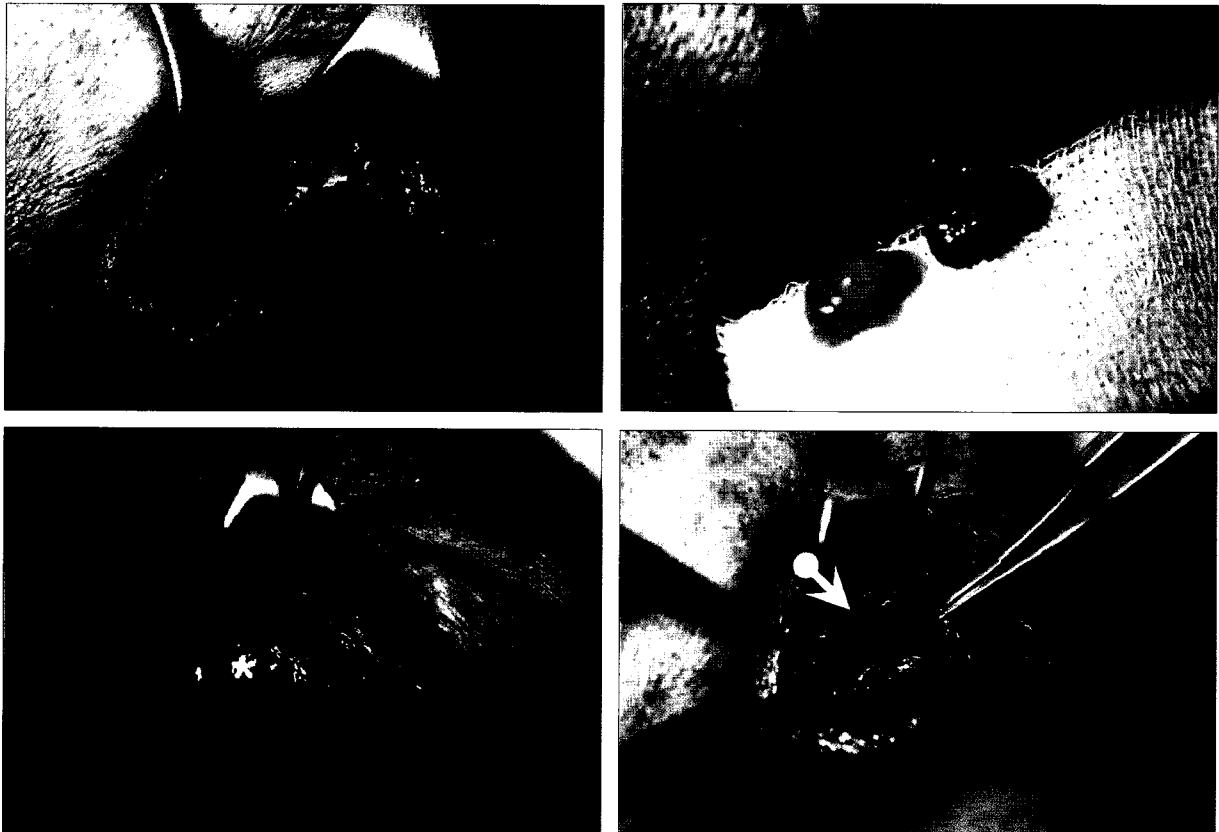


Fig. 2. Intraoperative finding of free fat graft. (Above, left) Transcutaneous approach and myocutaneous flap elevation at medial atrophic site. Normal anatomic integrity of the junction of SOOF and orbital septum is preserved at the lateral side. (Above, right) Dissection between levator labii superioris alaeque nasi muscle and periosteum and making pocket for graft and trimmed excised orbital fat. (Below, left) Free fat graft at the previously made pocket. Grafted excised orbital fat(asterisk). (Below, right) Closure between levator labii superioris alaeque nasi muscle and orbital septum. Elevated levator labii superioris alaeque nasi muscle(arrow).

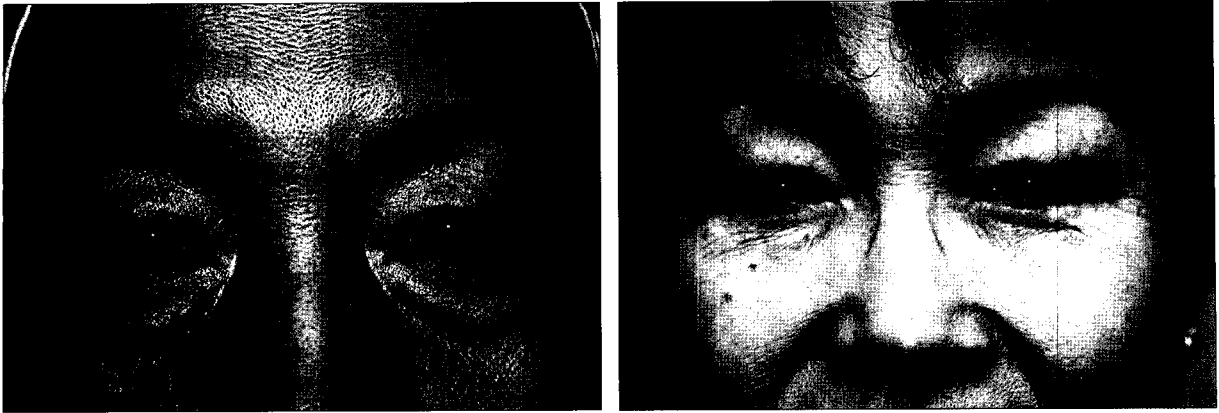


Fig. 3. A 53-year-old woman seeking lower blepharoplasty because of lower lid bulging and tear trough groove. (Left) Preoperative view. (Right) 2 years postoperative view. Note the correction of the palpebral bags and tear trough grooves.

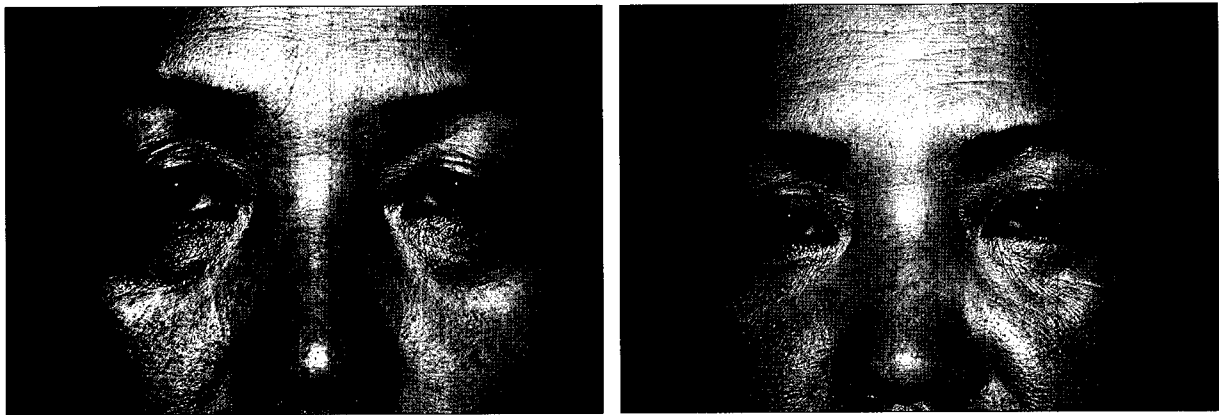


Fig. 4. A 52-year-old woman. (Left) Preoperative view. (Right) 1 year 2 months postoperative view.

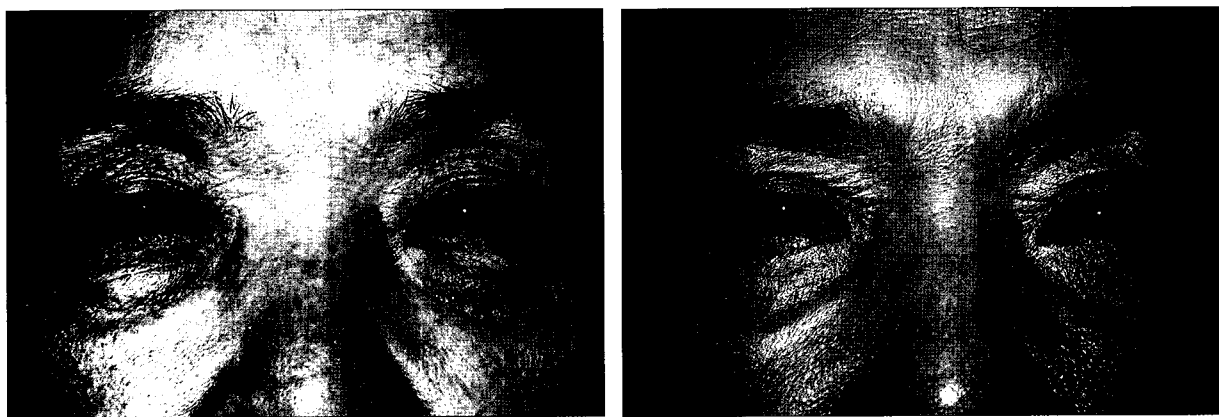


Fig. 5. A 67-year-old woman seeking lower blepharoplasty by orbital fat removal and septal reinforcement. (Left) Preoperative view. (Right) 3 months postoperative view. Palpebral bags are corrected, but there are still remained tear trough groove after lower blepharoplasty.

과적이라고 하였다. 저자들은 기존의 지방전이술과는 다른 방법으로 안와 지방의 제거를 위해 절개한 안와 중격을 수평 매트리스 봉합을 이용하여 상하로 중첩시켜 안와 중격의

강화와 동시에 안와 지방을 제거할 수 있었고, 위축된 연부 조직과 안와 하연 사이에 충전효과를 위하여 제거한 안와 지방을 이용하여 유리지방이식을 시행할 수 있었다.

지방전이술은 Loeb⁶과 Hamra⁷에 의해 일반화 된 술식이다. 1981년 Loeb⁶에 의해 처음 시도되어 의원성 또는 선천성 안검함몰을 교정하기 위해 유리지방이식술과 지방전이술을 최초로 소개하였고, 이후 Hamra⁷는 안와 중격을 변연공을 따라 절제하고 지방을 변연공보다 밑에 당겨 골막에 봉합하는 술식을 소개하였다. 또한 Goldberg⁴는 결막 통과접근법을 통해 변연공에 절개를 한 후, 골막 하 주머니를 만들어 내측과 중간부위 안와 지방을 당겨 전위시켰고, 최근 백봉수 등⁵은 피부통과접근술을 통해 안와 지방판을 골막 하에 재배치하였다. 이러한 방법들을 통해 안와 하연에 형성된 눈물받이고랑의 교정은 가능하였으나 수술 후 교정된 부분보다 윗부분에 오목현상이 생기고, 피부가 얇은 환자에서는 표면이 울퉁불퉁하여 모양이 좋지 않은 경우가 있어, 이러한 단점을 피하고자 전의상 등¹⁴은 안와 지방판을 변연공 앞에 고정하고 남은 잉여의 지방판은 다시 감아올려서 교정효과를 보장하여 표면이 울퉁불퉁해지는 것을 막으려 하였다.

기존의 술식 후에 발생하는 오목현상이나 울퉁불퉁함을 교정하기 위한 방법으로 유리지방이식술,¹⁵ 충전물 주사 등이 이용되고 있다. 1998년 Phillip 등¹⁵은 배꼽 주변부에서 얻은 지방조직을 이용하여 눈물받이고랑이나 선천성 하안검 안검함몰의 교정에 이용하였다고 소개하였다. 하안검은 혈액공급이 풍부해 이식한 지방이 생착할 수 있는 좋은 환경을 만들어 줄 수 있고, 흡입을 통해 얻은 지방보다 절제술을 이용해 얻어진 지방이 생존률이 훨씬 높다는 최근 연구 결과가 있다.¹⁵ 이를 근거로 저자들은 하안검에서 얻은 안와 지방을 이용하여 눈물받이고랑의 교정을 위해 유리지방이식술을 시행하였다. 지방전이술에서 나타날 수 있는 단점인 이차적인 오목현상이나 울퉁불퉁함을 피할 수 있고 또한 저자들의 방법은 배꼽주위 등의 다른 공여부 없이 유리지방이식을 시행할 수 있는 장점이 있다. 또한 비교적 단단한 골막 하 박리보다는 상구순 비익거근과 골막 사이를 박리하여 보다 혈액 공급이 풍부한 부위에 지방이식을 시행할 공간을 만들었다.

저자들의 방법은 노화 현상이 비교적 심하게 일어나는 내측과 중앙부는 충분한 박리를 시행하지만 연부조직 위축이 심하지 않은 외측 부위는 안와 하연까지 박리를 시행하지 않는 제한적 박리를 시행하여 다른 술식에 비해 수술적 외상을 줄일 수 있었다. 또한 적절한 안와 지방의 절제와 안와 중격의 중첩을 이용하여 눈꺼풀 자루를 동시에 효과적으로 교정할 수 있었다. 혈액순환이 좋은 상구순 비익거근 하 박리 후 절제한 안와 지방의 유리지방이식을 시행함으로써 이식된 지방의 생착률을 높여 눈물받이고랑을 효과적으로 교정하였다. 하지만 안와 중격과 안와 지방의 제거로 인한 출혈과 조직손상의 위험 및 과도한 안와 지방

제거 시에 이차적인 안검 함몰이 발생할 수 있는 단점이 있고, 이식한 지방의 생착률을 예측할 수 없다는 점으로 인해 충분한 량을 이식하지 못하거나 생착이 잘 이루어 지지 않은 경우에는 눈물받이고랑이 교정이 부족하거나 재발할 수도 있다. 또한 이식할 지방을 위한 공간을 충분히 만들지 않은 경우 상구순 비익거근과 안와 중격의 봉합 시에 이식한 지방이 돌출되어 충분한 량의 지방을 이식할 수 없었다. 따라서 상구순 비익거근과 골막 사이를 박리하여 공간을 만들 때에 충분한 박리를 시행하여 이식한 지방들이 자연스럽게 공간 내에 위치할 수 있도록 하여야 하며, 상구순 비익거근과 안와 중격의 봉합 시에도 긴장 없이 봉합될 수 있도록 하여야 한다. 이식할 지방의 양도 눈물받이고랑이 과교정되도록 이식하여야 후에 이식한 지방의 흡수로 인한 눈물받이고랑의 재발을 막을 수 있을 것이다. 저자들의 방법을 Hester⁸가 분류한 하안검과 협부의 노화 단계 중 3단계와 4단계에 해당하는 연부조직 위축에 의한 깊은 눈물받이고랑을 동반한 눈꺼풀자루의 교정에 사용하여 효과적으로 만족스런 결과를 얻을 수 있었다.

V. 결 론

저자들은 2002년 10월부터 2005년 1월까지 29명의 눈꺼풀자루와 동반된 연부조직 위축에 의한 눈물받이고랑을 가진 환자를 대상으로 피부통과절개를 통하여 하안검에서 내측과 중앙부위 중심으로 피부근육피판을 일으켜 안와 중격과 안와 하연을 노출시킨 뒤 안와 지방의 절제와 안와 중격의 중첩을 시행하고, 상구순 비익거근과 골막 사이 포켓에 안와 지방의 유리이식을 시행하여 만족스런 교정을 시행할 수 있었다. 피부통과접근법을 통해 넓은 시야 확보와 늘어진 하안검 피부와 근피판을 적당히 줄일 수 있었으며, 변형이 심한 내측위주의 접근을 통해 비교적 비침습적인 시술을 시행할 수 있었다. 안와 지방을 공여부로 이용하여 또 다른 공여부가 필요하지 않고, 상구순 비익거근 밑에 유리지방이식을 시행하여 골막 하 포켓에 시행하였을 때보다 혈액 공급이 풍부한 수혜부를 얻을 수 있어 이식된 지방의 흡수를 줄일 수 있었다.

REFERENCES

1. De la Plaza, Arroyo JM: A new technique for the treatment of palpebral bags. *Plast Reconstr Surg* 81: 677, 1988
2. Barton FE Jr, Ha R, Awada M: Fat extrusion and septal reset in patients with the tear trough triad: A critical appraisal. *Plast Reconstr Surg* 113: 2115, 2004
3. Lee TJ, Yoon SY: Fat preservation lower blepharoplasty: septal draping over inferior orbital rim. *J Korean Soc Plast Reconstr Surg* 28: 100, 2001

4. Goldberg RA: Transconjunctival orbital fat repositioning: transposition of orbital fat pedicles into a subperiosteal pocket. *Plast Reconstr Surg* 105: 743, 2000
5. Baik BS, Chung KH, Chung JY, Park JW, Cho BC: The treatment of palpebral bags by repositioning of orbital fat into a subperiosteal pocket. *J Korean Soc Aesth Plast Surg* 8: 99, 2002
6. Loeb R: Fat pad sliding and fat grafting for leveling lid depressions. *Clin Plast Surg* 8: 757, 1981
7. Hamra ST: Arcus marginalis release and orbital fat preservation in midface rejuvenation. *Plast Reconstr Surg* 96: 354, 1995
8. Hester TR Jr, Codner MA, McCord CD, Nahai F, Giannopoulos A: Evolution of technique of the direct transblepharoplasty approach for the correction of lower lid and midfacial aging: Maximizing results and minimizing complications in a 5-year experience. *Plast Reconstr Surg* 105: 393, 2000
9. Mendelson BC: Herniated fat and the orbital septum of the lower lid. *Clin Plast Surg* 20: 323, 1993
10. Hamra ST: Repositioning the orbicularis oculi muscle in the composite rhytidectomy. *Plast Reconstr Surg* 90: 14, 1992
11. Camirand A, Doncet J, Harris J: Anatomy, pathophysiology, and prevention of senile enophthalmia and associated herniated lower eyelid fat pads. *Plast Reconstr Surg* 100: 1535, 1997
12. Sensoz O, Unlu RE, Percin A, Baran CN, Celebioglu S, Ortak T: Septo-orbitoperiostoplasty for the treatment of palpebral bags: a 10 year experience. *Plast Reconstr Surg* 101: 1657, 1998
13. Huang T: Reduction of lower palpebral bulge by plicating attenuated orbital septa: A technical modification in cosmetic blepharoplasty. *Plast Reconstr Surg* 105: 2552, 2000
14. Jin ES, Jung JH, Kim YH, Sun H: The correction of lower palpebral bulge & tear trough groove by repositioning of orbicularis oculi muscle, orbital septum & orbital fat. *J Korean Soc Plast Reconstr Surg* 32: 304, 2005
15. Choo PH, Carter SR, Seiff SR: Lower eyelid volume augmentation with fat pearl grafting. *Plast Reconstr Surg* 102: 1716, 1998