

비근점 변화를 최소화하는 간단한 용비술

김덕우 · 김상범 · 한승규 · 김우경

고려대학교 의과대학 성형외과학교실

Augmentation Rhinoplasty Minimizing Change of Nasion Level: A Simple Method

Deok-Woo Kim, M.D., Sang-Bum Kim, M.D.,
Seung-Kyu Han, M.D., Woo-Kyung Kim, M.D.

Department of Plastic Surgery, Korea University College of
Medicine, Seoul, Korea

Nasions are flat and located more caudally in Asian than in Caucasian. Implant insertions in rhinoplasties are apt to move nasions more cephalic, which can cause unsatisfactory results in Asian. The purpose of this study is introducing a simple technique in rhinoplasty avoiding unnatural nasion in augmentation rhinoplasty in Asian patients. Multiple radiating incisions were made at nasion level on inner side of silicone implant to fit it into the curvature around the nasion. Between October 2001 and October 2003, 27 patients underwent augmentation rhinoplasties using this technique and results were evaluated. Preoperative and postoperative photographs of patients were used to measure the levels of nasion from medial canthus. The mean nasion level from medial canthus of preoperative patients were 3.46 ± 0.87 mm and postoperative patient was 4.98 ± 0.96 mm. The mean difference between preoperative nasion level and postoperative nasion level was 1.52 mm. There was no complication such as extrusion, displacement or infection. This technique of radiating incisions on inner side of the silicon implant can minimize cephalic migration of the nasion level in augmentation rhinoplasty in Asian.

Key Words: Silicone implant, Nasion, Radix, Rhinoplasty

1. 서 론

동양 사람들은 서양 사람들에 비해 비근점(nasion)의 높

Received October 28, 2005

Revised January 26, 2006

Address Correspondence: Seung-Kyu Han, M.D., Department of Plastic Surgery, Korea University Guro Hospital, 97 Guro-dong, Guro-gu, Seoul 152-703, Korea. Tel: (02) 818-6698 / Fax: (02) 868-6698 / E-mail: pshan@kumc.or.kr

이가 낮고 위치가 미측(caudal)에 위치한 특성이 있다. 이러한 동양인의 해부학적 특성으로 인해, 비근(radix)을 높이기 위하여 실리콘 보형물을 사용한 경우 비근점이 두측(cephalic)으로 이동하여 부자연스러운 결과가 나타나는 경향이 있다(Fig. 1, 2). 따라서 비근을 높이면서도 비근점의 상하 위치 변화를 최소화시키는 것이 동양인을 대상으로 한 용비술에 있어서 중요하다. 이러한 문제를 해결하기 위해 몇 가지 방법이 소개된 바 있는데 그 중 하나는 비근과 비배부(nasal dorsum)를 두 개의 보형물을 사용하여 각각 높이는 방법이고,¹ 다른 방법으로는 자연적인 비전두각(nasofrontal angle)에 꼭 맞도록 보형물을 조각하여 사용

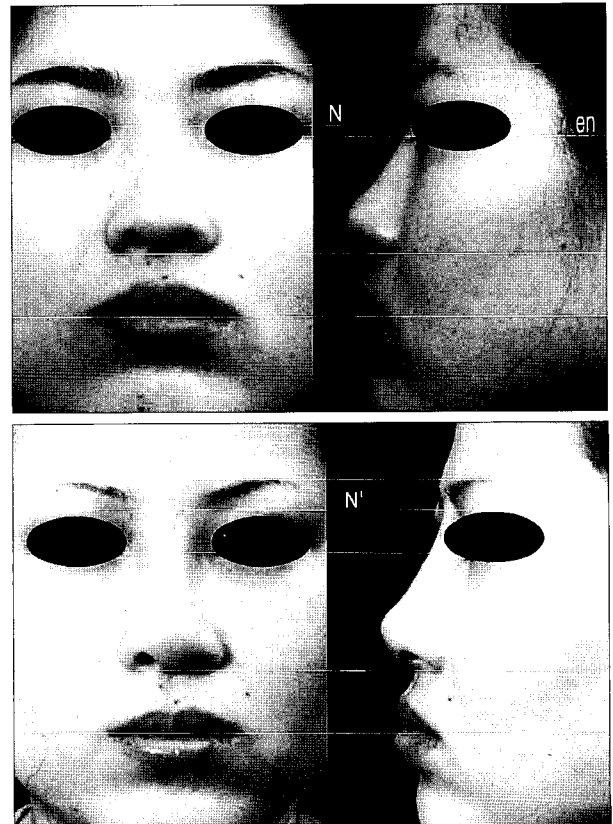


Fig. 1. An example of unnatural radix augmentation. (Above) Preoperative and (Below) postoperative view. N, nasion level; N', changed nasion level; en, endocanthion.

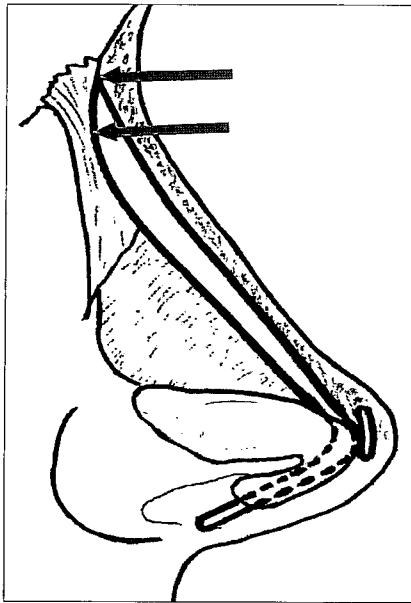


Fig. 2. The postoperative cephalic transposition of the nasion level.




Fig. 3. Radiating incisions at nasion level on inner surface of silicone implant.

하는 것이었다.^{2,3} 그러나 전술된 방법들을 사용하는 것은 기술적으로 쉽지 않고 수술 시간이 많이 드는 단점이 있다. 이번 연구의 목적은 상품화된 실리콘 보형물에 간단한 조작을 가함으로써 비근점의 위치를 변화시키지 않고 비근을 높이는 새로운 방법을 소개하고 그 효용을 평가하는 것이다.

II. 신고안

가. 재료 및 방법

1) 수술 방법

수술은 1% lidocaine과 1:200,000 에피네프린 혼합액을 사용하여 국소마취로 시행하였다. 내비접근법의 경우 외각(lateral crus)의 하방 경계를 따라 점막을 절개하고 외비공꼭지(nostril apex)에서 연삼각(soft triangle)의 상방으로 향한 후 중간각(middle crus)과 내각(medial crus)의 하방 경계를 통하여 절개하였다. 그 다음 비전정의 바닥쪽으로 내각발판(footplate of medial crus)의 하방 경계부를 따라 연장하여 절개하였다. 양측에 같은 절개를 하여 용비술 후 비첨부에 걸리는 압력이 최소화 되도록 하였다. 개방성 코 성형술의 경우 비주에 계단식 절개를 추가하였다.^{4,5} 비배(nasal dorsum)의 골막 아래에 포켓을 만들고 환자에게 사용할 경성 재질의 실리콘 보형물을 선택한 후 비근 부위에 접하는 실리콘 안쪽 면에 방사상 모양의 절개를 가하였다(Fig. 3). 이러한 방법으로 비근 부위 실리콘의 유연성을 높여 실리콘 보형물이 비전두각에 접촉 시 절개부위가 썩기

모양으로 벌어져 비전두각에 확실히 밀착됨으로써 비근부의 상방 이동을 최소화하고 비근부의 높이만 증대하는 효과를 거둘 수 있었다. 실리콘 보형물을 골막하 포켓에 넣은 후 삼입물의 돌출 방지 및 코끝을 둔우어주기 위해 실리콘 보형물의 첨부에 비중격 연골이나 이갑개(concha) 연골 이식을 시행하였다.

2) 연구 대상 및 방법

2001년 10월부터 2003년 10월까지 본 방법으로 비성형술을 시행한 27명 중 사진상으로 비근점의 위치 판별이 가능한 22명을 대상으로 이번 연구를 시행하였다. 22명 중 여성이 20명, 남성이 2명이었으며 연령은 17세에서 45세(평균연령 27세)였다. 18명의 환자에서는 내비접근법(endonasal approach)으로 용비술을 시행하고, 4명에서는 연장절개법을 이용한 개방성 코 성형술을 시행하였다. 수술 후 결과는 최소 1년간 환자를 추적관찰하여 평가하였는데 17명의 환자에 있어 1년 이상의 충분한 추적관찰이 가능하였으며 평균 추적관찰 기간은 15개월이었다. 환자의 만족도를 평가하기 위해서 전화 설문지를 시행하여 설문지에 응답한 18명을 대상으로 환자의 만족도를 매우 불만족인 1점부터 매우 만족인 5점까지로 수치화하였다. 수술 전후 비근점의 상하 위치 변화를 비교하기 위하여 환자의 수술 전후 정면과 측면 사진을 사용하여 비근점의 상하 위치를 측정하였다. Microsoft Powerpoint 프로그램을 사용하여 환자의 수술 전·후 정면과 측면사진을 한 평면 위에 놓고 사진의 크기와 각도를 조절하여 눈썹 상연, 내안각점

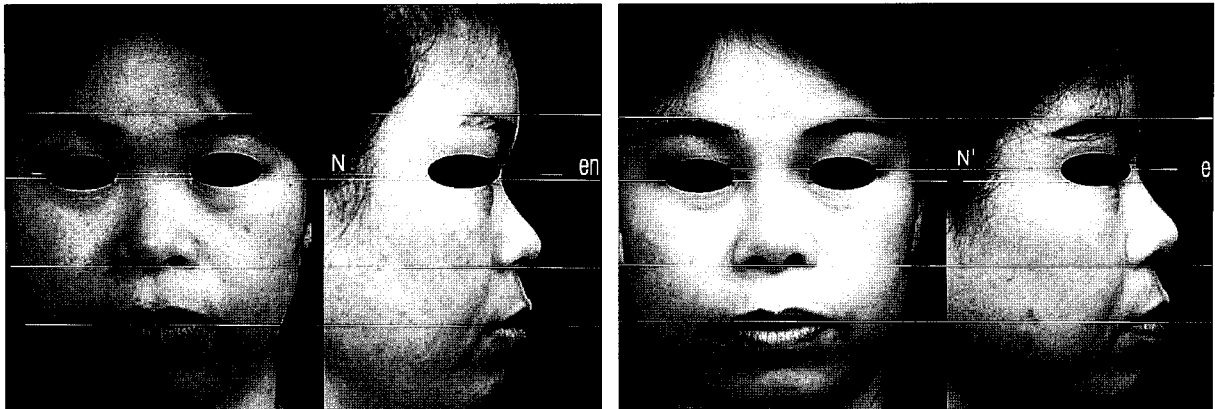

Fig. 4. (Left) Preoperative and (Right) postoperative at 15 months photographs. N, nasion level; N', changed nasion level; en, endocanthion.

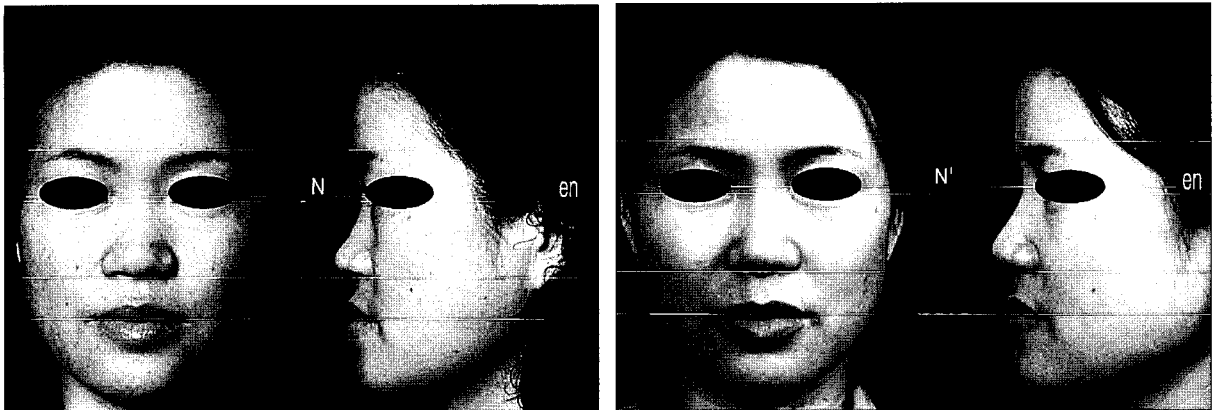

Fig. 5. (Left) Preoperative and (Right) postoperative at 10 months photographs. N, nasion level; N', changed nasion level; en, endocanthion.

(endocanthion), 비하점(subnasale), 구순각(mouth corner)이 정면과 측면 사진에서 같은 높이에 오도록 하였다(Fig. 4, 5). 연구가 후향적으로 진행된 관계로 실측 데이터가 없어 한국 성인의 각막 가로 직경이 남자 11.47 ± 0.55 mm, 여자 11.17 ± 0.55 mm 라는 사실을 토대로 내안각점을 잇는 선에서부터 비근점까지 수직 길이를 구하였다.⁶

나. 결과

음비술을 받은 환자를 대상으로 전화 통화를 통해 visual analogue scale(VAS)을 조사한 결과 환자 만족도는 매우 불만족(1점) 0명, 불만족(2점) 3명, 대체로 만족(3점) 2명, 만족(4점) 12명, 매우 만족(5점) 1명으로 4점 이상을 준 비율은 72%였고 VAS의 평균값은 3.6점이었다. 수술 결과에 만족하지 못한 3명의 환자 중 2명은 비근부의 높이가 낮다고 아쉬워하였고, 다른 1명은 반대로 비근부가 너무 높다고 평가하였다. 수술 전후의 비근점 상하 위치 변화를 비교한 결과 내안각점을 잇는 선에서부터 비근점까지의

Table I. Preoperative and Postoperative Nasion Levels (n=22)

Measurement	Mean nasion level(mm)	SD	Difference(mm)
Preoperative	3.46	0.87	
Postoperative	4.98	0.96	1.52

길이는 수술 전 평균 3.46 ± 0.87 mm에서 수술 후 평균 4.98 ± 0.96 mm로 1.52 mm 증가하였다(Table I). 합병증 발생을 조사한 결과 실리콘의 돌출이나 변위, 감염 등의 합병증은 없었고, 본 방법과 직접적인 연관은 없으나 개방성 비성형술에 의한 2차 수술 환자 1례에 있어 흉터에 의한 외비공 수축이 발생하였다. 4명의 환자에서 미미한 정도의 외비공 비대칭이 발생하였으나 환자와 의사 모두 임상적으로 중요하게 여길 정도는 아니었다.

III. 고 찰

비근점은 코의 구조에서 중요한 균형점으로서 이것의 높이와 위치는 코의 길이와 코끝의 돌출 정도와 비례하여야 한다. 지각되어지는 코의 길이와 돌출 정도는 비근점의 위치에 의해 영향을 받는데 비근점이 정상보다 전상방으로 위치해 있다면 코는 길어 보이고 코끝은 낮아 보이며, 반대로 비근점이 정상보다 후하방으로 위치해 있다면 코는 짧아 보이고 코끝은 돌출되어 보인다.⁷ 서양 사람들의 경우 비근점의 상하 위치는 대개 상안검의 쌍꺼풀선과 속눈썹 사이이지만 동양 사람들의 경우 이보다 미측에 비근점이 존재하며 그 높이도 낮다.⁸ 비근점을 두측으로 이동시키면 강인한 인상을 주고 미측으로 이동시키면 부드러운 인상을 줄 수 있으나 지나치게 비근점 상하 위치를 변화시키면 수술 후 부자연스러운 결과가 나타난다. 따라서 수술 후 결과를 확실하기 어려운 경우 비근점의 상하 위치는 변화시키지 않는 것이 안전하다.¹

이번 연구에서 용비술 시행 이후 평균 1.52 mm 상방으로 이동하였으나 그 정도가 작기 때문에 수술 후 비근점의 상방이동으로 인한 부자연스런 결과는 나타나지 않았고, 오히려 몇몇 환자들의 불만사항은 비근점이 자신이 원했던 것 보다 아래에 위치한다는 것이었다. 본 교실에서는 용비술을 시행 받지 않은 성인을 대상으로 비근점의 상하 위치를 측정할 바 있는데 평균 4.8 ± 1.3 mm였다(데이터 생략). 따라서 용비술 후 비근점의 상하 위치를 용비술을 시행 받지 않은 일반인의 비근점 상하 위치와 비교한 결과 차이가 없이(p<0.05) 자연스런 수술 후 결과를 얻었다고 판단된다.

실리콘 보형물은 널리 쓰이고 있으며 사용이 간단하고 합병증 발생률 또한 높지 않으나, 유연성이 떨어져서 비전두각을 유지하기 힘들다는 단점이 있다. 부드러운 재질의 실리콘 보형물이 제품화되고 있으나 비전두각을 유지하기에는 유연성이 떨어진다. 실리콘의 이런 성질을 극복하기 위하여 개발된 대책으로는 실리콘을 비배부 및 비근부 굴곡에 꼭 맞게 오목하게 조각하여 삽입하는 방법이 있다. Lam 등²은 실리콘을 새 모양으로 조각하여 사용하는 방법을 기술하였는데 실리콘 보형물의 비골측면을 비골의 굴곡에 맞도록 오목하게 다듬는데 숙련된 수술자의 경우 10분 정도 소요된다고 하였다. 양순재 등³은 실리콘 보형물

의 배면을 충분히 깊게 다듬어 오목하게 조형하고 환자의 비전두각의 각도에 맞게 실리콘 보형물을 조각하여 실리콘의 모든 부위가 비골과 잘 밀착해야 한다고 기술하였으며 실리콘 조각에 많은 시간을 소비한다고 하였다. 그러나 이러한 방법들은 기술적으로 쉽지 않으며 수술 시간이 더 길어지는 단점을 가지고 있다.

실리콘 보형물의 내측면에 방사상 절개를 하여 췌기 모양으로 벌어지게 한 경우 실리콘 보형물의 유연성을 증가시켜 환자들의 다양한 비전두 모양에 꼭 맞게 들어갈 수 있을 뿐만 아니라 췌기모양으로 벌어진 실리콘 사이사이 공간에 환자의 연부조직이 자라 들어감으로써 장기적으로도 비근점의 두측 이동을 방지하여 자연스러운 수술 결과를 나타낼 수 있다. 또한 이 방법은 시술이 간단하며 수술 시간을 늘리지 않는다. 환자를 추적관찰한 결과 실리콘에 절개를 가한 것이 원인으로 추정되는 합병증은 없었으며 환자들은 대부분 자연스러운 수술 결과에 만족하였다.

실리콘 보형물에 방사상 모양의 절개를 넣어 사용하는 것은 비근점의 높이를 증대시키면서 수직위치 변화를 최소화할 수 있는 빠르고 간편한 방법이다.

REFERENCES

1. Daniel RK: *Rhinoplasty*. 1st Ed, Boston, Little Brown & Co., 1993, p 11
2. Lam SM, Kim YK: Augmentation rhinoplasty of the Asian nose with the "bird" silicone implant. *Ann Plast Surg* 51: 249, 2003
3. Yang SJ, Lee JH: Guide lines of successful augmentation rhinoplasty. *J Korean Soc Aesth Surg* 11: 34, 2005
4. Han SK, Ko HW, Kim WK: Advantages of adding a footplate incision in Asian rhinoplasty. *Ann Plast Surg* 53: 65, 2004
5. Han SK, Woo HS, Kim WK: Extended incision in open-approach rhinoplasty for Asians. *Plast Reconstr Surg* 109: 2087, 2002
6. No HK, Kim MS, Kim JH: A statistical study on the corneal diameter. *J Korea Opnth Soc* 29: 245, 1988
7. Rohrich RJ, Muzaffar AR, Janis JE: Component dorsal hump reduction: the importance of maintaining dorsal aesthetic lines in rhinoplasty. *Plast Reconstr Surg* 114: 1298, 2004
8. Leong SCL, White PS: A comparison of aesthetic proportions between the Oriental and Caucasian nose. *Clin Otolaryngol Allied Sci* 29: 672, 2004