

## 유경 횡복직근피판을 이용한 유방재건술에서 피판장착의 단순화된 전략

이택종 · 윤상엽

울산대학교 의과대학 성형외과학교실

### Simplified Insetting Strategy in Pedicled TRAM Flap Breast Reconstruction

Taik Jong Lee, M.D., Sang Yub Yoon, M.D.

Asan Medical Center, Department of Plastic Surgery,  
University of Ulsan, College of Medicine, Seoul, Korea

Various method of insetting the transverse rectus abdominis myocutaneous flap for breast reconstruction has been reported in literature. The Bostwick's principle is commonly applied, which utilizes contralateral pedicle in a vertical or oblique flap inset position and ipsilateral pedicle in the transverse position. But it is relatively a complex and difficult technique, thus requires a more simplified strategy. We have formulated a new insetting method, in which the contralateral pedicled TRAM flap with an oblique( $0^{\circ}$ - $90^{\circ}$ ) flap inset was carried out. We used this method in 100 cases from July 2001 to June 2003. This maneuver places Hartrampf's zones I and III with good vascularity in the medial side, and zone II in lateral side of breast. Fat necrosis was observed in 14 patients(14%) and of these, only three cases needed surgical excision. This simplified method is easy to learn. Specifically, fat necrosis removal is easy with more tolerable aesthetic results, especially in Asian patients with smaller breasts.

**Key Words:** Transverse rectus abdominis myocutaneous flap, Breast reconstruction

### I. 서 론

유방암 발생 증가와 더불어 유방재건에 대한 사회적 관심이 증가되고 있는 실정으로 자가조직을 이용한 유방재

건의 대표적인 방법 중 하나인 유경 횡복직근피판법이 널리 사용되고 있다.<sup>1</sup> 횡복직근피판의 장착(Insetting)에 관해 다양한 보고들이 있는데, Bostwick에 따르면 수직이나 사선방향으로 피판을 놓을 때는 반대편 피판경을 사용하고, 수평방향으로 피판을 놓을 때는 같은 쪽의 피판경을 사용한다고 하였다.<sup>2</sup> 그러나 저자들은 Bostwick의 방법이 비교적 복잡하여 적용하는데 어려움이 있고 서양인의 유방을 기준으로 개발되었으므로 동양인 유방의 크기와 모양에 그대로 적용하기엔 무리가 있음을 경험을 통해 알게 되었다. 따라서 단순화된 저자들만의 방법을 개발하여 적용하고 있으며 이에 문헌고찰과 함께 보고하는 바이다.

### II. 재료 및 방법

2001년 7월부터 2003년 6월까지 본원에서 유방암으로 유방절제술 후 횡복직근피판을 사용하여 즉시 유방재건수술을 시행받은 연속적인 116례를 분석하였다. 이 중 100례에서 저자들의 단순화된 피판장착방법을 사용하였다. 환자들은 복부 반흔의 양상 때문에 반대쪽 피판경을 사용할 수 없는 경우나 양쪽 유방재건의 경우를 제외하고 전례에서 저자들의 방법을 적용하였다. 수술 당시의 나이는 22세에서 58세로 평균 40.5세였으며 추적관찰기간은 3개월에서 26개월로 평균 11.5개월이었다.

저자들의 피판장착방법은 1) 반대쪽 피판경을 사용하며, 2) 횡복직근피판을 평행하게 유방위치로 옮긴 후 반대편 유방 모양에 따라 제4구역을 12시 방향으로 0도에서 90도로 회전하며, 3) 혈행이 좋은 제 1, 3구역을 유방 내측에 위치시키고, 4) 제4구역은 모두 제거하고 제 2구역은 모양과 크기에 맞춰 일부만 남기고(평균 24.5% 사용) 유방 외측에 두었다(Fig. 1). 이와 같은 방법을 100례에 적용하였다. 나머지 16례는 복부 흉터 등의 이유로 반대쪽 피판경을 사용하지 못하고 같은쪽 피판경을 사용한 경우 11례와 Bostwick의 방법처럼 반대쪽 피판경을 사용하여 피판장착을 90도에서 180도 회전시킨 경우 3례 및 양쪽 유방을 재건한 경우로 같은쪽 횡복직근피부피판을 이용하여 각 유방을 재건한 2례였다.

Received January 24, 2006

Revised March 2, 2006

**Address Correspondence:** Taik Jong Lee, M.D., Department of Plastic Surgery, Asan Medical Center, University of Ulsan, College of Medicine, 388-1 Pungnap-dong, Songpa-gu, Seoul 138-736, Korea. Tel: 02) 3010-3601 / Fax: 02) 476-7471 / E-mail: tjlee@amc.seoul.kr

\* 본 논문은 2003년 제 55차 대한성형외과학회 추계학술대회에서 구연 발표되었음.

### III. 결 과

이 새로운 피판장착 방법에 따른 합병증은 전체 100례 가운데 86례에서 부분 지방괴사가 없었으며(Fig. 2, 3), 14례(14%)에서 부분 지방괴사가 발생되었다. 두 명의 환자는 제 2구역과 제 3구역 모두에서 부분 지방괴사를 보였고 나머지 12명 가운데 10명은 제 2구역에서 발생하였고 2명에서는 제 3구역의 가장자리 일부가 딱딱해짐을 관찰할 수 있었다(Fig. 4). 14례 가운데 3례에서 재수술을 통해 괴사된 부분을 제거하였고 11례에서는 시간경과에 따라 연화(softening)를 보이거나 괴사된 지방의 크기가 미미하여 불편함을 호소하지 않아 괴사된 부분을 제거하지 않았다.

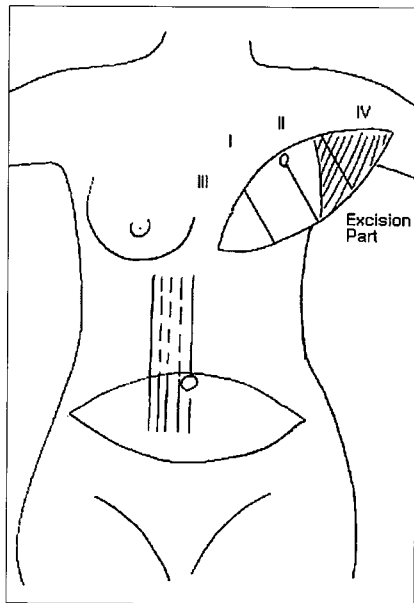


Fig. 1. The schematic view of flap inseting. The contralateral pedicle was used. After flap elevation, the zone II(about 75%) and zone IV are excised.

### IV. 고 찰

횡복직근피판을 이용한 유방재건에 있어 기존의 여러 보고들<sup>2,5</sup>에서 피판장착방법의 차이가 조금씩 있어 왔는데 저자들은 경험을 바탕으로 단순화된 나름대로의 방법을 적용해 좋은 결과들을 얻을 수 있었다.

같은쪽과 반대쪽 피판경의 사용에 대한 논란이 있어 왔는데 1982년 Hartrampf가 최초로 횡복직근 피판을 발표할 당시에는 같은쪽 피판경을 사용하였으나,<sup>6</sup> 피판경이 접혀지고 정맥울혈이 생기기 쉽다는 이유 때문에 회전반경(arc of rotation)이 큰 반대쪽 피판경을 사용하는 방법을 추후에 보고하였고<sup>4</sup> 그 후 반대쪽 피판경을 사용하여 유방을 재건한 여러 보고가 뒤따랐다.<sup>7,9</sup> 그러나 Clugston 등은 190명의 환자를 대상으로 한 연구에서 반대쪽 피판경을 사용하면 이동에 필요한 피판경이 길어 늘림(tension)과 정맥울혈이 잘 발생한다고 지적하였으며, 252건의 같은쪽 피판경을 사용한 연구에서 피판괴사나 정맥울혈 등의 합병증 발생이 적었고 자연스런 유방 모양을 얻을 수 있었으며 유방밑주름을 더 잘 유지할 수 있었다고 하였다.<sup>10</sup> 그러나 Ozkan 등은 같은쪽과 반대쪽 피판경의 사용은 합병증 발생과 관련이 없고 유방 모양에 따라 결정해야 된다고 하였다.<sup>11</sup> 저자들은 116례의 경험을 통해 같은쪽 피판경을 사용하게 되면 수평으로 유방위치로 피판을 옮긴 후 좌측 유방암의 경우 시계 방향으로 우측에서는 반시계 방향으로 피판을 90도에서 180도까지 회전시켜야 되는데 이 과정에서 피판경이 외측으로 더 이동하는 경향이 생겨 쉽게 늘리게 됨을 발견하였다(Fig. 5, Right). 이 경우 유방밑주름은 내측까지 복원하는데 어려움이 있었다. 반면 반대쪽 피판경을 사용하는 경우에는 피판경이 외측으로 가는 경향이 줄어들어 유방밑주름을 내측까지 복원해 줄 수 있었다(Fig. 5, Left).

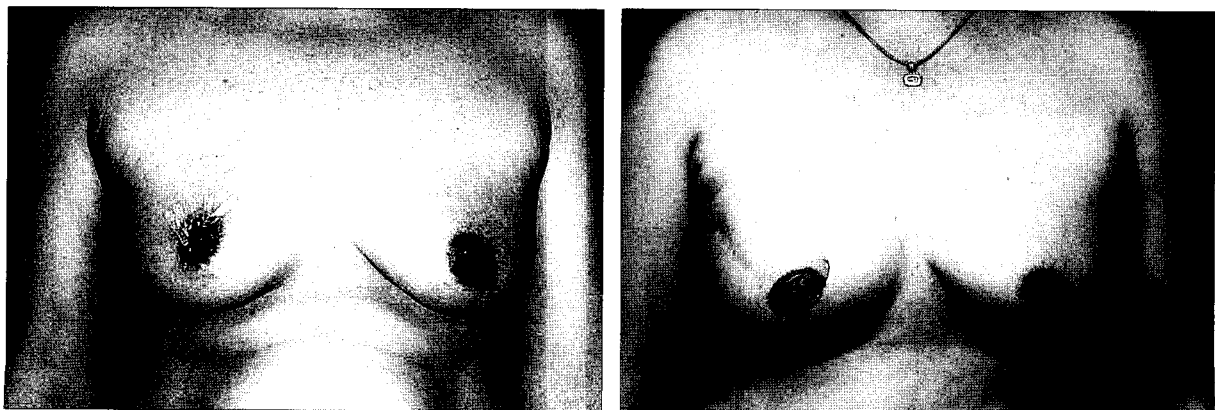
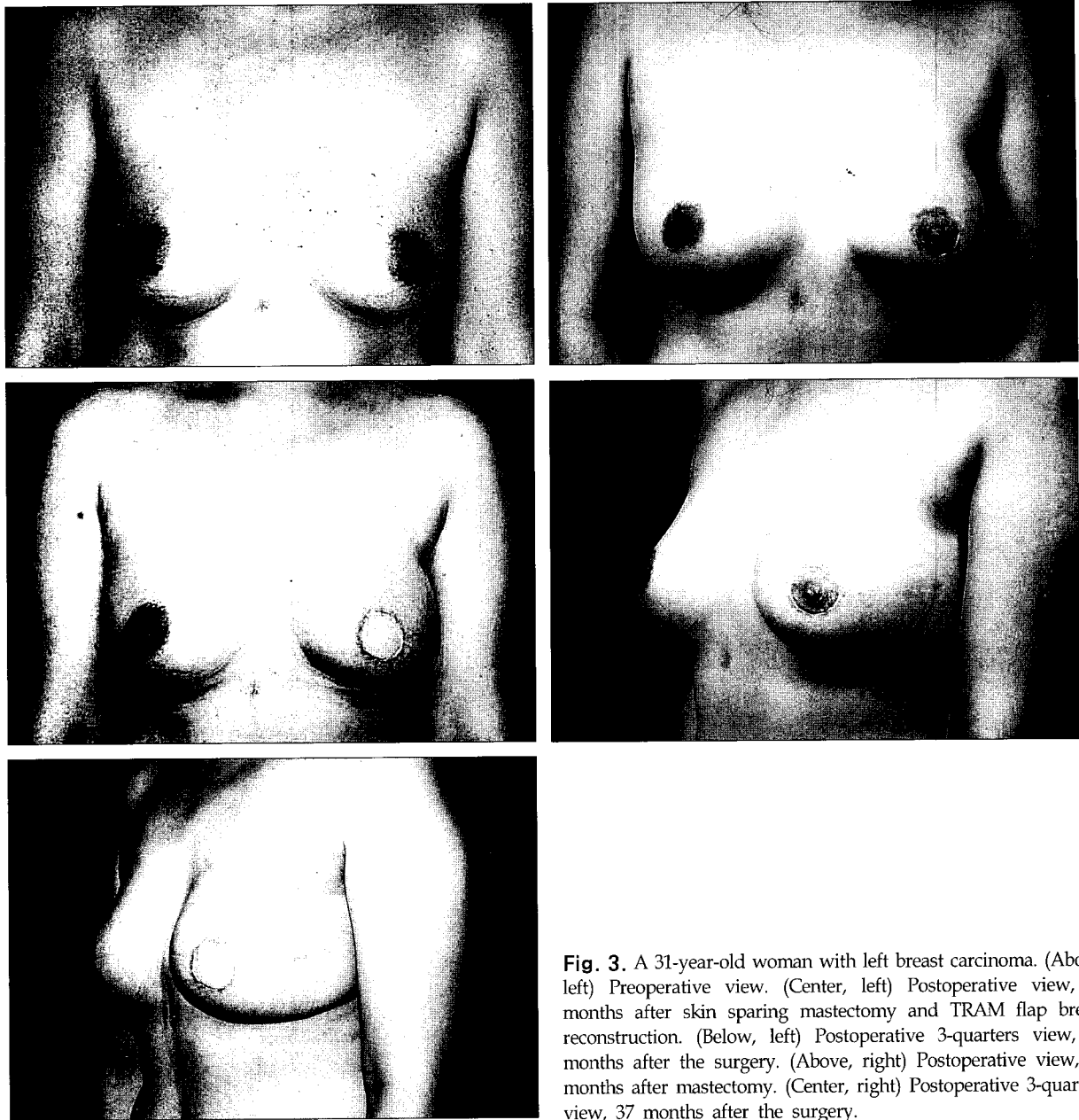


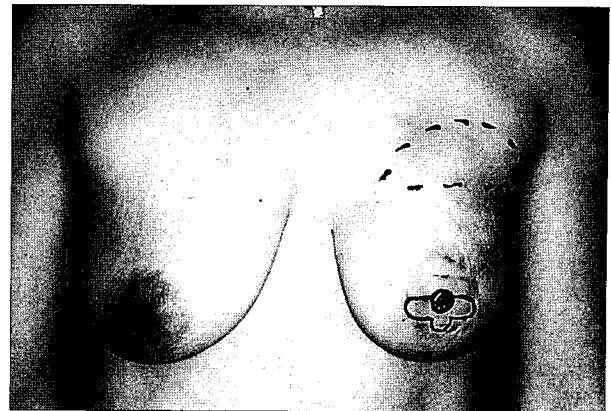
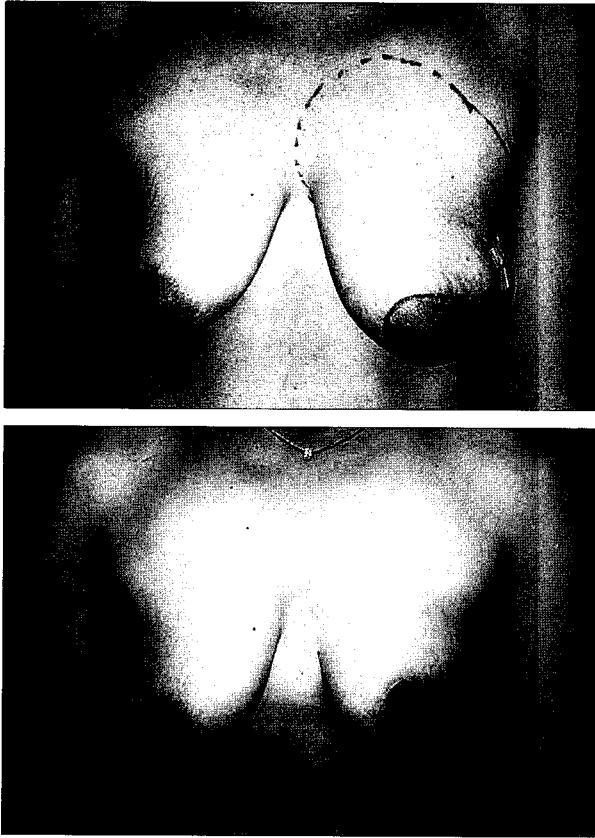
Fig. 2. A 42-year-old woman with right breast carcinoma. (Left) Preoperative view. (Right) Postoperative view at 39 months after skin sparing mastectomy, TRAM flap breast reconstruction and nipple-areola complex reconstruction.



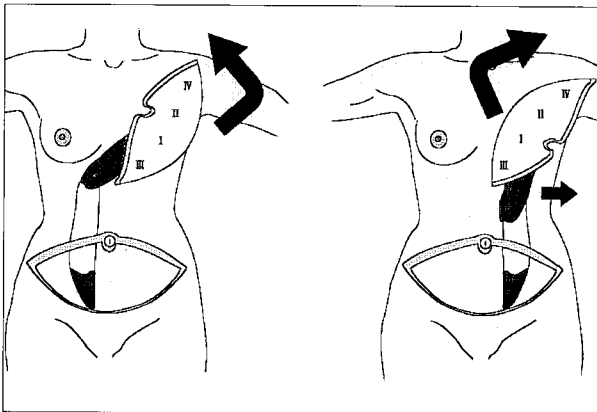
**Fig. 3.** A 31-year-old woman with left breast carcinoma. (Above, left) Preoperative view. (Center, left) Postoperative view, 11 months after skin sparing mastectomy and TRAM flap breast reconstruction. (Below, left) Postoperative 3-quarters view, 11 months after the surgery. (Above, right) Postoperative view, 37 months after mastectomy. (Center, right) Postoperative 3-quarters view, 37 months after the surgery.

Clugston 등<sup>10</sup>은 반대쪽 피판경을 사용할 때 유방의 윗부분이 필요이상으로 두꺼워지고 명치부위(xiphoid region)가 튀어나오게(bulging) 된다고 하였다. 그러나 저자들의 경험으로는 피판을 0도에서 90도까지 적절히 회전시키면서 다듬는 과정을 통해 유방 윗부분이 두꺼워지는 문제를 해결할 수가 있으며, 명치부위가 튀어나오는 문제는 반대쪽 피판경을 사용할 때 피판경이 넓게 퍼지게 되어(Fig. 5, Left) 튀어나오는 정도가 같은쪽 피판경을 사용할 때보다 줄어들고, 8번째 늑간신경을 피판 거상시 완전히 끊고 혈관경이 손상되지 않도록 조심하면서 복직근 외측에 역절개(backcut)을 넣어 수술 후 시간 경과에 따라 근육이 위축

되면서 명치부위가 개선됨을 확인하였다(Fig. 6). 따라서 유방 윗부분과 명치부위의 튀어나움이 반대쪽 피판경 사용으로 인한 단점이라고 생각할 수는 없다. 또한 Clugston 등<sup>10</sup>은 같은쪽 피판경을 사용하면서 복직근을 부분적으로 만(muscle split) 거상하여 명치부위가 튀어나움을 최소화할 수 있다고 하였다. 그러나 저자들의 경험으로는 복직근 일부를 남기더라도 남아 있는 근육으로 가는 신경이 절단되어 근육이 기능을 하지 못해 공여부에 이로운 점이 없으며, 복직근 전체를 거상하는 것 보다 술중 출혈이 많고 시간이 더 걸린다. 또한 근육 일부를 남기는 과정에서 상 상복부 혈관(superior epigastric vessels) 주행에 예기치 않은

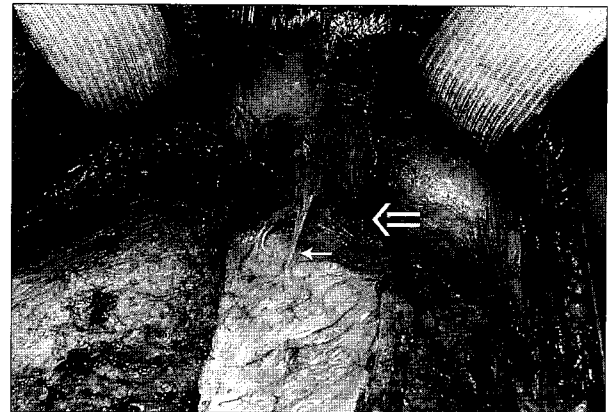


**Fig. 4.** A 33-year-old woman with left breast carcinoma. (Above, left) Preoperative view (Above, right) Postoperative view, 23 months after skin sparing mastectomy and TRAM flap breast reconstruction. There is 7 × 6 cm sized area of fat necrosis on medial portion of the left breast. (Below) Postoperative view, 6 months after excision of necrotic fatty tissue.



**Fig. 5.** The differences between ipsilateral pedicle and contralateral pedicle. (Left) When the contralateral pedicle is used, the medial inframammary fold repair is favorable. (Right) The ipsilateral pedicle has the tendency of lateralization (solid arrow), with occurrence of greater twisting tension and venous congestion.

해부학적 변이가 있으면 혈관에 손상을 입힐 수 있는 가능성이 증가한다. 또한 Clugston 등<sup>10</sup>이나 Ozkan 등<sup>11</sup>은 같은쪽 피판경을 사용하여 180도 회전하는 방법을 사용하여 피판경의 꼬이는 정도를 감소시켰다고 하였으나 저자들은 반대쪽 피판경을 사용하여 90도 이내로 회전함으로써 피



**Fig. 6.** The "back-cut" lengthens the pedicle(double arrow). The intercostal nerve is also severed(single arrow).

판경의 늘림이나 정맥울혈이 잘 발생하지 않음을 확인하였다(Fig. 5).

횡복직근피판을 장착하는 방법으로 1988년 Hartrampf<sup>4</sup>는 7년간의 경험을 바탕으로 반대편 피판경을 사용하여 유방절제술 후 발생하는 피부결손부위 모양에 맞추어 피판을 90도에서 180도 회전하여 제 1구역과 3구역을 외측에 놓는 것이 가장 좋은 방법이라고 설명하였다. 또한, 1999년 Jones<sup>5</sup>는 반대편 또는 같은편 피판경을 사용하여

횡복직근피판을 180도 회전하여 수평방향으로 놓거나 피판을 80도에서 120도 회전하여 혈행이 좋은 제 1구역과 3구역을 유방의 외측에 두는 것이 좋다고 하였다. 이는 유방의 외측과 하측(inferior)에 충분한 조직을 넣어 유방의 돌출(projection)과 자연스런 유방의 모양을 얻기 위함으로 설명하였는데 특히 유방의 밑변(base)이 넓은 경우에 유용하다고 하였다. 또한 유방이 좁고 흉곽이 길며 유방하수가 있는 경우 횡복직근피판을 90도 회전하여 유방하방(lower pole)부위에 조직을 충분히 넣어주는 것이 좋다고 하였다. 그러나 2000년 Bostwick<sup>2</sup>은 즉시 유방재건술에서는 기존의 유방조직(parenchyma)이 있던 자리에 확보된 적절한 공간에 피판이 위치하기 때문에 피판의 위치나 방향이 결정적인 역할을 하지는 않는다고 하였다. 그리고 환자 흉곽의 길이나 모양 및 반대편 유방모양에 맞추어 피판을 수직, 사선(oblique) 또는 수평방향으로 위치시키는 다양한 방법을 소개하였는데 사선이나 수평방향에서 배꼽이 있던 자리를 피판의 아래부분에 위치시켰다. 또한 Hartrampf<sup>4</sup>와 Jones<sup>5</sup>경우 제 2구역과 제 4구역이 유방의 내측에 위치하게 되는데 Bostwick은 이를 피하기 위해 동측 피판경을 사용하거나 양측 피판경을 사용한다고 하였다. 이상에서 여러 저자들<sup>2,4,5</sup>이 밝히고 있는 다양한 피판 장착방법은 복잡하고 서양인들의 체형에 맞춘 방법으로 유방의 외측에 초점이 많이 맞추어져 있음을 알 수 있다. 그러나 저자들의 경험으로는 외측에 조직을 충분히 넣어준 경우 팔에 유방이 걸려 재건된 유방크기를 줄여달라는 환자들의 불만을 자주 접하게 되어 외측에 많은 조직이 필요하지 않음을 알게 되었다. 피판의 모양을 다듬는 과정에서 상대적으로 혈행이 좋은 제 1, 3구역을<sup>9</sup> 많이 남겨 유방 내측에 위치시켜 제 4구역은 모두 제거하고 제 2구역을 필요에 따라 일부만 남겨 유방외측에 위치시켰다(Fig. 1). 또한 유방외측은 지방피사가 일어나더라도 기존의 유방암 절제술에서 사용한 흉터를 통해 쉽게 접근할 수가 있어 피사된 지방조직을 제거하기가 쉽고 피사된 지방조직을 제거하더라도 유방의 변형이 상대적으로 덜하였다. 반면 유방내측은 피사된 지방조직의 접근 및 제거가 상대적으로 어렵고 피사조직의 제거시 유방의 변형이 심하였다.

## V. 결 론

저자들은 재건할 유방의 반대측 복부에 반흔이 있는 경우나 양측 유방을 재건하는 경우 등을 제외하고 전 레에서 반대편 피판경을 사용하여 횡복직근피판을 거상하고 평행

하게 유방위치로 옮긴 후 정상측 유방의 모양에 따라 제 4구역을 12시 방향으로 0도에서 90도 회전하여 제 1, 3구역을 유방내측에 두는 방법을 사용하였다. 저자들의 단순화된 피판장착방법은 간단하여 술기가 쉽고, 유방의 내측에 혈행이 좋은 제 1구역과 3구역이 위치하고 외측에 혈행이 상대적으로 떨어지는 제 2구역이 위치하게 되어 지방피사가 일어나도 제거가 비교적 쉽고 제거하더라도 미용적인 문제가 덜 생겨 서양인에 비해 체형이 작은 동양인에 더 적합하고 유용한 방법이라고 사료된다.

## REFERENCES

1. Kim TG, Chang H, Lee TJ, Yoon HS, Ahn SH: Immediate breast reconstruction using pedicled TRAM flap in patients with lower midline abdominal scar: is zone I and III sufficient? *J Korean Soc Plast Reconstr Surg* 30: 560, 2003
2. Bostwick III J: *Plastic and reconstructive breast surgery*. 2nd ed, St Louis, Missouri, Quality Medical Publishing, 2000, p 1043
3. Oh KS, Kim HJ, Jeong JH, Seul JH: A clinical study of subcutaneous mastectomy with immediate reconstruction as treatment for early breast carcinoma. *J Korean Soc Plast Reconstr Surg* 28: 463, 2001
4. Hartrampf CR Jr: The transverse abdominal island flap for breast reconstruction. *Clin Plast Surg* 15: 703, 1988
5. Jones G: Pedicled TRAM flap: reconstruction of the skin-sparing mastectomy. *Oper Tech Plast Reconstr Surg* 6: 15, 1999
6. Hartrampf CR, Schefflan M, Black PW: Breast reconstruction with a transverse abdominal island flap. *Plast Reconstr Surg* 69: 216, 1982
7. Hartrampf CR Jr, Bennett GK: Autogenous tissue reconstruction in the mastectomy patient: a critical review of 300 patients. *Ann Surg* 205: 508, 1987
8. Wagner DS, Michelow BJ, Hartrampf CR Jr: Double-pedicle TRAM flap for unilateral breast reconstruction. *Plast Reconstr Surg* 88: 987, 1991
9. Moon HK, Taylor GI: The vascular anatomy of rectus abdominis musculocutaneous flaps based on the deep superior epigastric system. *Plast Reconstr Surg* 82: 815, 1988
10. Clugston PA, Gingrass MK, Azurin D, Fisher J, Maxwell GP: Ipsilateral pedicled TRAM flaps: the safer alternative? *Plast Reconstr Surg* 105: 77, 2000
11. Özkan A, Çizmeci O, Aydın H, Özden BÇ, Tumerdem B, Emekli U, Asoğlu O, Bozfakioğlu Y: The use of the ipsilateral versus contralateral pedicle and vertical versus horizontal flap inset models in TRAM flap breast reconstruction: the aesthetic outcome. *Aesthetic Plast Surg* 26: 451, 2002