

## 2두의 소형견에서 안와부위종창을 병발한 치근단 농양의 외과적 치료

한현정 · 김종현 · 김준영\* · 정순욱<sup>1</sup>

충북대학교 수의과대학 수의외과학교실

\*건국대학교 수의과대학 수의외과학교실

(게재승인: 2006년 11월 10일)

### Surgical Treatment of a Periapical Abscess with Suborbital Swelling in Two Dogs

Hyun-Jung Han, Joong-Hyun Kim, Jun-Young Kim\* and Soon-wuk Jeong<sup>1</sup>

Department of Veterinary Surgery, College of Veterinary Medicine, Chungbuk National University, Cheongju, Chungbuk 361-763, Korea

\*Department of Veterinary Surgery, College of Veterinary Medicine, Konkuk University, Seoul 143-701, Korea

**Abstract :** A 9-year-old, female Yorkshire terrier and a 10-year-old, female Maltese were referred to the Veterinary Medical Teaching Hospital of Konkuk University. The dogs were presented with severe swelling and cutaneous sinus tract on the left suborbital lesion. Under general anesthesia, we performed physical, intraoral examinations and survey radiography, and diagnosed as periapical abscess in a left fourth premolar tooth. They were treated with tooth extraction, and the sinus tracts were drained with 0.05% chlorhexidine solution. After teeth extractions, medication applied by the result of antibiotic sensitivity test. During follow-up 10 months later, the left suborbital swelling had completely resolved.

**Key words :** periapical abscess, suborbital swelling, sinus tract, tooth extraction, dog.

### 서 론

치근단농양(periapical abscess)은 치근주위의 급성 또는 만성 화농성 염증이다(2,3). 이러한 염증은 주로 상악의 전구치와 구치의 치근단 조직에 발생하는데(6,8), 병원균이 치주구멍과 치주인대를 통해 빠르게 진행되어, 치근주위 근육과 결합조직 등을 파괴함으로써 발생한다(10).

급성 치근단농양은 치근단조직의 급성염증으로 인해 일어나며 심각한 치통을 유발하고, 치아가 치조로부터 약간 돌출되는 경우도 있다. 또한 인접부위의 림프염과 발열이 나타나고, 골수로 염증이 진행될 경우에는 급성골수염으로 진행될 수 있다.

만성 치근단농양은 일반적으로 특이적 임상증상은 없으나 만성적 병변이 갑자기 악화될 경우, 급성농양과 같은 임상증상이 나타나게 된다. 이러한 농양은 드물게 비강이나 비루관을 통해 배액된다는 보고가 말에서 있었지만(9), 대부분은 안와부위의 종창과 동을 형성한다.

일단 임상증상이 나타나면, 적절한 치료를 통하여 신속하게 치수강안의 염증원인을 제거해야 하며(3). 치근단농양을

치료하지 않을 경우에는 감염이 진행됨에 따라 골수염이나 봉와직염 등과 같은 합병증을 초래할 수 있다(2). 치근단농양으로 인하여 발생하는 봉와직염은 carnassial 혹은 malar abscess, facial sinus 등으로 불리며, 주로 눈의 내안각 아래 부위에 발생하고, 노령견에서 많이 발생한다. 이 외에도, 누관형성(sinus tract)이 구강 내로 연결되어 주로 치은과 구강점막 등의 부위에 형성된다(3).

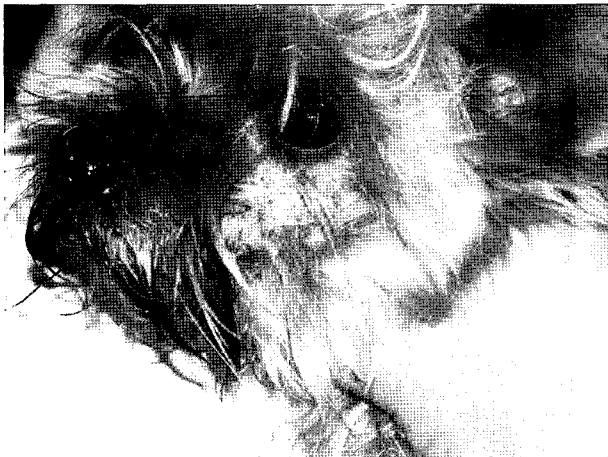본 증례에서는 치근단농양 및 안와부위종창을 지닌 두 환축을 치료하여 완치된 예를 소개하고자 한다.

### 증 례 1

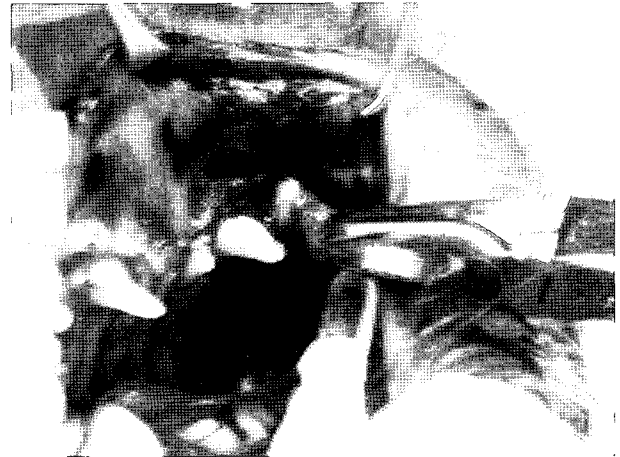9년령의 암컷 요크셔테리어가 좌측 안와부위종창이 진행되어 건국대학교 수의과대학 부속동물병원에 내원하였다. 내원하기 전, 지역병원에서 chlorhexidine 용액으로 구강소독을 실시하였고, 종창부위의 피하에 sinus tract이 형성되어 있음을 발견하였다(Fig 1).

신체검사서에서 식욕, 배뇨, 배변 등의 전신상태는 정상이었으나, 좌측 하악 림프절이 상당히 종창되어 있었다. 2% isoflurane으로 전신마취 하에 구강검사를 실시한 결과, 좌측 상악 제 4전구치 부분에 농이 배출되었고, 치석과 치은염이


<sup>1</sup>Corresponding author.  
E-mail : swjeong@konkuk.ac.kr



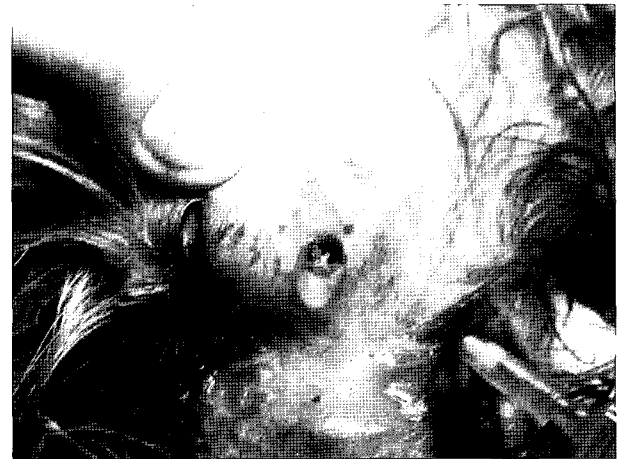**Fig 1.** There was the swelling and crust caused by exudates on the left suborbital lesion.



**Fig 3.** The left fourth maxillary premolar tooth was extracted by tooth sectioning.



**Fig 2.** Intraoral radiograph reveals radiolucent area around the maxillary 4th premolar region.



**Fig 4.** The sinus tract was probed and drained with 0.05% chlorhexidine solution.

매우 심한 상태였다. 또한 안외부위에서는 출혈성 삼출물이 지속되었다. 치아의 동요도 검사에서 견고하였고, 치근의 골절소견은 확인할 수 없었다.

구강 내 방사선촬영상에서는 좌측 상악 제4전구치의 치근단부위의 방사선 투과도가 증가되어 있었다(Fig 2). 혈액검사 상으로는 모두 정상소견을 나타내었고, 종창부위의 농에서 세균분리동정을 실시한 결과, 포도상구균과 녹농균을 검출하였다. 항생제 감수성 테스트 결과 호기상태에서, Clavamox, ampicillin, carbenicillin, penicillin의 순으로 감수성이 높았고, 혐기상태에서, penicillin, ciprofloxacin 등이 감수성을 나타내었다.

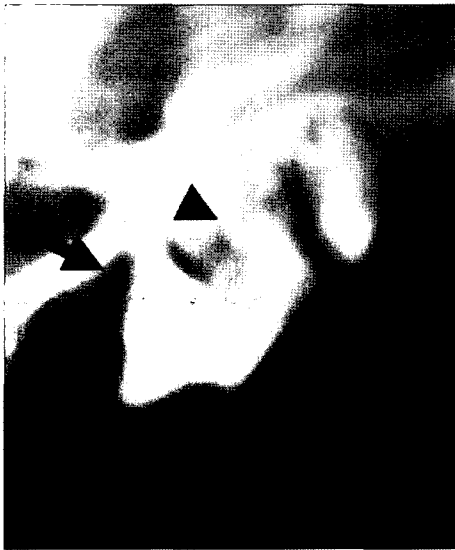구강 검사 및 방사선 사진의 결과를 통해 구강 외로 누관이 형성된 치근단농양으로 진단하였고, 치료로는 발치를 실시하였다. 누관형성의 개구부는 구강의 내측과 외측에 위치하였는데, 구강 내측의 개구부는 상악 제4전구치의 치근과

구강점막의 연결부에 위치하였고, 구강 외측의 개구부는 좌측 안외부위에 위치하였다. 누관형성을 탐침으로 확인 후, 구강 내측을 chlorhexidine 용액으로 소독하였다. 그 후, 좌측 제4전구치를 발치하였다(Fig 3). 누관형성의 양쪽개구부를 통해, 0.05%의 chlorhexidine 용액을 배액한 후, povidone iodine으로 탐폰하였다(Fig 4). 발치한 치아를 관찰한 결과, 4번째 전구치의 치주인대 및 치근의 심한 염증을 확인할 수 있었다.

발치 후에 항생제 감수성검사의 결과에 따라 약물치료를 병용하였고, 10개월 경과 후까지 관찰한 결과, 안외부종창은 완전히 회복되었고, 재발 소견은 보이지 않았다.

## 증례 2

10년령의 암컷 말티즈가 좌측 안외부위종창으로 본원에



**Fig 5.** A lateral radiograph of the maxillary fourth premolar reveals radiolucent (arrow) and indistinct margin (arrowhead) in the 4th premolar tooth root region.

내원하였다. 병력청취를 통하여 내원 2일전에 갑작스런 안와부위의 종창과 누관이 형성되었고, 병변부위에서 농성 삼출물이 배출되었음을 확인할 수 있었다. 신체검사에서 좌측 하악 림프절이 상당히 종창되어 있었고, 병변부위에 심한 통증을 호소하였다. 구강검사에서는 치은염이 심한 상태였고, 좌측 제4전구치 부위의 치은 압박 시 출혈성 농이 삼출되었다. 치아는 견고한 상태였고, 치근의 골절소견은 보이지 않았다. 치아의 방사선�촬영을 실시한 결과, 4번째 전구치의 치근주위에 방사선 투과도가 증가되어 있었고, 앞쪽 치근주위에는 삼출물로 인한 불분명하고 혼탁한 영상을 확인할 수 있었다(Fig 5).

전신마취 하에 발치를 실시하였고, 발치한 4번째 전구치에서 원심치근(distal root)의 염증과 근심치근(mesial root) 주위의 많은 삼출물 및 심한 염증을 관찰할 수 있었다. 또한 치근단부위와 안면종창부위에 sinus tract이 형성되어 있었다. Sinus tract은 0.05% chlorhexidine 용액으로 배액하여 주고, 발치한 부위에는 single layer flap으로 tract의 개구부를 막아주었다.

발치 후, 항생제 감수성 결과에 따라 약물 처치를 병용한 결과, 안면부위종창과 sinus tract은 완전히 회복되었고, 발치 전과 비교하였을 때 구취 또한 소실되었음을 확인할 수 있었다.

## 고 찰

치주질환은 안면종창의 흔한 원인중의 하나로 안면종창이 발생한 경우, 항상 치주질환의 가능성을 고려해야 한다. 치주질환은 표면상으로 무증상인 경우가 많기 때문에, 보호자나 경험이 미숙한 수의사의 경우, 안면종창의 원인으로 치주

질환을 배제하는 경우가 있으므로 주의해야 한다(7).

이러한 안면종창을 발생시키는 원인으로는 치원성(dental cause)과 비치원성(non-dental cause)이 있다. 치원성의 원인으로는 원심(distal), 근심협측(mesiobuccal) 및 구개측(palatal) 치근의 치근단농양이 대표적이다(1). 비치원성의 원인으로는 싸움으로 인한 연조직 창상, 총상이나 나무에 찢린 경우와 같은 이물성 농양, 상악골절 혹은 골절편, 비강 혹은 상악의 종양 등을 들 수 있고(11), 이러한 경우 정확한 진단을 내리야 부적절한 치료를 피할 수 있으므로 적절한 감별진단은 필수적이다.

치주질환은 방사선검사상 확인할 수 있다. 방사선상에서 치근단주위의 투과도 증가(radiolucent)는 대부분 치근단주위의 연부조직을 가리키며 이러한 연부조직은 육아조직, 낭포, 농양 등일 가능성이 많다(4). 이 세가지 원인들을 정확히 감별하려면, 조직학적인 연구가 필요하다. 개와 고양이에서, 모든 투과도증가가 병적 상황을 지시하는 것은 아니다. 정상견에서도 치근주위에 투과도가 증가한 부분이 존재할 수 있다. 그러나 명확하고 등글게 투과도가 증가한 부분은 항상 병적 상황을 가리킨다(2). 또한 방사선상으로 진단이 어려운 경우에 초음파 검사를 통해 더 정확한 진단을 내릴 수도 있는데, 이런 경우, 안와부위의 봉와직염으로 인해 안구와 내측 안와연 사이에 고에코성의 두개의 평행선이 관찰된다(4)

치료의 원칙은 감염의 원인을 제거하고, 배액을 시켜주는 것이다(2,7). 감염의 원인을 제거하는 방법으로 경우에 따라 근관치료(endodontic treatment)와 발치(tooth extraction) 등을 적용할 수 있다(5). 만약 감염된 치아가 잔존치아이거나 회복할 수 없을 정도의 손상을 받은 경우에는 발치가 권장된다(7,11). 그러나 감염된 치아가 견고하고, 치근단주위의 손상이 적으며 치아뿌리가 골절되지 않은 경우에는 일반적으로 근관치료가 적용된다(7,11). 만약 근관치료가 실패하였을 경우에는 발치를 실시하고, 괴사조직을 제거한 후 배액을 시켜주는 것이 좋다(11). 인외의 한 연구에서는 안와부위 피부의 누관이 형성되었을 경우, 약 75% 정도의 환자가 발치로 좋은 효과를 나타낸 것으로 보고하고 있다(7).

이러한 환자들과 같이 심한 안와부위종창을 병발한 치근단농양이 발생한 경우, 항생제등의 내과적 처치만으로는 치료가 힘들고 재발이 쉬우므로, 치수강 치료나 발치를 적용하여야 한다. 이 환자들은 치아는 견고하였으나, 치근단주위에 방사선투과성영상을 나타내어 치근주위의 손상이 의심되었고, 치은과 안와부위에 화농성 삼출물이 심하였으므로 치료로 발치를 실시하였으며 좋은 예후를 나타내었다.

## 결 론

안와부위 종창을 증상으로 내원한 노령견 2두에서 임상증상과 방사선검사를 실시한 결과 좌측 상악 4번째 전구치의 치근단농양으로 진단하였다. 감염된 치아를 발치하고, 피부의 누관형성을 0.05% chlorhexidine 용액으로 배액시켜 주었다. 2마리의 환축 모두 안와부위종창이 완전히 회복되었고,

재발 소견은 나타나지 않았다.

### 참 고 문 헌

1. Capik I, Ledecy V, Sevcik A. Tooth fracture evaluation and endodontic treatment in dogs. *Acta Vet Brno* 2000; 69: 115-122.
2. Gorrel C, Robinson J. Endodontics in small carnivores. In: *Manual of small animal dentistry*, 2nd ed. Gloucestershire: British Small Animal Veterinary Association. 1995: 168-181.
3. Harvey CE, Emily PP. *Small animal dentistry*. St. Louis: Mosby. 1993: 162-165.
4. Homma K, Schoster JV. Anaerobic orbital abscess/cellulitis in a Yorkshire Terrier dog. *J Vet Med Sci* 2000; 62: 1105-1107.
5. Jung GD, Won JY, Song E-S. Four cases of cutaneous sinus tract of dental origin. *Kor J Dermatol* 2001; 39: 1118-1122.
6. Lane G. Small animal dentistry. *In Pract* 1981; 3: 23-30.
7. Muckerji R, Jones DC. Facial sinus of dental origin: a case report. *Dental Update* 2002; 29: 170-171.
8. Ramsey DT, Marretta SM, Hamor RE, Gerding Jr PA, Knight B, Johnson JM, Bagley II LH. Ophthalmic manifestations and complications of dental disease in dogs and cats. *J Am Anim Hosp Assoc* 1996; 32: 215-24.
9. Ramzan PHL, Rayne RJ. Periapical dental infection with nasolacrimal involvement in a horse. *Vet Rec* 2005; 156: 184-185.
10. Stubinger S, Leiggenger C, Sader R, Kunz C. Intraorbital abscess; A rare complication after maxillary molar extraction. *JADA* 2005; 136: 921-925.
11. Verstraete FJM. *Self-assessment colour review of veterinary dentistry*. London: Manson publishing. 1999: 145-146.