

골격성 III 급 부정 교합자에서 양악 회전 수술 후 연조직 변화에 대한 연구

정미향 · 최정호* · 김병호* · 김성곤** · 남동석

서울대학교 치과대학 교정학교실, *웃는 내일치과, **한림대학교 의과대학 구강외과학교실

Abstract (J. Kor. Oral Maxillofac. Surg. 2006;32:559-565)

SOFT TISSUE CHANGES AFTER DOUBLE JAW ROTATION SURGERY IN SKELETAL CLASS III MALOCCLUSION

Mi-Hyang Jeong, Jeong-Ho Choi*, Byuong-Ho Kim*, Seong-Gon Kim**, Dong-Seok Nahm

Dept. of Orthodontics, College of Dentistry, Seoul National University,

**Smile Future Orthodontic Clinic,*

***Dept. of Oral and Maxillofacial Surgery, School of Medicine, Hallym University*

The aim of this study was to evaluate the amount and interrelationship of the soft and hard tissue changes after simultaneous maxillary clockwise rotation and mandibular setback surgery in skeletal class III malocclusion.

The sample comprised of 16 adult patients who had anteroposterior skeletal discrepancy. These patients had received presurgical orthodontic treatment and surgical treatment which consisted of Le fort I Osteotomy and bilateral sagittal split ramus osteotomy. The presurgical (T1) and postsurgical (T2) lateral cephalograms were evaluated. The computerized statistical analysis was carried out with SPSS/PC program.

The results demonstrated a decrease in the vertical dimension in the soft and hard tissue. The nasolabial angle was increased and the mentolabial angle was decreased. The results showed also many statistically significant correlations($p < 0.05$). The lower lip closely followed the skeletal movement of the B- point in the horizontal plane.

The double jaw rotation surgery can afford a good solution to solve the problems of class III malocclusion cases.

Key words: Double jaw rotation surgery, Skeletal III malocclusion, Soft tissue changes

I. 서 론

골격성 부조화가 존재하는 부정교합의 치료에서 치아의 이동에 의한 교정 치료만으로는 심미적으로 양호하고 기능적이며 안정적인 치료 결과를 얻기는 어려우며 악교정 수술을 동반한 교정치료가 고려된다. 경제적 여건의 발전과 더불어 심미에 대한 높은 관심 및 사회적 요구에 의하여 악교정 수술을 동반한 부정교합의 치료는 최근 더욱 증가하는 추세이다¹⁾. 악교정 수술을 동반한 교정치료의 목적은 저작, 발음과 같은 악구강계 기능의 회복과 기능교합의 달성, 안모의 개선, 치료 후 안정성의 도모를 들 수 있다. 특히 수술 후 나타나는 안면 심미성의 향상은 매우 중요한 목적이며 실제 수술 결과에 대한 만

족도는 연조직 변화에 의해 좌우된다. 이러한 이유로 경조직 이동량 및 방향에 대한 연조직 변화 비율 및 양상을 정확하게 예측하는 것은 매우 중요하다. 이전의 연구에서는 안면 연조직이 연골, 결체조직, 근육 등 여러 요소의 영향을 받는다고 하였다^{2,3)}. Burstone 등은 골격과 치아 관계 분석에만 기초한 치료 후에는 적절한 안모를 얻기 어렵기 때문에 안면 연조직 분석이 중요하다고 강조하였다⁴⁾.

한국인에서 흔히 관찰되는 하악전돌증 증례에서 하악골 후방 이동술 시행시 연조직 변화에 대한 연구 결과 하악골의 후방 이동량에 대하여 하순과 연조직 Pogonion은 90% 이상의 높은 비율로 후방 이동하는 것으로 나타났으며, 상순 부위는 약 20% 정도 후방 이동한다고 보고되었다^{5,7)}. 하악골 후방 이동시 상하순의 변화에 대해서는 상하순의 현저한 변화가 함께 있다는 연구결과가^{8,9)} 있는 반면 상순의 변화는 하순에 비해 매우 경미하며 유의성이 낮다는 보고도 있었다^{10,11)}.

그러나 골격적 부조화의 정도가 심하거나 상악골의 부조화가 함께 동반되는 경우 하악 수술만으로는 심미적으로 만족할 만한 결과를 얻기 어려운 경우가 많으며 양악수술의 경우 보다 만족스러운 결과를 얻을 수 있다.

김성곤

431-070 경기도 안양시 동안구 평촌동 896번지

한림대학교 성심병원 구강악안면외과

Seong-Gon Kim

Dept. of OMFS, Sacred Heart Hospital, Hallym University,

#896, Pyungchon-Dong, Dongan-Gu, Anyang city Kyoungkido, 431-070, Republic of Korea

Tel: +82-31-380-3870 Fax: +82-31-387-2475

E-mail: epker@chollian.net

하악골 후퇴술과 상악골 전진술을 동시에 시행하는 양악 수술의 경우 연조직 변화에 대한 연구에서 하순의 이동은 하악골 후퇴술 단일 시행 시와 유사하나 상순 부위 연조직은 약 89-90% 가량 전방이동한다고 보고되었다.

하지만 골격성 3급 부정교합자는 치성 보상기전으로 인해 교합평면이 편평해져있고 상순에 대한 상악전치의 수직관계가 좋지 않은 경우가 많아 교합평면의 변화 없이 단순히 상악골을 전방이동하고 하악골을 후방이동시키는 술식으로는 심미적으로 만족스럽지 못한 경우가 많다. 본 연구에서는 III 급 부정교합자에서 상악골의 회전 수술과 하악골 후퇴술을 동시에 시행한 양악 수술시 경조직과 연조직 측모 및 연조직 두께의 변화, 안면 비율의 변화를 관찰하고, 수술 전후 변화의 상관성을 산출하며, 경조직 변화에 수반하는 연조직 변화의 비율을 산출하여 보다 효율적인 교정-악교정 수술 복합 치료계획 수립과 결과의 예측에 활용하고자 하였다.

II. 연구 대상 및 방법

연구대상

성장이 완료된 성인이며 악교정수술을 동반한 교정치료가 필요한 골격성 III급 부정교합자로 진단받고, 아래의 조건을 만족하는 환자 16명을 대상으로 하였다.

1. 구개구순열 및 두개 안면 증후군이 없음
2. 이부 성형술 같은 연조직 측모에 영향을 미치는 다른 수술 술식은 시행하지 않음
3. 수술 전,후 방사선 촬영 시 동일한 촬영기를 이용하여 동일한 조건으로 시행
4. 전치부가 자연치로 구순을 지지하고 있음

위의 선택 기준을 만족하는 환자 16명을 대상으로 하였으며, 수술 당시 평균 나이는 23.4세였다. 상악골은 Le Fort I Osteotomy 를 이용하여 시계방향으로 회전 이동하였으며, 하악골은 하악지 시상분할 골전달술을 시행하여 후방이동 시켰다.

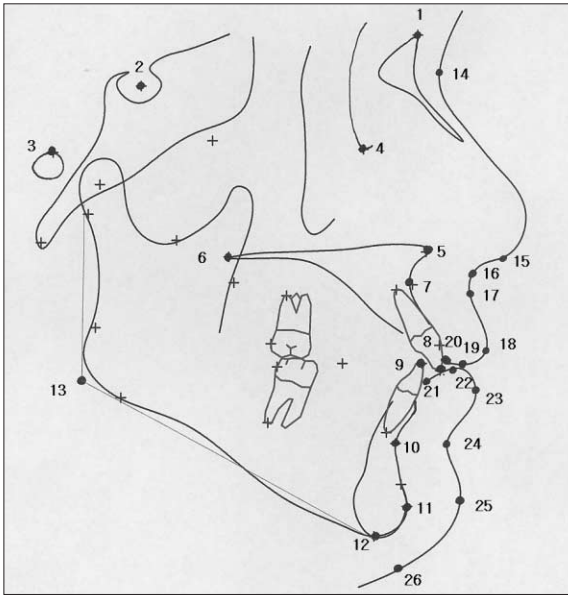


Fig. 1. Reference points employed in this study.
 1. Nasion (Na) 2. Sella (S) 3. Porion (Po) 4. Orbitale (Or) 5. anterior nasal spine (ANS) 6. posterior nasal spine(PNS) 7. A point (A) 8. upper incisal edge (U1E) 9. lower incisal edge (L1E) 10. b-pint (B) 11. pogonion (Pog) 12. menton (Me) 13. gonion (Go) 14. soft tissue nasion (Na') 15. coumella (Cm) 16. Subnasale (Sn) 17. soft tissue A-point (A') 18. labrale superius (UL) 19. Stomion superius (Stms) 20. upper embrasure (Uem) 21. lower embrasure (Lem) 22. Stomion inferius (Stmi) 23. labrale inferius (LL) 24. soft tissue B point (B') 25. soft tissue pogonion 26. soft tissue menton (Me')

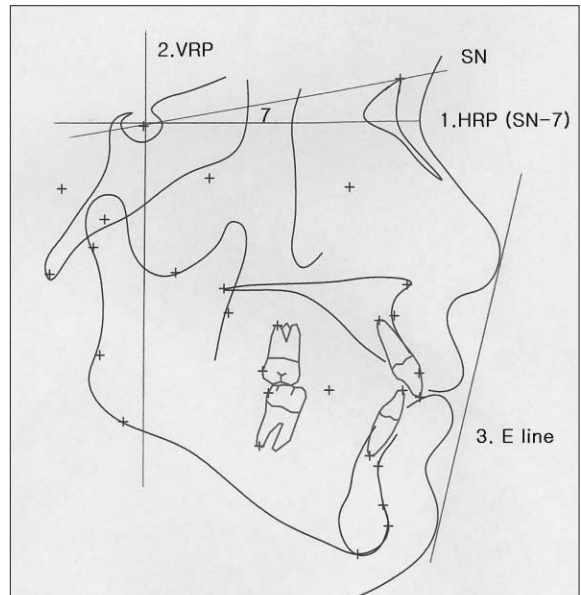


Fig. 2. Reference plane employed in this study.
 1. horizontal reference plane (HRP) ; SN - 7 degree
 2. Vertical reference plane (VRP)
 3. E line

연구방법

측모두부방사선계측사진 촬영 및 투사도 작성

수술 전(T1)과 수술 후 최소 6개월이 경과된 시점의(T2) 측모두부방사선계측사진을 촬영하여 V-Ceph ver 4.0 프로그램에 입력하여 이를 연구자료로 사용하여, 계측점과 계측항목을 digitization 하였다 (Fig. 1). 계측기준선은 수평 기준선 (Horizontal reference plane; 이하 HRP) 은 SN plane -7 도로 하였고 S point를 지나면서 HRP에 수직인 평면을 수직 기준선 (Vertical reference plane: 이하 VRP)로 설정하였으며 (Fig. 2), 이에 대하여 경조직과 연조직의 각 계측점까지의 수직, 수평 거리를 측정하고 각도 계측을 시행하였다.

통계처리

이상의 결과에 대하여 SPSS WIN 통계 프로그램을 이용하여 다음과 같은 통계처리를 시행하였다. 모든 계측항목의 수술 전(T1), 수술 후 (T2)와 수술 전후의 변화(T2-T1)에 대한 평균 및 표준편차를 산출하였다. 또한 각 계측점 간의 상관관계를 비교하기 위하여 Spearman의 상관계수를 산출하여 비교하였다.

III. 결 과

모든 계측 항목에 대하여 수술 전 (T1), 수술 후(T2) 와 수술 전후의 변화(T2-T1)의 평균과 표준편차를 산출하였으며, 각 계측

항목간의 Spearman 상관계수를 산출하였다 (Table 1- 6).

양악 수술 후 수직적인 변화를 살펴보면 안면고경은 평균 2.45mm 정도 감소하였으며 하안면고경도 경조직과 연조직 모두 감소하였다. 상악골의 전하방회전이동에 의해 연조직의 상안면고경 (N' -Sn)은 약간 증가(0.18mm)하였으며 상순의 길이 (Sn-Stms)도 1.73mm+1.17mm 증가하였다. 상악골의 회전에 따른 변화로 후안면고경은 경조직에서 (S-Go) 6.74mm 감소하여 전체적으로 얼굴의 volume이 감소하는 양상을 나타냈다.

전후방적인 변화를 살펴보면, 대부분의 계측항목에서 후방으로 이동하였으나 Sn 과 연조직 A point는 전방이동하였다 (Table 2).

수직적인 변화에서는 경조직에서는 A point와 UIE를 제외하고는 감소하였으나 연조직에서는 Pog', Me' 를 제외하고는 모두 증가하여 경조직과 연조직이 다른 양상으로 반응하는 결과를 관찰할 수 있었다 (Table 3).

수술 후 비순각은 11.38+8.24 증가하였으며 이순각은 8.52+10.33 감소하였다. 연조직 두께에서 상순의 두께는 증가하고 하순의 두께는 감소하였으며 이부에서 연조직두께는 증가하였다. E line에 대한 상하순의 관계는 상순은 3.10+1.97 mm 전방이동하였으며 하순은 0.66+1.93 mm 후방이동하였다 (Table 4). 수술계획을 수립할 때 중요하게 고려하는 경조직 계측점의 이동량과 연조직 이동량의 상관계수를 구하고 통계적으로 유의하며 높은 상관성을 보이는 항목에 대하여 그 비율을 산출하였다 (Table 5, 6).

Table 1. Vertical proportions.

	Pre-OP (T1)		Post-OP (T2)		T2-T1		
	mean	SD	mean	SD	Mean	SD	
Hard tissue	N-Me	137.41	7.37	134.96	6.93	-2.45	1.91
	N-ANS	59.20	2.82	58.44	3.24	-0.76	2.26
	ANS-Me	78.21	1.60	76.52	5.67	-1.69	2.70
	N-ANS/ANS-Me	0.76	0.071	0.77	0.67	0.01	0.05
	S-Go	90.16	5.86	83.42	5.87	-6.74	4.99
	S-PNS	49.49	2.39	45.34	2.51	-4.15	1.93
	PNS-Go	40.67	5.14	38.08	5.05	-2.59	4.55
	S-PNS/PNS-Go	1.24	0.16	1.21	0.18	-0.02	0.14
	S-Go/N-Me	0.66	0.05	0.62	0.04	-0.04	0.04
	Soft tissue	N' -Me'	137.23	8.69	135.57	1.84	-1.66
N' -Sn		56.42	3.54	56.60	4.37	0.18	2.50
Sn-Me'		80.81	6.55	78.97	5.17	-1.84	2.37
N' -Sn/Sn-Me'		0.70	0.06	0.72	0.07	0.02	0.03
Sn-Stms		23.35	2.33	26.07	2.38	1.73	1.17
Stmi-Me'		55.27	4.64	51.93	3.59	-3.34	2.34
Sn-Stms/Stmi-Me		0.44	0.04	0.50	0.04	0.06	0.03

Table 2. Horizontal measurements.

		Pre-OP (T1)		Post-OP (T2)		T2-T1	
		mean	SD	mean	SD	Mean	SD
Hard tissue	VRP - ANS	71.92	5.09	70.87	5.04	-1.05	2.27
	VRP - PNS	23.28	2.84	24.60	4.06	1.32	3.81
	VRP - A	68.56	5.06	67.64	4.89	-0.91	2.05
	VRP - UIE	76.54	5.26	74.00	6.14	-2.54	1.98
	VRP - L1E	77.52	7.09	69.74	6.09	-7.78	3.34
	VRP - B	73.16	7.83	64.14	6.51	-9.02	3.91
	VRP - Pog	75.68	8.83	65.61	7.72	-10.07	4.34
	VRP - Me	67.25	9.26	56.83	8.37	-10.41	3.90
Soft tissue	VRP - Sn	84.81	6.56	85.97	6.35	1.17	1.61
	VRP - A'	83.78	6.42	84.63	6.21	0.85	1.56
	VRP - UL	90.58	6.31	89.15	6.15	-1.42	2.22
	VRP - Stms	82.91	6.00	81.05	6.52	-1.87	2.50
	VRP - Uem	78.86	5.55	76.13	5.91	-2.73	2.47
	VRP - Lem	79.16	7.12	73.10	6.38	-6.06	3.58
	VRP - Stmi	86.22	7.29	80.87	6.00	-5.35	3.41
	VRP - LL	93.40	8.12	86.62	6.67	-6.77	3.99
	VRP - B'	83.21	8.29	77.54	6.99	-8.68	3.76
	VRP - Pog'	88.33	8.96	79.37	7.60	-8.96	4.02
	VRP - Me'	69.95	9.70	61.21	9.58	-8.74	4.75

Table 3. Vertical measurements.

		Pre-OP (T1)		Post-OP (T2)		T2-T1	
		mean	SD	mean	SD	Mean	SD
Hard tissue	HRP - ANS	59.20	2.82	58.44	3.24	-0.76	2.26
	HRP - PNS	58.20	2.68	54.07	2.62	-4.13	1.93
	HRP - A	66.78	3.36	66.92	3.27	0.14	2.29
	HRP - UIE	90.36	4.96	91.22	4.63	0.86	1.44
	HRP - L1E	90.53	5.07	88.76	4.29	-1.77	2.33
	HRP - B	111.50	6.20	109.50	5.61	-2.00	2.59
	HRP - Pog	128.63	7.54	127.61	6.51	-1.02	2.59
	HRP - Me	137.41	7.37	134.96	6.93	-2.45	1.91
Soft tissue	HRP - Sn	63.46	3.07	63.53	3.33	0.08	1.53
	HRP - A'	65.81	3.00	66.78	3.76	0.97	1.66
	HRP - UL	81.90	4.76	84.42	5.04	2.52	2.68
	HRP - Stms	87.80	4.59	89.61	4.89	1.81	1.88
	HRP - Uem	86.78	4.27	88.31	4.63	1.53	2.29
	HRP - Lem	92.04	4.50	93.28	4.65	1.23	1.53
	HRP - Stmi	88.99	5.00	90.57	4.91	1.58	1.84
	HRP - LL	96.11	5.80	97.85	5.43	1.73	2.26
	HRP - B'	109.16	5.48	109.66	5.14	0.50	2.33
	HRP - Pog'	122.91	6.76	122.14	6.47	-0.77	3.33
	HRP - Me'	144.26	8.17	142.50	7.38	-1.76	2.68

Table 4. Esthetic measurements.

	Pre-OP (T1)		Post-OP (T2)		T2-T1	
	mean	SD	mean	SD	Mean	SD
FH - N' Pog'	83.68	3.45	88.71	2.64	5.03	2.24
Cm - Sm - UL	86.75	11.94	98.13	12.07	11.38	8.24
LL - B' - Pog'	141.39	9.33	132.87	9.13	-8.52	10.33
Uem - UL	11.71	2.17	13.02	1.88	1.31	2.00
Lem - LL	14.23	1.97	13.52	1.80	-0.71	1.21
Pog - Pog'	12.64	2.21	13.76	2.09	1.12	1.59
UL - E line	-3.64	1.57	-0.54	2.06	3.10	1.97
LL - E line	1.24	1.43	0.58	1.55	-0.66	1.93
Sn - Pog' - UL	4.67	1.89	5.50	2.15	0.83	1.70
Sn - Pog' - LL	6.70	1.51	4.49	1.59	-2.22	1.62

Table 5. Correlation coefficients between hard tissue and soft tissue changes.

VRP - A		VRP-B		VRP-Pog	
VRP - ANS	0.524*	N - Me	0.524*	N - Me	0.524*
VRP - Sn	0.571*	N' - Me'	0.688*	N' - Me'	0.659**
VRP - A'	0.759**	Sn - Me'	0.744*	Sn - Me'	0.682**
VRP - Stms	0.529*	Stmi - Me'	0.693**	Stmi - Me'	0.796**
VRP - Stmi	0.526*	VRP - L1E	0.859**	Sn-Stms/Stmi - Me'	-0.545*
LL - E line	0.524*	VRP - Pog	0.924**	VRP - L1E	0.921**
		VRP - Me	0.888**	VRP - B	0.924*
		VRP - UL	0.515*	VRP - Me	0.929**
		VRP - Stms	0.671**	VRP - Stms	0.729**
		VRP - Lem	0.850**	VRP - Lems	0.838**
		VRP - Stmi	0.826**	VRP - Stmi	0.847**
		VRP - LL	0.909**	VRP - LL	0.909**
		VRP - B'	0.979**	VRP - B'	0.921**
		VRP - Pog'	0.956**	VRP - Pog'	0.921*
		VRP - Me'	0.515*	VRP - Me'	0.500*
		HRP - B	0.565*	HRP - Stms	-0.515*
		HRP - Me	0.524*	HRP - Me	0.524*
		Sn-Pog' - LL	0.698*	HRP - Me'	0.668*
				Sn-Pog' - LL	0.698*

(*p<0.05, **p<0.01)

Table 6. Correlation coefficients between hard tissue and soft tissue changes.

HRP - A		HRP-U1E		HRP - B		HRP - Me	
N-ANS	0.556*	HRP-A	0.609*	N-Me	0.750*	N-Me	1.000*
A-ANS/ANS-Me	0.570*	HRP-B	0.515*	N-ANS	0.512*	N' -Me'	0.600**
S-PNS/PNS-Go	0.640**	HRP-Sn	0.576*	N' -Me'	0.506*	Sn-Me'	0.588*
HRP-U1E	0.609*	HRP-LL	0.544*	VRP-PNS	-0.600*	Stmi-Me'	0.690**
HRP-Sn	0.576*	HRP-B'	0.532*	VRP-B	0.565*	VRP-L1E	0.588*
HRP-A'	0.597*	HRP-B	0.515*	VRP-B'	0.544*	VRP-B	0.524*
		HRP-Sn	0.576*	HRP-ANS	0.512*	VRP-Pog	0.524*
		HRP-LL	0.544*	HRP-U1E	0.515*	VRP-B'	0.541*
		HRP-B'	0.532*	HRP-L1E	0.529*	HRP-L1E	0.794**
		S-PNS/PNS-Go	0.598**	HRP-Pog	0.676**	HRP-Me'	0.838**
				HRP-Me	0.750**	FH-N' Pog'	0.544*
				HRP-Sn	0.503*	UL Eline	-0.721**
				HRP-B'	0.591*	Sn-Pog' -UL	-0.570*
				HRP-Me'	0.776**		
				Pog-Pog'	-0.618*		

(*p<0.05, **p<0.01)

IV. 고 찰

현대 교정치료는 기능적이고 심미적인 치열뿐 아니라 조화로운 안모를 얻고자 하는 노력의 일환으로, 치열교정과 성장 조절 치료, 그리고 악교정수술을 모두 고려하여 최대한의 심미성 향상과 적절한 교합관계를 얻을 수 있도록 계획한다¹²⁾. 특히 악교정수술을 동반한 치료는 악구강계의 기능 회복뿐만 아니라 안모의 심미성 향상을 주목적으로 하고 있으며, 따라서 수술-교정 복합 치료를 계획할 때 경조직 수술에 따르는 연조직 변화를 고려해야 한다^{13,14)}. 악교정수술이나 교정치료를 계획하기 위하여 이용되는 여러 분석법들은 대부분 경조직 분석법이며 이는 환자의 안면 형태나 비율 등을 정확하게 표현하지는 못한다. 연조직은 경조직에서 나타나는 변이에 비하여 두께와 형태에 있어 훨씬 큰 변이를 보이는 경우가 많으므로 안면 심미성 향상에 가장 이상적인 치료 계획을 수립하기 위해서는 연조직 분석과 이에 대한 고려가 필수적이다²³⁾.

악교정 수술 후 연조직 변화에 관한 기존의 연구들을 살펴보면 SN 평면이나 FH 평면, SN 평면에서 일정한 각도를 조정한 선을 수평 기준선으로 설정하였으며 수직 기준선으로는 안정적인 구조물을 지나며 수평 기준선에 수직인 평면을 사용하였다. 본 연구에서는 LeFort I 골절단술에 의한 연조직변화 연구에서 많이 이용되었던^{15,16)} SN plane - 7 도의 선을 수평 기준선으로 설정하고, S point를 지나며 수평기준선에 수직인 선을 수직 기준선으로 사용하여 경조직과 연조직의 변화량을 측정하였다.

Jensen 등은¹⁷⁾ 상악골 수술 시 교합평면이 회전하면서 상악 치아의 경사도가 변화하고 이에 따라 상순에서의 연조직 반응 또한 변화한다고 하였다. 교합 평면의 전상방 회전 시 (반시계 방향회전), 상악 전치가 전방 경사되고, 상순에 대한 지지도 증가로 상순과 코의 기저부의 반응 비율을 변화시킨다고 하였다. 그러나 본 연구결과에서는 상순과 하순 모두 후방으로 이동하였다. 이는 이 연구에서 시행한 양악수술 중 상악수술은 교합평면을 전하방으로 회전(시계방향)시키는 술식을 이용하였기 때문이다. 서양인에 비해 코가 낮고 평면적인 골격을 지닌 한국인에서 심한 상악골 열성장 환자가 아닌 이상 상악골을 전방으로 이동시킬 경우 양악전돌과 유사한 측모를 가질 수 있고 이는 심미적으로 좋지 못한 결과를 얻을 수 있다. 또 상악전치가 순측으로 경사된 경우 통상적으로는 상악 소구치를 발치하고 교정치료를 진행하게 되는데 이 경우 치료기간이 길어지고 술전 교정치료가 진행되면서 안모가 더욱 악화되어 어려움을 겪을 수 있다. 소구치 발치 없이는 치아 경사도의 개선을 기대하기 어렵고 비순각 (nasolabial angle) 역시 개선이 어렵다. 안모를 개선하는 것이 악교정수술을 결정하는 데 가장 중요한 요인인 것을 고려할 때 이는 환자들이 치료를 진행하는데 있어 걸림돌이 될 수 있다.

본 연구에서 시행한 양악수술은 상악골은 Le Fort I 골절단술을 이용하여 전하방 이동시키고 하악골은 하악지 시상분할 골절단술을 이용하여 이동시킴으로써 교합평면이 전하방으로

회전하여 발치 치료 없이도 상악 전치의 경사도를 개선시킬 수 있었다 (Table 2, 3). 이 술식을 시행할 경우 치성 보상이 비교적 잘 이루어지고 상악 전치의 순측경사 정도가 심하지 않은 증례에서는 이 수술방법을 이용하여 짧은 치료기간 내에 심미적인 결과를 얻을 수 있으리라 생각된다.

수술 후 연조직 변화 양상을 살펴보면 상순과 하순의 길이가 모두 증가하였고, 상순의 두께는 증가하고 하순의 두께는 감소하였으며 이순각은 감소하였다 (Table 4). 또한 E line과 Sn-Pog' line에 대한 상순이 전방이동하고 하순은 후방 이동하여 심미성이 향상되었다 (Table 4). 이는 상순은 길이가 증가하고 두께는 감소하며 하순의 두께는 증가한다는 이전의 연구들과^{18,19)} 같은 결과이다. 상순부의 연조직은 VRP에 대해서는 후방 이동함으로써 비순각은 증가하여 심미성이 개선되었다. 이전 연구에서 양악수술을 시행한 골격성 III급 부정교합 증례에서 상악골 전진술과 하악골의 후방이동 시 안면고경의 유의한 변화가 없었으나²⁰⁾, 본 연구에서는 안면수직 고경이 전반적으로 감소하였다. 상악전치부는 하방 이동하고 구치부는 상대적으로 상방 이동하면서 교합평면의 변화와 함께 안면고경이 감소하기 때문인데, 이는 III급 부정교합환자에서 흔히 관찰되는 flat한 교합평면을 해소하면서 우각부의 volume을 감소시켜 보다 심미적인 결과를 얻는데 도움이 된다. 또 상악골의 수직성장이 부족하여 상악전치의 노출도가 낮은 증례에서 incisal showing을 증가시켜 심미성을 향상시키는데도 도움이 될 것으로 생각한다.

본 연구에서는 상악골과 하악골을 시계방향으로 회전시키는 양악수술에 따른 연조직 변화를 관찰하였다. 앞으로 기존의 상악골 전진술과 하악골 후방이동의 양악수술이나, 편악수술군과의 비교 연구, 또한 발치 치료와 이부성형술 등의 다른 연조직 변화의 다양성에 대한 후속 연구가 필요하리 생각된다. 이는 골격성 III급 부정교합으로 동일한 진단을 받은 환자에서도 개개인의 골격특성과 안모의 특징에 따라서 보다 심미적이고 효율적인 치료계획을 세우는데 도움이 될 수 있으리라 생각된다.

V. 결 론

본 연구는 상악골의 전하방회전 이동과 하악골 후퇴술을 시행한 골격성 III 급 부정교합환자에서 경조직과 연조직 측모 및 연조직 두께의 변화를 관찰하고, 경조직 변화에 수반하는 연조직 변화를 관찰하여 효율적이고 심미적인 교정-악교정 수술 복합 치료계획 수립에 이용하고자 시행되었다.

골격성 III급 부정교합으로 진단받은 환자 16명을 대상으로 하여 수술 전후 측모두부방사선측측사진을 분석하여 다음과 같은 결과를 얻었다.

1. 상악골의 전하방회전이동에 따른 상순부 연조직은 상순의 두께는 증가하고 상순의 길이는 증가하였다.
2. 하악골의 후방이동에 따른 하순부 연조직의 변화는 수술 전보다 후방으로 이동하고 하순의 두께가 감소하고 하순의

길이는 증가하였다.

3. 상악골의 전하방 회전이동에 의해 상순부 연조직이 수술 전보다 후방으로 이동하였으나 E-line에 대한 관계와 전체적인 심미성이 개선되었다.
4. 경조직의 전후안면 고경비율과 연조직의 상하안면 고경은 수술 전후 감소하였다.

이상의 연구 결과, 본 연구에서 시행한 양악 회전수술은 교합평면을 전하방으로 회전시켜 발치 치료 없이도 상악 전치의 경사도를 개선시킬 수 있으며, 상악골의 열성장이 심하지 않은 증례나 치성 보상이 비교적 잘 이루어지고 상악 전치의 순측경사 정도가 심하지 않은 증례에서는 짧은 치료 기간 내에 심미적인 결과를 얻을 수 있으리라 생각된다 또 수직고경이 과도한 III급 부정교합환자에서 안모의 수직적인 부조화를 개선하는데 유용한 술식이라 사료된다.

참고문헌

1. McNeil RW, Proffit WR, White RP: Cephalometric prediction for orthodontic surgery. *Angle Orthod* 1972;42:154-64.
2. 전국 치과대학 교정학 교수협의회. *치과교정학*. 서울: 지성출판사: 1998;508-524.
3. Subtelny JD: A longitudinal study of soft tissue facial structure and their profile characteristics defined in relation to underlying skeletal structures. *Am J Orthod Dentofacial Orthop* 1959;45:481-507.
4. Burstone CJ, James RB, Legan H, Murphy GA, Norton LA: Cephalometrics for orthognathic surgery. *J Oral Surg* 1978;36:269-277.
5. Hershey HG, Smith LH: Soft tissue profile change associated with surgical correction of the prognathic mandible. *Am J Orthod Dentofacial Orthop* 1974;65:483-502.
6. Enacar A, Taner T, Toroglu S: Analysis of soft tissue profile changes associated with mandibular setback and double jaw surgeries. *Int J Adult Orthodon Orthognath Surg* 1999;14:27-35.
7. Gaggi A, Schultes G, Karcher H: Changes in soft tissue profile after sagittal split ramus osteotomy and repositioning of the mandible. *J Oral Maxillofac Surg* 1999;57:542-546.
8. Kajikawa Y: Changes in soft tissue profile after surgical correction of skeletal class III malocclusion. *J oral Surg* 1979;37:167-174.
9. Lines PA, Steinhauer EW: Soft tissue profile changes in relationship to movement of hard structures in orthognathic surgery; a preliminary report. *J Oral Surg* 1974;32:891-896.
10. Scheiderman GB, Legan HL, Bell WH: Soft tissue changes with combined mandibulat setback and advancement genioplasty. *J Oral Surg* 1981;39:505-509.
11. Hohl TH, Epker BN: Macrogenia: a study of treatment results with surgical recommendation. *Oral Surg Oral Med Oral Pathol* 1976;41:545-567.
12. Riedel RA: Esthetics and its relation to orthodontic therapy. *Angle Orthod* 1950;20:168-78.
13. 성경옥, 경희문, 권오원, 성재현: 외과적 악교정수술을 위한 두부 방사선 계측 기준치. *대치교정지* 1989;19:169-185.
14. 최유경, 서정훈: 하악전돌증환자의 악교정수술 후 경조직과 연조직 변화에 관한 두부방사선계측학적 연구. *대치교정지* 1993;23:707-724.
15. Jacobson R, Sarver DM: The predictability of maxillary repositioning in LeFort I orthognathic surgery. *Am J Orthod Dentofacial Orthop* 2002;122:142-154.
16. Brooks BW, Buschang PH, Bates JD, Adams TB, English JD: Predicting upper lip response to 4-piece maxillary LeFort I Osteotomy. *Am J Orthod Dentofacial Orthop* 2001;120:124-133.
17. Jensen AC, Sinclair PM, Wolford LM: Soft tissue changes associated with double jaw surgery. *Am J Orthod Dentofacial Orthop* 1992;101:266-275.
18. Bjor N, Eliason S, Victorian L: Changes in the facial profile after surgical treatment of mandibular protrusion. A Cephalometric study, 1 and 11 years after treatment of mandibular prognathism. *Scand J Plast Reconstr Surg* 1971;5:41-46.
19. Fromm B: The soft tissue facial profile before and after surgical correction of mandibular protrusion. *Acta Odontol Scand* 1970;28:157-177.
20. 조은정, 양원식: 골격성 3급 부정교합환자의 양악수술 후 연조직 변화의 평가. *대치교정지* 1996;26:1-16.