

은 나노 연고가 측두하악관절낭염의 환자의 치료에 미치는 영향에 관한 연구

채창훈¹ · 김좌영¹ · 김미자¹ · 정훈^{2,5} · 김승호³ · 오현우³ · 김영남⁴ · 김영일⁴ · 양병호^{1,5} · 김성곤^{1,5}

¹한림대학교 의과대학 치과학교실, ²정훈치과, ³한국생명공학연구원 공통기기 분석실,

⁴(주)엔피씨, ⁵사단법인 대한턱관절협회

Abstract (J. Kor. Oral Maxillofac. Surg. 2006;32:262-266)

THE THERAPEUTIC EFFECT OF SILVER NANOCRYSTALLINE OINTMENT ON TMJ CAPSULITIS

Chang-Hoon Chae¹, Jwa-Young Kim¹, Mi-Ja Kim¹, Hoon Chung^{2,5}, Seung-Ho Kim³, Hyun-Woo Oh³, Young-Nam Kim⁴, Young-Il Kim⁴, Byung-Ho Yang^{1,5}, Seong-Gon Kim^{1,5}

¹Dept. of Dentistry, College of Medicine, Hallym University

²Chung Hoon Private Dental Clinic, ³Dept of Instrumental Analysis, KRIBB

⁴NPC Co., Ltd, ⁵Korean Association for Temporomandibular Joint Corporation

The silver nanocrystalline is widely used for biological field because of its biocompatibility and anti-microbial effect. The objective of this study was to evaluate the therapeutic efficacy of the silver nanocrystalline ointment on the temporomandibular joint (TMJ) capsulitis. Total 39 patients were included in this study and all patients were received single topical application of the silver nanocrystalline ointment (group A, n=30) or placebo ointment (group B, n=19). Measured variables were maximum mouth opening (MMO), visual analog scale (VAS) for pain, and VAS for function. In results, we could not assess any therapeutic efficacy of single application in the chronic TMJ capsulitis ($p>0.05$). However, the single application of silver nanocrystalline ointment showed significant improvement in MMO and VAS for pain compared to placebo effect in the acute TMJ capsulitis ($p<0.05$). We could not find any complications related to ointment application in both groups.

In conclusion, the single application of silver nanocrystalline ointment was effective in improving patient's symptom in acute TMJ capsulitis without any noticing complications.

I. 서 론

측두 하악 관절 질환의 경우 (1) 약관절 내장증, (2) 근육장애, (3) 관절통으로 나뉘어 질 수 있다¹⁾. 대부분의 환자들은 한 가지 질환을 독립적으로 가지고 있기보다는 두 가지 이상의 질환이 복합적으로 나타나는 경우가 대부분이다. 측두 하악 관절 질환의 원인의 경우 주로 스칸디나비아 국가들을 중심으로 많은 연구가 이루어져 왔는데, 내용을 대략적으로 요약하면 외상성 자극이 주된 원인으로 작용하며 그 외 전신질환 유무가 보조적인 요인으로 작용하는 것으로 되어 있다^{2,3)}. 국내에서 행해진

연구 중에서는 2002년에 발표된 논문이 가장 광범위한 샘플에서 연구되었는데, 이악물기나 과거 외상병력 등과 같은 외상성 자극이 중요한 요인으로 언급되고 있다⁴⁾. 이러한 연구 결과에 의하면 측두 하악 관절 질환은 거의 대부분이 외상성 자극에 그 원인이 있는 만큼, 치료 전략은 외상성 자극의 효과적인 차단에 초점이 맞추어져 왔다. 따라서 교합안정장치와 같은 외상성 자극을 효과적으로 차단하여 줄 수 있는 장치가 그동안 측두 하악 관절 질환 환자의 주된 치료법이었던 것이다.

하지만 최근의 연구 결과에 의하면 측두 하악 관절 질환을 가지는 환자의 관절활액에서 *Staphylococcus aureus*와 같은 병원균이 정상관절의 관절 활액보다 높은 빈도로 검출된 바 있다⁵⁾. 또한 두경부 영역의 감염증을 가지는 환자군에서, 특히 기존의 측두하악관절 질환을 가지고 있는 경우, 관절통이 발생할 확률이 높았고⁶⁾, 구강 내 절개를 요하는 수술환자에서 일시적인 균혈증이 발생하는 경우 기준에 관절활액에 *S. aureus*가 검출되지 않은 환자에서도 균혈증이 발생한 후에 *S. aureus*가 검출되는 현상을 관찰한 바 있다⁷⁾. 측두하악관절 이외의 다른 관절에서도 박테리아에 의한 관절낭염은 종종 보고되고 있다^{8,9)}.

김 성 곤

431-070 경기도 안양시 동안구 평촌동 896번지
한림대학교 성심병원 구강악안면외과

Seong-Gon Kim

Dept. of OMFS, Sacred Heart Hospital, Hallym Univeristy,
#896, Pyungchon-Dong, Dongan-Gu, Anyang city Kyoungkido,
431-070 Republic of Korea

Tel: +82-31-380-3870 Fax: +82-31-387-2475:

E-mail: epker@chollian.net

이러한 관절 내 통증을 동반하는 감염증의 경우 관절강 세척술이나 관절경 시술로 효과적으로 치료될 수 있다⁽¹¹⁾. 그러나 이러한 기존의 치료법은 관절적 치료법으로 환자들에게 적지 않은 부담을 준다는 것이 단점이라 하겠다.

은 나노 입자의 경우 최근에 많은 연구가 이루어져 왔고 특히 은 나노 입자가 가지는 항균효과로 인하여 살균 작용이 필요한 영역에서 다양한 적용이 연구되고 있다^(12,13). 최근에는 피부질환에서 은 나노 입자를 함유한 연고를 도포한 경우 염증을 유발하는 각종 사이토카인의 발현이 감소되고 피부질환의 치료가 빨리 되었다는 보고가 실험동물 모델에서 이루어진 바 있다⁽⁴⁾. 은 나노 입자의 경우 작은 크기를 이용하여 세포 내부로 쉽게 이동하며 대개 endosome 내에 위치하는 것으로 알려져 있다(Fig. 1). 인체 외부로의 배출경로는 정확히 알려져 있지 않으나 치약과 같은 국소 도포 목적으로의 사용은 FDA에서 허가를 얻은 상태이다.

이번 연구의 목적은 감염증에 의한 관절낭염이 의심되는 측두하악관절 환자에서 은 나노 입자를 함유한 연고의 단일 도포가 위약 효과군에 비하여 치료 효과가 있는 지를 알아보기 위함이다.

II. 환자 및 방법

2004년 9월 1일부터 2005년 8월 31일까지 측두하악관절낭염으로 진단 받은 환자 39명을 대상으로 연구를 시행하였다. 환자에게 대한 요약은 Table 2에 나와있다. 남자 환자는 10(25.6%)이었고 여자 환자는 29명(74.4%)이었다. 증상이 지속된 기간이 4주 이내인 급성 측두 하악관절낭염 환자가 26명이었고(53.1%), 증상 지속 기간이 4주 이상인 만성 환자가 23명이었던(46.9%). Retrodiscitis가 동반된 환자가 16명이었고 악관절 내장증이 있는 환자 2명, 골 관절염이 있는 환자는 1명이었다. 이 환자들을 A군(n=30)과 B군(n=19)으로 나누어 Group A에서는 은 나노 입자를 함유한 연고를 이개 전방부의 관절 측방부 관절낭 인대가 존재하는 피부 상에 1회 도포하였고 Group B는 대조군으로 위약효과를 관찰하기 위하여 은 나노 입자를 제외한 연고를 1회 도포하였다. 실험에 사용된 은 나노 연고는 (주)엔피씨에서 무료로 제공 받아서 사용하였다.

측두하악관절낭염에 관한 임상연구 방법은 기존에 발표된 논문을 참고로 하여 시행하였다^(4,6). 관측한 변수로는 최대 개구량, 통증에 대한 VAS score, 및 기능에 대한 VAS score를 초진 시와 약제 도포 후 24시간 경과 후에 각각 측정하였다. 환자가 자가평가 시에 두 가지 항목의 VAS에 동일한 수치로 임의 평가하는 것을 방지하기 위하여 통증에 대한 VAS의 경우 통증이 가장 심한 경우 수치를 10으로 정하고 통증이 전혀 없는 경우를 0으로 하였으며, 기능에 대한 VAS의 경우 관절 기능에 전혀 불편이 없는 경우를 10으로 하고 몹시 심한 관절 불편이 있는 경우를 0으로 하였다. 통계처리는 각 변수의 개선량의 차이를 independent sample t-test를 이용하여 비교하였고 통계적으로 유의한 수준은 $p < 0.05$ 로 하였다.

III. 결 과

실험군(A군)과 대조군(B군)에서 측정된 각 변수의 측정치는 Table II에 요약하였다. A군에 속한 환자의 평균연령은 32.50 ± 10.61 세로 B군의 34.42 ± 10.44 세에 비하여 통계적으로 유의할 만한 차이가 인지되지 않았다($p > 0.05$). 술전 최대 개구량의 경우 A군에서는 37.13 ± 7.55 mm이었고 B군의 경우에는 37.21 ± 4.14 mm였다. 연고 도포 후 24시간 경과 후에 측정된 양을 보면 A군에서는 41.00 ± 7.18 mm였고, B군의 경우 38.42 ± 4.15 mm였다. 두 군의 최대개구량을 술전, 술후 모두 비교한 결과 통계적으로 유의할 만한 차이는 인지되지 않았다($p > 0.05$). 술전 관절 기능에 대한 평가는 A군에서는 5.48 ± 2.68 이었고 B군의 경우에는 6.03 ± 1.59 였다. 연고 도포 후 24시간 경과 후에 측정된 양을 보면 A군에서는 6.62 ± 2.66 였고, B군의 경우 8.22 ± 9.05 였다. 두 군 모두에서 술전에 비하여 술후에 기능적으로 개선된 수치를 보여주었으나, 이를 두 군 간에 통계적으로 비교 분석한 결과 유의할 만한 차이는 인지되지 않았다($p > 0.05$). 술전 관절 통증에 대한 평가는 A군에서는 4.83 ± 1.96 이었고 B군의 경우

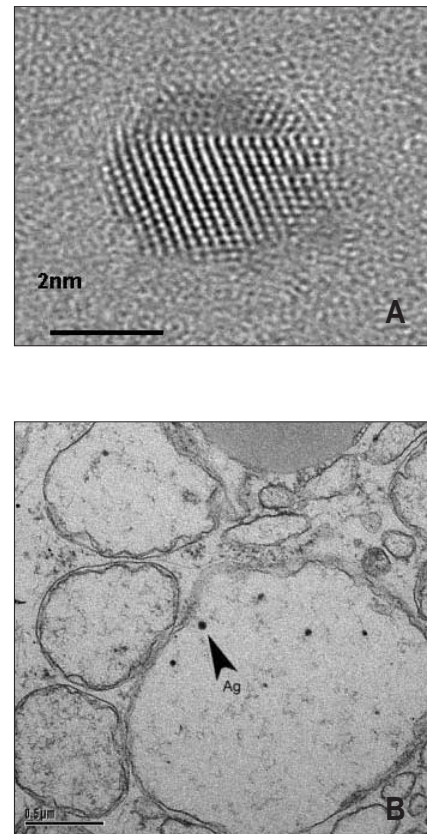


Fig. 1. The image of transmission electron microscopy. (A) silver nanocrystalline particle. (B) When silver nanocrystalline is given to cultured cell, they are mostly found in the endosome.

에는 3.24 ± 1.49 였다. 연구 도포 후 24시간 경과 후에 측정된 양을 보면 A군에서는 2.66 ± 2.28 였고, B군의 경우 3.09 ± 1.63 였다. 두 군의 관절 통증에 대한 평가를 술전, 술후 모두 비교한 결과 통계적으로 유의할만한 차이는 인지되지 않았다($p > 0.05$). 하지만 A군에서 술전 수치와 술후 수치를 서로 비교한 경우에는 통계적으로 유의한 차이가 인지되었다($p < 0.05$). 이후 분석에서는 각 샘플을 급성 측두 관절낭염의 경우와 만성 측두 관절낭염의 경우로 나누어 두 군간의 개선량의 차이를 분석하였다.

1. 급성 측두 하악 관절낭염에서의 은 나노 연고의 효과

급성 측두 하악 관절낭염에서의 두 군 사이의 은 나노 연고 효과에 대한 비교 연구는 Table 3에 요약되어 있다. A군에서 연고를 바르고 24시간후의 최대 개구량 개선량은 평균 $4.06 \pm 4.52\text{mm}$ 였고 B군의 경우에는 $0.67 \pm 1.66\text{mm}$ 였다. 두 군의 개선량을 서로 비교한 결과 그 차이가 통계적으로 유의함을 보여 주었다($p = 0.041$). 두 군 사이의 통증에 대한 개선치를 비교하면 A군의 경우 2.62 ± 1.85 였음에 비하여 B군은 0.08 ± 0.31 로, B군

Table 1. Summary of patients

Variables		Frequency
Sex	Female	29 (74.4%)
	Male	10 (25.6%)
Affected Joint	Right	9 (23.1%)
	Left	20 (51.3%)
	Both	10 (25.6%)
Duration	Within 1 week	16 (32.7%)
	1-4 weeks	10 (20.4%)
	Over 4 weeks	23 (46.9%)
Retrodiscitis	Yes	16 (32.7%)
	No	33 (67.3%)
TMJ ID	Yes	2 (4.1%)
	No	47 (95.9%)
Osteoarthritis	Yes	1 (2.0%)
	No	48 (98.0%)

(TMJ ID: internal derangement of temporomandibular joint)

Table 2. Descriptive statistics of each variable

Variables		Group A(nano-silver)	Group B(control)
Age (years)		32.50 ± 10.61	34.42 ± 10.44
TMJ capsulitis	Acute	17	9
	Chronic	13	10
Maximum mouth opening (mm)	Pre	37.13 ± 7.55	37.21 ± 4.14
	Po1	41.00 ± 7.18	38.42 ± 4.15
VAS for pain (point)	Pre	4.83 ± 1.96	3.24 ± 1.49
	Po1	2.66 ± 2.28	3.09 ± 1.63
VAS for function (point)	Pre	5.48 ± 2.68	6.03 ± 1.59
	Po1	6.62 ± 2.66	8.22 ± 9.05

(S.D.: standard deviation, Pre: preoperative, Po1: postoperative 1 day, Po7: postoperative 7 days, VAS: visual analog scale of subjective pain)

Table 3. Comparison of groups 1 day later in each parameter in acute TMJ capsulitis

Variables	Group A(n=17)	Group B(n=9)	p-values
Improvement of MMO (mm)	4.06±4.52	0.67±1.66	0.041
Improvement of VAS for pain	2.62±1.85	0.08±0.31	<0.001
Improvement of VAS for function	1.17±1.44	4.46±13.44	NS

Table 4. Comparison of groups 1 day later in each parameter in chronic TMJ capsulitis

Variables	Group A(n=13)	Group B(n=10)	p-values
Improvement of MMO (mm)	3.62±3.33	1.70±3.37	NS
Improvement of VAS for pain	1.57±2.04	0.22±0.74	NS
Improvement of VAS for function	1.10±1.69	0.16±0.40	0.042

에 비하여 A군에서 통증 개선 효과가 탁월한 것으로 나타났다($p<0.001$). 두 군 사이의 기능에 대한 개선치를 서로 비교하면 오히려 B군에서 4.46 ± 13.44 로 A군의 1.17 ± 1.44 에 비하여 좋아진 것으로 보이지만 두 군의 차이에서 통계적 유의성은 없었다($p>0.05$).

2. 만성 측두 하악 관절낭염에서의 은 나노 연고의 효과

만성 측두 하악 관절낭염에서의 두 군 사이의 은 나노 연고 효과에 대한 비교 연구는 Table 4에 요약되어 있다. A군에서 연고를 바르고 24시간후의 최대 개구량 개선량은 평균 $3.62\pm 3.33\text{mm}$ 였고 B군의 경우에는 $1.70\pm 3.37\text{mm}$ 였다. 비록 은 나노 연고를 바른 경우에 평균 개선량이 대조군에 비하여 우수하지만 두 군의 개선량을 서로 통계적으로 비교한 결과 그 차이에 통계적 유의성이 없었다($p>0.05$). 두 군 사이의 통증에 대한 개선치를 비교하면 A군의 경우 1.57 ± 2.04 였음에 비하여 B군은 0.22 ± 0.74 로 역시 두 군 사이의 통계적으로 유의할만한 차이가 없었다($p>0.05$). 두 군 사이의 기능에 대한 개선치를 서로 비교하면 A군에서는 1.10 ± 1.69 였고, B군에서는 0.16 ± 0.40 로 A군에서 그 개선효과가 우수하였고, 두 군의 차이도 통계적으로 유의하였다($p=0.042$).

IV. 토 의

최근에 나노 입자를 이용한 다양한 연구가 이루어지고 있다. 특히 은을 이용한 나노 입자의 경우는 자체가 가지는 뛰어난 환원능력과 항독성 효과와 더불어 나노 입자가 가지는 항균 능력이 합쳐져서 각종 생체재료의 기본 재료로서 그 가능성을 시험 받고 있다. 본 연구에서는 은 나노 입자가 가지는 이러한 능력이 측두 하악 관절낭염의 치료에 도움이 될 것이라는 가설 하에 피부에 국소도포하는 방법으로 그 효과를 비교

연구하였다. 그 결과 단일도포로 그 효과를 검토하여 보면 만성 측두 하악 관절낭염에서는 그 치료효과를 인정하기 어려웠으나(Table 3), 급성 측두 하악 관절낭염에서는 단일도포만으로 충분한 치료효과를 얻을 수 있었다(Table 4).

나노 입자의 경우 새롭게 떠오르는 생체재료로서 다양한 분야에서 많이 응용되고 있다. 대표적인 경우를 살펴보면 금이나 CdSe, TiO₂, 탄소 나노 튜브의 경우 전기전자 분야¹⁵⁾ 및 생체 표지¹⁶⁾, 감작¹⁷⁾ 등에 응용되고 있다. 가령 Alivisatos 등의 경우 nano-CdS 입자를 이용하여 형광 표지자로 사용하여 단백질의 위치를 추적하는 데 사용한 바 있다^{16,18)}. Turner 등은 선택적 약물 투여 및 유전자 전달 연구 등에 자성을 띠는 나노입자를 사용한 바 있다¹⁹⁾. 많은 물질들이 나노입자 형태로 만들어져서 다양한 연구에 이용되고 있기는 하지만 극소수의 나노물질이 생물학적 연구에 사용되며 은 나노입자의 경우 쉽게 합성이 가능하고 작은 입자 크기로 인하여 쉽게 세포 표면으로 흡수될 수 있다는 이점에서 생물학적 연구에 가장 많이 사용된다²⁰⁾.

은 나노의 경우 다른 나노입자에 비하여 항균력이 뛰어나다^{12, 13)}. 측두하악관절낭염의 원인으로 박테리아에 의한 감염의 가능성이 제기되는 상황에서^{5,7)} 이러한 은 나노 입자의 항균력은 환자 치료에 긍정적인 역할을 수행할 것으로 예상할 수 있다. 따라서 급성 관절낭염의 환자에서 은 나노 연고의 단일도포가 대조군에 비하여 우수한 치료성적을 보인 이유는 이러한 은 나노 입자의 항균력에서 일부 기인할 것으로 사료된다(Table 3). Acticoat™ 드레싱의 경우 은 나노 입자로 표면처리되어 있는데, 화상 환자의 창상 감염을 방지하기 위한 목적으로 별다른 합병증 없이 성공적으로 사용되고 있다^{21,22)}.

측두하악관절낭염의 치료에 작용한 또 다른 은 나노입자의 역할은 국소도포된 은 나노 입자가 가지는 소염작용에서 기인할 것으로 사료된다. 은 나노입자를 연고제제로 만들어 국소도포하는 경우 기니아피그 모델에서 소염작용을 가진다는 보고가 있었다²³⁾. 또한 알레르기성 피부염 모델에 은 나노연고를

국소도포하는 경우 IL-12나 TNF-alpha와 같은 염증을 매개하는 사이토카인의 발현을 감소시켜서 결국 염증을 감소시킨다는 보고도 있었다¹⁴⁾. 측두하악관절의 염증의 경우, 이와 유사한 사이토카인들이 과발현되어 있다는 것을 감안하면^{24,25)}, 은 나노연고의 위와 같은 효과는 측두하악관절낭염의 치료에 도움을 줄 것이라 사료된다.

그런데 본 연구에서는 은 나노 연고의 도포를 1회로 한정하였고, 만성 측두하악관절낭염의 경우 반복적인 도포 시에 치료효과의 증대 가능성을 배제할 수는 없으리라 사료된다. 은 이온의 경우 피부에 착색을 일으키는 경우가 있으나²⁶⁾, 본 연구에서는 피부의 착색은 관찰되지 않았다. 또한 일반적인 도포 제재로 인한 국소합병증인 피부의 소양감이나 발적 및 부종과 같은 합병증은 전혀 관찰되지 않았다. 하지만 이는 도포 회수가 1회이어서 그럴 가능성도 있으며 장기간 사용시의 약제 안정성에 관하여는 현재로서는 예측할 수 없고 추가적인 연구가 필요하리라 사료된다.

결론적으로 급성 측두하악관절낭염 환자에서 은 나노연고를 이용한 단일도포 치료법에서 대조군에 비하여 우수한 치료 효과를 관찰할 수 있었고, 환자에서 은 나노 연고 사용에 따르는 합병증은 전혀 관찰되지 않았다. 관절경 수술과 같은 외과적인 시술에 비하여 그 치료법이 간단하고 환자의 만족감도 높으므로 측두하악관절질환에 대한 국소도포법을 이용한 은 나노제재의 활용 가능성은 향후 지속적으로 연구되어야 한다고 사료된다.

참고문헌

1. Dworkin SF, LeResche L: Research Diagnostic Criteria for Temporomandibular Disorders. *J Craniomandib Disord Facial Oral Pain* 1992;6:301-355.
2. Pullinger AG, Seligman DA, Solberg WK: Temporomandibular disorders. Part I: Functional status, dentomorphologic features, and sex differences in a nonpatient population. *J Prosthet Dent* 1988;59:228-235.
3. Grosfeld O, Jackowska M, Czarnicka B: Results of epidemiological examinations of the temporomandibular joint in adolescents and young adults. *J Oral Rehabil* 1985;12:95-105.
4. Choi YS, Choung PH, Moon HS, Kim SG: Temporomandibular disorders in 19-year-old Korean men. *J Oral Maxillofac Surg* 2002;60:797-803.
5. Kim SJ, Park YH, Hong SP, Cho BO, Park JW, Kim SG: The presence of bacteria in the synovial fluid of the temporomandibular joint and clinical significance: Preliminary study. *J Oral Maxillofac Surg* 2003;61:1156-1161.
6. Jeon YD, Lee JI, Cho BO, Rotaru H, Kim JC, Kim SG: The relation of head and neck infections and the temporomandibular joint disease. *Oral Surg Oral Med Oral Pathol Oral Radiol Endodon* 2005;99:677-681.
7. Jeon HS, Hong SP, Cho BO, Mulyukin A, Choi JY, Kim SG: Hematogenous infection of the human temporomandibular joint. *Oral Surg Oral Med Oral Pathol Oral Radiol Endodon* 2005;99:E11-17.
8. Vikram HR, Buencamino RB, Aronin SI: Primary meningococcal

- arthritis in a prosthetic knee joint. *J Infect* 2001;42:279-281.
9. Tutar E, Atalay S, Yilmaz E, Ucar T, Kocak G, Imamoglu A: Poststreptococcal reactive arthritis in children: is it really a different entity from rheumatic fever? *Rheumatol Int* 2002;22:80-83.
10. Ethunandan M, Wilson AW: Temporomandibular Joint Arthrocentesis- More Questions Than Answers? *J Oral Maxillofac Surg* 2006;64:952-955.
11. Hamada Y, Kondoh T, Holmlund AB, Nakajima T, Horie A, Saito T, et al: One-year clinical course following visually guided irrigation for chronic closed lock of the temporomandibular joint. *Oral Surg Oral Med Oral Pathol Oral Radiol Endod* 2006;101:170-174.
12. Lok CN, Ho CM, Chen R, He QY, Yu WY, Sun H, et al: Proteomic analysis of the mode of antibacterial action of silver nanoparticles. *J Proteome Res* 2006;5:916-924.
13. Melaiye A, Sun Z, Hindi K, Milsted A, Ely D, Reneker DH, et al: Silver(I)-imidazole cyclophane gem-diol complexes encapsulated by electrospun tefophilic nanofibers: formation of nanosilver particles and antimicrobial activity. *J Am Chem Soc* 2005;127:2285-2291.
14. Bhol KC, Schechter PJ: Topical nanocrystalline silver cream suppresses inflammatory cytokines and induces apoptosis of inflammatory cells in a murine model of allergic contact dermatitis. *Br J Dermatol* 2005;152:1235-1242.
15. Topoglidis E, Discher BM, Moser CC, Dutton PL, Durrant JR: Functionalizing nanocrystalline metal oxide electrodes with robust synthetic redox proteins. *ChemBiochem* 2003;4:1332-1339.
16. Bruchez MJr, Moronne M, Gin P, Weiss S, Alivisatos AP: Semiconductor nanocrystals as fluorescent biological labels. *Science* 1998;281:2013-2015.
17. Haes AJ, Van Duyn RP: A nanoscale optical biosensor: sensitivity and selectivity of an approach based on the localized surface plasmon resonance spectroscopy of triangular silver nanoparticles. *J Am Chem Soc* 2002;124:10596-10604.
18. Alivisatos AP: Biomineralization. Naturally aligned nanocrystals. *Science* 2000;289:736-737.
19. Turner JL, Chen Z, Wooley KL: Regiochemical functionalization of a nanoscale cage-like structure: robust core-shell nanostructures crafted as vessels for selective uptake and release of small and large guests. *J Control Release* 2005;109:189-202.
20. Catledge SA, Fries MD, Vohra YK, Lacefield WR, Lemons JE, Woodard S, et al: Nanostructured ceramics for biomedical implants. *J Nanosci Nanotechnol* 2002;2:293-312.
21. Tredget EE, Shankowsky HA, Groeneveld A, Burrell RE: A matched-pair, randomized study evaluation of the efficacy and safety of Acticoat_ silver coated dressing for the treatment of burn wounds. *J Burn Care Rehabil* 1998;19:531-537.
22. Wright JB, Lam K, Burrell RE: Wound management in an era of increasing bacterial antibiotic resistance: a role for topical silver treatment. *Am J Infect Control* 1998;26:572-577.
23. Bhol KC, Alroy J, Schechter PJ: Anti-inflammatory effect of topical nanocrystalline silver cream on allergic contact dermatitis in a guinea pig model. *Clin Exp Dermatol* 2004;29:282-287.
24. Kopp S, Alstergren P, Ernestam S, Nordahl S, Morin P, Bratt J: Reduction of temporomandibular joint pain after treatment with a combination of methotrexate and infliximab is associated with changes in synovial fluid and plasma cytokines in rheumatoid arthritis. *Cells Tissues Organs* 2005;180:22-30.
25. Ogura N, Tobe M, Sakamaki H, Nagura H, Abiko Y, Kondoh T: Tumor necrosis factor-alpha increases chemokine gene expression and production in synovial fibroblasts from human temporomandibular joint. *J Oral Pathol Med* 2005;34:357-363.
26. Walker M, Cochrane CA, Bowler PG, Parsons D, Bradshaw P: Silver deposition and tissue staining associated with wound dressings containing silver. *Ostomy Wound Manage* 2006;52:42-44, 46-50.