

鹿茸과 鹿角의 성장기 흰쥐 장골 길이성장에 대한 효과

김기태[#], 김명규, 임강현^{*}

세명대학교 한의과대학 본초학교실

Effects of Cervi Pantotrichum Cornu and Cervi Cornu on Longitudinal Bone Growth in Adolescent Male Rats

Ki-Tae Kim[#], Myung-Gyou Kim and Kang-Hyun Leem^{*}

Department of Herbology, College of Oriental Medicine, Semyung University, Jechon 390-711, Korea

ABSTRACT

Objectives : This study was designed to investigate the effects of Cervi Pantotrichum Cornu and Cervi Cornu on the growth of longitudinal bone in the adolescent male rats.

Methods : Longitudinal bone growth was measured by fluorescence microscopy. To examine the effects on the growth plate metabolism, the heights of growth plate and the induction of local bone morphogenetic protein-2 were measured.

Results : Treatment of Cervi Pantotrichum Cornu significantly enhanced longitudinal bone growth compared with control group. However, Cervi Cornu did not show the significant effects.

Conclusion : Cervi Pantotrichum Cornu enhanced longitudinal bone growth and promoted the induction of local bone morphogenetic protein-2 of growth plate in adolescence male rats.

Key words : Cervi Pantotrichum Cornu, Cervi Cornu, Longitudinal bone growth, Bone morphogenetic protein-2, Growth plate

*교신저자 : 임강현 충북 제천시 세명대학교 한의과대학 본초학교실.

Tel : 043-649-1341 E-mail : lkh@semyung.ac.kr

#제1저자 : 김기태, 충북 제천시 세명대학교 한의과대학 본초학교실 · Tel : 043-649-1341

· 접수 : 2006년 1월 24일 · 수정 : 2006년 3월 17일 · 채택 : 2006년 3월 23일

서 론

鹿茸과 鹿角은 人體의 陽氣를 扶助하여 陽虛證을 改善하는 補陽藥으로, 生長發育을 促進하고 主腎陽을 補하고 副腎陰을 補하는 效능을 가진 補陽藥 중 가장 대표적인 藥물이다. 鹿茸은 補精髓, 補氣血하는 效능을, 鹿角은 行血消腫하는 效능을 서로 달리 가지고 있지만 두 藥물 모두 補肝腎, 強筋骨의 效능을 가져서 그 쓰임새가 유사하고 다만 藥력에 있어 鹿茸이 鹿角에 비해 비교적 우월하다고 알려져 있다.²⁾

鹿茸의 현재까지 알려진 藥理작용은 發育 촉진 작용, 造血작용, 強心작용 등이 있고^{3,4)}, 최근에는 부교감신경에 대한 영향, 내분비계 기능항진⁵⁾, 면역기능 증강⁶⁾과 더불어 골다공증 등 뼈의 생리병리와 관련된 연구들이⁷⁾ 보고되었다. 鹿角 역시 發育촉진 작용, 造血작용, 強心작용 등의 藥理작용이 있고⁴⁾, 면역기능과 간장해에 대한 영향⁸⁻¹⁰⁾, 그리고 골다공증에 대한 연구들이 진행되어 왔다.¹¹⁾

이에 임상에서 오랜기간 補肝腎, 強筋骨 效능을 이용한 각종 한약처방을 통해 성장장애에 빈용되어 왔고, 현재까지 發育촉진작용, 골대사 항진 및 골밀도 증가 등에 유효한 연구결과가 있었던 鹿茸과 鹿角을 각각 고농도 (100 mg/kg), 저농도군 (20 mg/kg)으로 나누고 3주령의 수컷 흰쥐에 투여하여, 골길이 성장에 직접적인 연관이 있는 성장판 내 연골세포들의 분화 및 발달증식에 대한 효과를 확인하였다. 鹿茸과 鹿角 추출물을 흰쥐에 경구 투여하고, 칼슘과 칼레이트 결합한 후 골형성부에 침착하는 형광인자를 골성장의 지표로 사용하여 성장촉진 효과를 관찰하였고 골길이성장은 주로 성장판의 연골세포대사에 의한 골형성이 주로 관여하므로 성장판의 높이를 측정하였고, 연골세포 대사에 중요한 역할을 수행하는 골 형성인자-2 (bone morphogenetic protein-2, BMP-2) 단백질의 조직 내 발현 양상을 관찰하였다. 이에 유의한 결과를 얻었기에 보고하는 바이다.

재료 및 방법

1. 재료

실험에 사용한 동물은 80 ± 10 g의 Sprague-Dawley계 수컷 흰쥐 (3주령)를 대한실험동물로부터 구입하여 사료와 물을 충분히 공급하면

서 1주간 실험환경에 적응시킨 다음 대조군과 실험군으로 나누어 실험에 사용하였다 (n = 9). 실험에 사용된 鹿茸과 鹿角은 시중에 유통중인 梅花鹿 (*Cervus nippon* Temminck)의 未骨化된 幼角과 骨質化된 老角을 각각 사용하였고, 실험에 사용된 검체는 세명대학교 한의과대학에 보관되어 있다.

2. 방법

1) 시료의 조제

鹿茸과 鹿角 각 100.0 g을 정성하여 증류수로 1 시간동안 열수추출하여 여과하고 다시 추출여과를 반복하였다. 처음의 추출액과 두번째 추출액을 합하여 이를 감압농축한 후, 동결건조하여 정제된 건조추출물 21.0 g과 11.3 g (수율 21.0% 및 11.3%)을 각각 얻었으며, 이를 증류수에 녹여 시료로 사용하였다.

2) 시료의 투여와 실험군의 설정

흰쥐의 골성장에 대한 鹿茸과 鹿角의 效능을 관찰하기 위하여 골성장 측정을 위해 Hansson이 처음 시도한 방법을 사용하였다¹²⁾. 이는 정상적인 골대사를 관찰하기 위한 방법으로 형광인자가 칼슘과 칼레이트결합을 통해 골에 침착되는 현상을 이용한 것이다. 골생성이 가장 활발한 성장기에 골성장판 하부의 골신생부에 가장 많이 침착하여 선을 형성하는데 이를 이용하여 일정기간을 두고 투여하여 각 선 사이의 길이를 형광현미경으로 관찰하여 성장한 길이를 측정하였다. 투여된 藥물은 성장판에 도달하여 작용을 미치는 시간이 최소 12시간이 걸리므로¹³⁾, 본 실험에서는 충분한 藥效의 발현을 위해 실험개시 48시간 전부터 하루 1회 시료를 투여하기로 결정하였다.

대조군 (증류수투여군)은 증류수를 경구투여하였고, 鹿茸 및 鹿角 투여군은 각각 2개 농도 (20 및 100 mg/kg, p.o.)로 실험개시일(1일)부터 4일간 매일 1회 투여하였다. 모든 실험군에 똑같이 실험개시 후 3일과 4일에 칼세인 (calcein: 10 mg/kg, i.p.: Sigma, U.S.A.)을 투여하였다.

3) 조직표본제작

형광인자 투여 1일 후에 흰쥐를 chloral hydrate (純正化學, Japan, 35.0 mg/kg, i.p.)로 마취시켜 개흉한 다음, 우심이를 절개하고 needle (No. 18)을 좌심실에 주입한 후 헤파린처리된 5% sodium nitrite

(Sigma, U.S.A.) 생리식염수를 심장에 관류시키고, 이어서 0.1 M phosphate buffer에 녹인 pH 7.4의 4.0% formalin 고정액으로 관류시켰다. 그 후 흰쥐의 좌우 족경골 (tibia)을 떼어내어 2시간 동안 0.1 M phosphate buffered formalin 고정액에 후고정 시킨 다음, 50 mM EDTA에 2-3일 동안 방치하여 탈회 후, 동결에 대한 보호를 위해 30% sucrose에 담가 4℃에서 하룻밤동안 유지하였다. 고정된 골조직을 동결한 후 sliding microtome (HM440E, Zeiss, Germany)을 사용하여 족경골 (tibia) 근위 (proximal part)부의 시상절편 (sagittal section)을 매 40 μm씩 수집하였다.

4) 골성장측정 및 성장판 관찰

매 40 μm로 수집된 족경골 근위부 시상절편을 슬라이드 글라스 위에 올리고 건조한 후 형광현미경을 이용하여 골 조직 내 형광인자의 침착으로 형성된 2개 선사이의 길이를 측정하여 2일간의 골 성장 지표로 사용하였다.

길이 측정 후 cresyl violet 염색한 다음 성장판내의 휴지부, 증식부 및 비대부의 연골세포를 관찰하고, 각 부위의 높이를 측정하였다.

5) 면역조직화학염색

상기와 같이 40 μm로 준비된 조직절편을 사용하였다. 면역염색에 사용된 1차 항체는 BMP-2 antibody (Santa Cruz Biotech., U.S.A.)를 사용하였고, 2차 항체로는 anti-goat antibody (Vector Lab, U.S.A.)를 사용하였고, Vectastatin elite ABC kit (Vector Lab, U.S.A.)를 사용하였다. 실험방법은 조직 절편들을 0.1 M PBS (phosphate-buffered saline, pH 7.2)에 5분 동안 담그고, Triton-X 100 용액 (Sigma, U.S.A.)에서 15분간 2회, 0.1 M PBS + 0.5% BSA (Bovine Serum Albumin, Sigma, U.S.A.)에서 15분간 2회 씻어낸 다음, 1차 항체와 함께 상온에서 하룻밤 동안 반응시켰다. 다음날 15분간 2회 0.1 M PBS + 0.5% BSA에서 행군 다음 그 section을 60분간 secondary antibody와 함께 반응시키고, 다시 0.1 M PBS + 0.5% BSA로 15분간 2회 행군 후 60분 동안 ABC (avidin-biotin-peroxidase) 복합체를 1:50의 농도로 첨가하여 상온에서 반응시켰다. 각 조직절편들을 0.1 M PB로 15분간 2회 수세한 다음 최종적으로 0.05%의 DAB (3,3-diaminobenzidine, Sigma, U.S.A.)과 0.03% 과산화수소가 있는 0.1 M PB에 반응시켰다. 발색된 후 새 0.1 M PB에 각 조직절편을 넣어 반

응을 중지한 뒤 슬라이드표본으로 제작하여 관찰하였다.

6) 통계방법

약물의 효과를 판정하기 위해 one way ANOVA test를 이용하였고 사후검정을 위해 대조군과 비교하는 Dunnett's post hoc test를 사용하였다. 통계학적 유의성은 p < 0.05 이하인 것으로 하였다.

결 과

1. 鹿茸 및 鹿角의 장골 길이성장에 대한 효과

흰쥐의 장골 길이성장을 측정한 결과 대조군에서 664.6 ± 15.5 μm의 길이성장을 나타내었고, 鹿茸 (20 및 100 mg/kg) 투여군에서 각각 736.9 ± 25.0 μm 및 725.1 ± 23.7 μm의 길이성장을 나타내었고, 鹿角 (20 및 100 mg/kg) 투여군에서 각각 692.8 ± 14.0 μm 및 697.4 ± 14.6 μm의 길이성장을 나타내었다. 鹿茸 투여군 모두에서 유의한 차이 (p < 0.05)를 나타내었으나 鹿角 투여군은 모두 증가하는 경향을 나타내었으나 통계학적인 유의성은 관찰할 수 없었다 (Fig. 1).

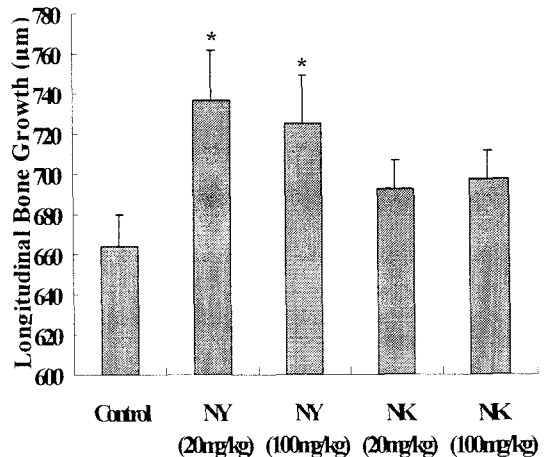


Figure 1. Effects of Nok-Yong (NY: Cervi Pantotrichum Cornu) and Nok-Kak (NK: Cervi Cornu) on the longitudinal bone growth in adolescent male rats. Each value is the mean ± SEM of nine animals. * Significantly different from the control, p < 0.05.

2. 鹿茸 및 鹿角의 성장판 연골세포대사에 미치는 영향

증류수를 투여한 대조군(Fig. 2A)에 비해 鹿茸 및 鹿角 투여군(Fig. 2B 및 C)은 연골세포대사를 촉진하여 성장판의 전체 높이를 증가시켰다. 특히 증식부 (proliferative zone; PZ)와 비대부 (hypertrophic zone; HZ)의 높이를 증가시켰으며 휴지부 (resting zone; RZ)의 변화는 상대적으로 작았다. 그리고 골화부 (ossification zone; OZ)는 비대부와 분명하게 구분되지 않았다. 따라서 전체 성장판의 높이와 휴지부, 증식부 및 비대부의 3개 부위의 높이를 각각 측정하여 연골세포대사에 미치는 영향을 평가하였다.

전체 성장판의 높이를 측정한 결과 대조군, 鹿茸 (20 및 100 mg/kg)과 鹿角 (20 및 100 mg/kg) 투여군의 성장판 높이가 각각 $775.2 \pm 99.9 \mu\text{m}$, $1124.5 \pm 26.8 \mu\text{m}$, $1165.6 \pm 40.8 \mu\text{m}$, $1108.2 \pm 19.0 \mu\text{m}$ 및 $1050.3 \pm 15.6 \mu\text{m}$ 이었고, 鹿茸 (20 및 100 mg/kg) 과 鹿角 (20 및 100 mg/kg) 투여군 모두 대조군과 비교하여 통계학적으로 유의한 차이를 관찰할 수 있었다 ($p < 0.05$, Fig. 3).

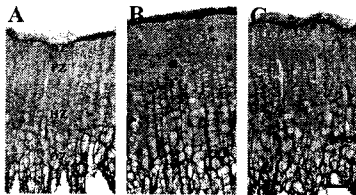


Figure 2. Photographs of growth plates in a proximal tibia. The chondrocytes in resting zone (RZ) of growth plate changed to become proliferative zone (PZ). The chondrocytes in the lower proliferative zone are matured to become hypertrophic zone (HZ). The cells are going to die and make bone in ossification zone (OZ). Sections were stained with cresyl violet. A: Photomicrograph of cresyl violet-stained chondrocytes in the growth plate of control group. B: Nok-Yong (Cervi Pantotrichum Cornu) administrated group (100 mg/kg). C: Nok-Kak (Cervi Cornu) administrated group (100 mg/kg). Scale bar = 100 μm .

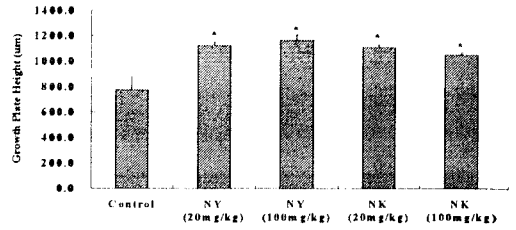


Figure 3. The longitudinal height of growth plate. NY: Nok-Yong (Cervi Pantotrichum Cornu), and NK: Nok-Kak (Cervi Cornu). Nine animals were treated for each group. Values are means \pm SEM. * Significantly different from the control, $p < 0.05$.

3. 鹿茸 및 鹿角의 성장판 내 BMP-2 발현에 미치는 영향

BMP-2의 성장판조직 내 발현을 증류수를 투여한 대조군과 鹿茸 및 鹿角 추출물 투여군에서 비교해보았을 때 대조군의 증식부 (Fig. 4b)와 성숙부 (Fig. 4c)에선 약하게 발현하였으나 鹿茸 및 鹿角 투여군 모두 증식부 (Fig. 4f 및 4j)와 성숙부 (Fig. 4g 및 4k)에서 면역염색이 모두 증가하였고, 골화부 (Fig. 4h 및 4l)에서도 증가하는 경향을 나타내었다.

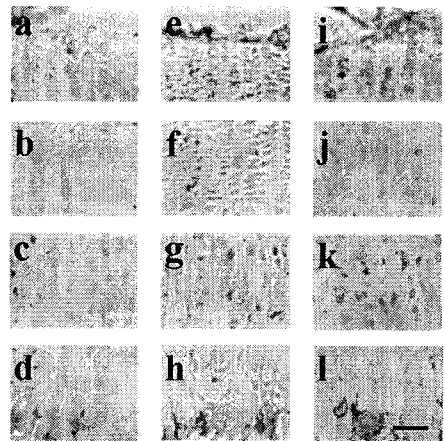


Figure 4. Immunohistochemical localization of BMP-2 in the growth plate. Control group was shown at the first column (a, b, c, d). The second column was Nok-Yong (Cervi Pantotrichum Cornu; 100 mg/kg) administrated group (e, f, g, h), and the third column was Nok-Kak (Cervi Cornu; 100 mg/kg) administrated group (i, j, k, l). The first row is resting zone (a, e, i); second row, proliferative zone (b, f, j); third row, hypertrophic zone (c, g, k); fourth row, ossification zone (d, h, l). Scale bar = 50 μm .

고찰

鹿茸의 效能主治에 대하여 神農本草經에는 “主漏下惡血, 寒熱, 驚癇, 益氣強志, 生齒不老”라고 하였고¹⁴⁾, 名醫別錄, 證類本草에는 “療虛勞, 洒洒如瘧, 羸瘦, 四肢痠疼, 腰脊痛, 小便利, 泄精溺血, 破留血在腹, 散石淋癰腫, 骨中熱疽”라 하였고^{15,16)}, 本草蒙筌에서는 “益氣滋陰, 扶肢體羸瘦立效, 強志堅齒, 止腰膝痠痛殊功, 破留血隱隱作疼, 逐虛勞瀉瀉如瘧, 治女人崩中漏血, 療小兒寒熱驚癇, 寒溺血泄精, 散石淋癰腫, 骨熱加退, 疽癰能驅”라고 하였으며¹⁷⁾, 本草綱目에는 “生精補髓, 養血益陽, 強筋健骨, 治一切虛損, 耳聾, 目暗, 眩暈, 虛痢¹⁸⁾, 本草從新에는 “添精補髓, 暖腎助陽, 健骨生齒, 治腰腎虛冷, 四肢痠痛, 頭眩眼黑, 一切虛損勞傷, 小兒頭瘡乾回”라고 하였고¹⁹⁾.

鹿角은 神農本草經에 “主惡瘡癰腫, 逐邪惡氣, 留血在陰中”라 하였고²⁰⁾, 名醫別錄에는 “除少腹血痛, 腰痛, 折傷惡血, 益氣”라고 하였고¹⁵⁾, 本草蒙筌에서는 “逐鬼辟邪, 輕身益氣, 續折傷, 強筋骨. 消癰腫, 愈惡瘡. 止婦人夢與鬼交”라고 하였으며²¹⁾, 本草綱目에서는 “...除少腹血急痛, 腰脊痛... 貓鬼中惡, 心腹疝痛. 水磨汁服, 治脫精尿血, 夜夢鬼交. 醋磨汁, 塗瘡瘍癰腫熱毒. 火炙熱, 熨小兒重舌, 鵝口瘡. 蜜炙研末酒服, 輕身強骨髓, 補陽道絕傷. 又治婦人夢與鬼交者, 清酒服一撮, 卽出鬼精. 燒灰, 治女子胞中餘血不盡欲死, 以酒服方寸匕, 日三夜一, 甚妙”라 하였으며¹⁸⁾, 本草備要와 本草從新에서는 “生用則散熱行血. 消腫. 辟邪. 治夢與鬼交”라고 하였고^{19,22)}, 得配本草에서는 “助相火, 通督脈, 生用行血消腫, 辟邪崇. 熟用強陽活血除夢交”라고 하였다²³⁾.

鹿茸의 歸經은 本草述²¹⁾에서 “入手厥陰少陰, 足少陰厥陰經”한다고 하였고, 鹿角은 得配本草²³⁾에서 “入手少陽 足少陰經 血分”한다고 하였으나, 대부분의 本草書에는 鹿茸과 鹿角 모두 “肝·腎”二經에入한다고 하였다^{1,2,19)}.

이와같이 鹿茸과 鹿角은 肝·腎 二經에 入함으로써 肝腎不足으로 인한 虛勞羸瘦, 精神倦怠, 眩暈, 耳聾, 目暗, 腰膝痠痛, 陽痿, 滑精, 子宮虛冷, 崩漏帶下 등의 증상에 補肝腎, 壯元陽, 溫補肝腎, 強筋骨 效능으로 응용되고, 鹿角의 경우 行血消腫 效能이 있어 癰疽, 瘡瘍 등에도 사용되고 있다^{1,2,4)}.

한의학적 이론으로 腎은 作強之官이며 封藏之本으로써 藏精, 主骨, 生骨髓하여 骨의 生長 및 發育을 주관할 뿐 아니라, 骨의 生理와 病理 또한 腎의 主宰를 받는다고 할수 있으므로 腎과 骨, 髓, 精은

매우 밀접한 관계가 있다²⁵⁾.

素問·陰陽應象大論에 “北方生寒 寒生水 水生鹹 鹹生腎 腎生骨髓 髓生肝 腎主耳”라고 하였고, 宣明五氣篇에 “五臟所主...腎主骨”, 陰陽應象大論에는 “腎生骨髓”라 하고, 六節藏象論篇에는 “腎者主蛰封藏之本精之處也 其華在髮 其充在骨”, 脈要精微論에는 “骨者髓之府 不能久立 行則振楨 骨將慙矣”라 하였으며, 逆調論에는 “腎不生則 髓不能滿 故寒甚至骨也”, 痿論에는 “腎者水臟也 今水不勝火則 骨枯而髓虛 故足不任身 發爲骨痿”라고 하여²⁶⁾, 骨·髓·精의 개념들을 腎臟의 機能系統에 포함시켜 生理 및 病理的 기전을 설명하였다. 생리적으로 腎은 精을 藏하고, 精은 髓를 生하며, 髓는 骨을 養하는데, 髓는 骨中에 所藏되어 있기 때문에 骨髓라고 부른다. 腎精이 充足하면 骨髓가 풍부해지고 骨格도 堅固 堅實해지므로 腎主骨이라 한다. 또한 병리적으로는 腎精이 虛少하면 骨髓의 化源이 부족해져서 骨格을 滋養하지 못함으로써 骨髓가 痿弱無力하게 되고甚하면 發育不全이 되기도 하며, 小兒에 있어서는 顛門遲閉·骨軟無力 등의 증상이 나타난다고 보았다²⁵⁾. 소아의 성장장애는 五遲와 五軟 등의 병증으로 분류되기도 하는데, 五遲란 소아의 立遲, 行遲, 髮遲, 齒遲, 語遲로 발육이 지연되어 행동이나 언어 및 치아성장의 장애를 말하고, 五軟이란 頭軟, 項軟, 手脚軟, 肌肉軟, 口軟으로 대개 선천적인 체질의 허약, 조산, 혹은 후천적인 濡養不足으로 인한 대뇌발육부전 등의 성장장애를 말한다. 이와 같이 성장장애는 稟賦不足과 腎精不足이 중요한 원인이 되므로 肝腎機能을 補充하는 방법이 치료의 大法이 될 수 있고, 본 실험에 이용된 鹿茸과 鹿角은 補藥類 중 肝腎二經에 歸經하여 補肝腎, 強筋骨 效능을 가진 대표적인 약물이다.

본 실험에서는 성장과정 중 키가 커다는 것은 소아 및 청소년기에만 존재하는 특별한 조직인 성장판 내 연골세포들의 폭발적인 분화 및 발달증식에 의한 결과이므로, 성장판의 대사에 따른 장골의 길이성장을 측정할 수 있다면 성장장애를 치료하는 효능을 평가할 수 있을 것으로 판단하여, 형광표식자를 이용한 골길이성장 효능평가법을 이용하여 장골의 길이성장을 측정하였다. 또한 성장판 내 분화, 발달 및 증식을 평가하기 위하여 성장판의 조직학적 평가 및 성장판 내 증식부 및 비대부 등 여러부위의 높이를 측정하였다. 그리고 성장판 연골세포의 증식에 관여하는 대표적인 인자로 골형성 단백질 (bone morphogenetic protein, BMP)가 있는데, 그

중 성장판에서 합성되어 분비되는 BMP-2는 연골세포의 증식 및 성숙을 조절한다고 알려져 있다¹³⁾. 따라서 본 연구에서는 鹿茸과 鹿角추출물을 투여한 후 골 길이 성장에 관여하는 인자로서 성장판의 연골세포대사에 중요한 역할을 수행하는 BMP-2의 조직 내 발현양상을 관찰하였다. 鹿茸을 비롯한 한약은 대체로 인체의 호르몬대사에 영향을 미친다고 생각되어 왔으나, 호르몬을 직접 측정하여 연구하는 것은 매우 편차가 크다고 알려져 있다. 일례로, 성장호르몬은 일일 분비량의 변화 폭이 최소량과 최대량의 비율이 4-5배에 이를 정도로 일정하게 분비되지 않는다. 따라서 약물투여로 인한 호르몬의 생리적인 변화를 관찰하기란 매우 어려워 본 실험에서는 장골 형성시의 성장판 내 연골세포의 대사에 초점을 맞추어 실험을 진행하였다.

길이성장 지표로 칼세인을 이용하였는데, 칼세인은 체내에 들어가면 신속히 흡수되어 골형성이 활발한 부위나 무기질 침착부위에 집중되고 조직절편에서 밝은 형광선으로 보인다. 본 실험방법을 이용하여 흰쥐의 장골 길이 성장을 측정된 결과 대조군에서 비해 鹿茸 투여군 모두에서 유의한 차이 ($p < 0.05$)를 나타내었으며, 鹿角 투여군은 모두 증가하는 경향을 나타내었으나 통계학적인 유의성은 관찰할 수 없었다.

성장판은 골 길이 형성단계의 급격한 길이 성장을 유도하기 위하여 특별한 구조로 이루어져 있는데, 연골세포의 증식만이 주로 이루어지는 증식부, 증식된 연골세포의 성숙과 비대가 이루어져 실제적인 길이증식을 보이는 증식부와 세포자살기전(apoptosis)에 의한 연골세포소멸과 세포 내에 침착된 칼슘으로 이루어진 골주(骨柱)만이 남는 골화부 등 여러부위가 함께 존재한다. 연골세포의 대사속도에 따라 성장판내 각 휴지부(resting zone), 증식부(proliferative zone)와 비대부(hypertrophic zone)의 길이가 변화하는데 鹿茸 투여로 인해 전체적으로 길이가 증가하는 경향을 나타내었다. 그 중 특히 증식부와 비대부의 길이가 유의하게 증가하였음을 관찰하였다. 이는 鹿茸이 성장판 내 연골세포의 증식 및 분화를 증진시킴으로써 골 길이 성장에 관여한다는 사실을 암시한다.

그리고 성장판 내 연골세포의 신생에 중요한 영향을 미치는 골형성단백질 중 하나인 BMP-2의 발현 양상을 면역조직화학염색을 통해 관찰하였는데, 증류수를 투여한 대조군과 鹿茸 및 鹿角 투여군을 비교하면 대조군의 증식부와 비대부에선 BMP-2의

발현이 미약했으나 鹿茸 및 鹿角 투여군의 연골세포에서는 BMP-2 발현세포수와 면역염색 모두가 증가하였다.

본 실험결과로 미루어 볼 때 鹿茸은 성장기 골 성장을 유의하게 촉진하고 鹿角은 유의하지는 않지만 성장을 촉진하는 경향을 나타내었고, 이 효과는 골 성장에 중요한 인자인 BMP-2의 발현을 증가시킴으로써 골 성장을 촉진시킬 것으로 생각된다.

결론

소아의 성장발육의 중요한 지표 중 하나인 골 길이 성장에 대한 鹿茸과 鹿角의 효능을 알기위해 鹿茸과 鹿角을 성장기 정상흰쥐에 투여하여 골 길이 성장을 측정하고 또한 성장판 내 연골세포대사에 미치는 영향에 대한 연구를 수행한 결과 다음과 같은 결론을 얻었다.

1. 鹿茸은 성장기 정상흰쥐의 골 성장을 유의하게 증가시켰다 ($p < 0.05$). 鹿角은 유의하지는 않지만 증가하는 경향을 나타내었다.
2. 鹿茸 및 鹿角은 성장판 내 연골세포 대사를 촉진하여 전체 성장판 높이를 유의하게 증가시켰다 ($p < 0.05$). 특히 성장판 내 증식부와 비대부의 높이를 증가시켰다.
3. 鹿茸 및 鹿角은 성장판 내 연골세포 분화 및 증식에 관련되어 있는 골형성인자-2의 발현을 증가시켰다.

따라서 鹿茸과 鹿角은 성장기 소아의 골 길이 성장에 유효한 효과가 있을 것으로 생각되며, 특히 鹿茸의 효과가 鹿角보다 높다는 것을 알 수 있었다.

감사의 글

본 연구는 보건복지부 한방치료기술연구개발사업과 보건의료기술진흥사업의 지원에 이루어진 것임. (02-PJ9-PC3-21600-0029 and A05-0716-AD0501-05N1-00030B).

참고문헌

1. 全國韓醫科大學 本草學共同教材 編纂委員會. 本

1. 草學. 서울 : 永林社. 2004 : 591-5.
2. 신민교. 原色臨床本草學. 서울 : 永林社. 1988 : 183-6.
3. 이상인. 漢藥臨床應用. 서울 : 成輔社. 1986 : 331-3.
4. 지형준, 이상인. 대한약전의 한약(생약)규격집 주해서. 서울 : 한국메디칼인텍스사. 1988 : 99-103.
5. 김경빈. 鹿茸類가 白鼠의 內分泌機能에 미치는 영향. 경희대 대학원 박사논문. 1985.
6. 최평락. 鹿茸이 Methotrexate로 유발된 면역저하에 미치는 영향. 경희대 대학원 석사논문. 1987.
7. 안덕균, 심상도. 녹용이 난소적출로 유발된 흰귀의 골다공증에 미치는 영향. 대한본초학회지. 1998 ; 13(1) : 1-23.
8. 김현식. 녹각 추출액의 면역학적 특성에 관한 연구. 중앙대 대학원 석사논문. 1992.
9. 박은미. 녹각이 Galactosamine에 의해 유도된 간장해에 미치는 영향. 영남대학교대학원. 1991.
10. 김명주. 녹각이 Benzo(a)pyrene에 의해 유도된 간장해에 미치는 영향. 영남대학교대학원. 1993.
11. 서부일, 안덕균. 녹각이 흰귀의 난소적출로 유발한 골다공증에 미치는 영향. 대한본초학회지. 1998 ; 13(2) : 45-56.
12. Hansson LI, Menander-Sellman K, Stenstrom A, Thorngren KG. Rate of normal longitudinal bone growth in the rat. Calcif Tissue Res. 1972 ; 10 : 238-51.
13. De Luca F, Barnes KM, Uyeda JA, De-Levi S, Abad V, Palese T, Mericq V, Baron J. Regulation of growth plate chondrogenesis by bone morphogenetic protein-2. Endocrinology. 2001 ; 142(1) : 430-6.
14. 中國醫藥學院. 神農本草經. 中國 : 自由出版社. 1969 : 283-4.
15. 陶弘景. 重輯名醫別錄. 中國 : 中國醫藥學院中國藥學研究所. 1977 : 147.
16. 唐慎微. 證類本草. 中國 : 華夏出版社. 1993 : 447-9.
17. 陳嘉謨. 本草蒙筌. 中國 : 人民衛生出版社. 1988 : 380-1.
18. 李時珍. 本草綱目. 中國 : 高文社. 1987 : 17-20.
19. 吳儀洛. 本草從新. 中國 : 上海科學技術出版社. 1982 : 331.
20. 著者未詳. 神農本草經. 中國 : 文光圖書有限公司. 1982 : 178-9.
21. 陳嘉謨. 本草蒙筌. 中國 : 安徽科學技術出版社. 1991 : 312-5.
22. 吳儀洛. 證註本草從新. 中國 : 文光圖書有限公司. 1984 : 257.
23. 嚴西亭. 得配本草. 中國 : 上海科學技術出版社. 1994 : 230-1.
24. 楊時泰. 本草述鉤元. 中國 : 科學技術衛生出版社. 1983 : 643-4.
25. 杜鎬京. 東醫腎系學(上). 서울 : 東洋醫學研究院. 1993 : 8-17.
26. 洪元植. 校勘直譯黃帝內經素問. 서울 : 傳統文化研究會. 1994 : 40-50, 62-28, 97-108, 150-153, 204-208, 264-268.