



# Sudden Blindness in the Clear Eye

장재영 / 해마루 소동물임상의학연구소

## Objectives

실제 임상에서 종종 특별한 병변이 없는 정상안, 정확히 말하자면 렌즈를 포함한 전안방에 특이한 병변 없이 갑작스럽게 실명한 환축을 보게 된다. 물론 이러한 환축들은 철저한 병력 청취와 검사를 통해 실명시기와 원인을 감별 해야겠지만 통증 없이 정상 안구처럼 보이는 안구에 발생할 수 있는 갑작스런 실명에 대해 2004년 northeast veterinary conference에서 발표된 내용을 토대로 살펴 보고자 한다.

## Key Points

- 산동된 상태로 시력이 없으며 동공빛반사 (Pupillary light reflexes) 등의 동공반사에 동공이 반응을 보이지 않는 경우 망막 혹은 시신경의 기능장애 가능성을 염두해 둔다.
- 갑작스런 실명의 원인으로는 안구 후분절 (Posterior segment)의 질환이 중추신경계 질환보다 더 일반적인 원인이다.
- 축주는 시력의 악화를 대개 양측성으로 진행되는 과정으로 인지한다.
- 시력상실은 양안에 동시에 발생하거나 질병의 진행 과정상 속발적으로 다른 쪽 눈에 발생하기도 한다.

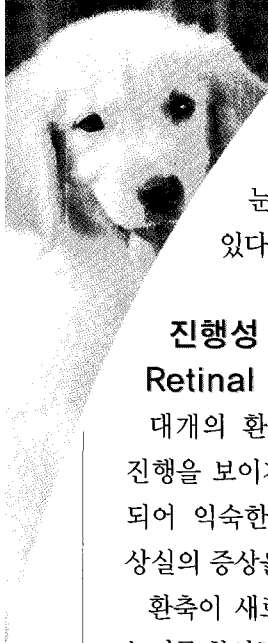
## Overview

다양한 안질환에 의해 갑작스럽거나 급성의 시력상실이 발생할 수 있다. 빠른 시력상실에 대해 접근할 때에는 반드시 어느 쪽 눈에 시력 변화가 처음으로 인지되었는지를 명확히 해야 한다. 시력에 손상이 있는 환축은 대개 자신의 집과 같은 익숙한 환경에는 잘 적응하지만 다른 환경에서는 그러하지 못하다.

안압검사, 안저검사를 포함한 면밀한 안검사가 필요하며 어떤 경우 확진을 위해 망막전위도 (electroretinography) 검사가 필요할 수도 있다.

## Additional Detail

정상안처럼 보이지만 양측성으로 산동되어 있고 동공반사에 반응하지 않는 증상일 보이는 갑작스런 시력 상실은 대개 망막이나 시신경의 기능 이상을 의미한다. 중추신경계 질환으로 인해 시력 상실을 일으킬 수도 있지만 이런 경우의 동공빛반사 (Pupillary light reflexes)는 대개 반응이 있거나 정상이다. 안구 후분절 (posterior segment)의 질환이 중추신경계 질환에 비해 보다 흔한 급작스런 시력 상실의 원인이다. 시력변화는 축주에게 있어 대개 양측성 질환으로 인지된다. 양안에 동시에 시력상실이 나타나거나 (예: 급성 후천성 망막 변성증 ;



Sudden Acquired Retinal Degeneration) 한쪽 눈의 시력상실 이후 시간이 지나 반대쪽 눈에 질환이 진행되어 나타날 수도 있다 (예: 종 소인에 의한 망막박리).

### 진행성 망막위축 (Progressive Retinal Atrophy)

대개의 환축에서 진행성 망막위축은 느린 진행을 보이지만 갑작스런 환경 변화가 원인이 되어 익숙한 환경에 잘 적응된 환축도 시력 상실의 증상을 나타내기도 한다.

환축이 새로운 생태환경에서 첫 증상을 보였는지를 확인하여 시력 상실과 관련된 상황을 주의 깊게 생각해 보아야 한다. 망막에 양측성으로 전반적인 반사판의 과반사 (tapetal

hyperreflectivity)와 망막혈관의 감쇠 (retinal vessel attenuation)는 변성이 만성적으로 진행되었음을 의미한다. 고양이에서는 개에서보다 attest to the chronic nature of the degeneration. 유전성으로 발생하는 망막 위축은 고양이에서는 개보다 발생률이 낮다.

### 급성 후천성 망막 변성증 (Sudden Acquired Retinal Degeneration ; SARD)

망막 검사 상 망막이 정상처럼 보이더라도 망막 기능 장애는 계속 감별 진단 목록에 반드시 포함 시켜야 한다. 급성 후천성 망막 변성증은 대개 6~11년령의 암컷에서 발생한다.

시력 상실은 빠르게 나타나며 어떤 경우 몇 시간 내에 발생하기도 한다. 관심이 많고 관찰력이

진행성 망막위축의 품종 소인

품종	진행성 망막위축의 유형	발생 연령
Collie	간상체-원추체 이형성	1년령 이하
Irish Setter	간상체-원추체 이형성	1년령 이하
Cairn Terrier	간상체-원추체 이형성	1년령 이하
Miniature LH Dachshund	간상체-원추체 이형성	1년령 이하
Norwegian Elkhound	간상체 이형성, 원추체 변성	2~3년령
Samoyed	간상체-원추체 변성	3년령
Cocker Spaniel	간상체-원추체 변성	2~7년령
Miniature Poodle	간상체-원추체 변성	6개월령~5년령
Miniature Schnauzer	간상체-원추체 변성	3~6년령
Akita	간상체-원추체 변성	3~6년령

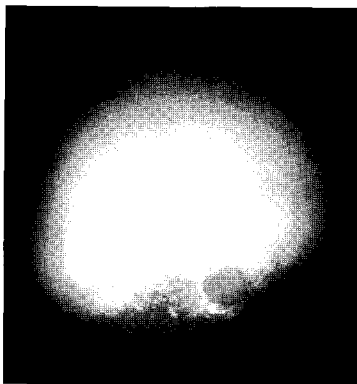
진행성 망막 위축의 말기와 유사한 망막위축을 보이는 다른 후천성 질환으로는 타우린 결핍 (고양이), 창상이나 망막 박리에 의한 망막변성, 녹내장 등이 있다.

좋은 축주의 경우 완전한 시력 상실이 나타나기 수일에서 수주 전에 미묘한 행동 변화를 확인하기도 한다. 병력 청취상 다음, 다뇨, 체중 증가 등의 증상이 수반되기도 한다. 혈청화학 검사와 요분석 검사 결과 나타나는 이상 소견은 부신피질 기능 항진증 (Cushing's syndrome ; hyperadrenocorticism)과 유사 하지만 두 질환 사이의 관계는 명확히 밝혀져 있지 않다. 비슷한 임상증상에도 불구하고 급성 후천성 망막 변성증 환축에서 부신피질 기능 항진증은 아주 드물게 나타난다.

임상증상으로는 동공이 확장되어 있으며 동공은 밝은 빛 자극에도 약하게 반응한다. 초기에 망막은 정상으로 관찰되지만 눈부심 반사 (dazzle reflex)와 협박반사 (menace reflex)는 일반적으로 확인되지 않는다. 시간이 지남에 따라 반사판의 미약한 반사 증가와 망막혈관이 소낭 형태 (sacculation ; "box-carring")로 진행된다.

결국에는 망막이 말기의 진행성 망막위축증과 구별하기 힘든 상태로 변성이 일어난다. 급성 후천성 망막 변성은 망막 전 위도 검사 (electroretinogram ; ERG)를 통해 구별 가능하다. 급성 후천성 망막 변성에 효과적인 치료법은 현재까지 없으며 조직병리 검사상 망막의 시세포층 (visual cell layer)이 비재생성으로 파괴되어 있음을 알 수 있다.

이 질환의 병인은 아직 알려져 있지 않다.



개에서 발생한 진행성 망막위축, 과반사 (tapetal hyperreflectivity), 망막혈관의 감쇠 (retinal vessel attenuation), 창백한 시신경 (pale optic disc)를 확인할 수 있다.

세포자멸사 (apoptosis)가 망막 광수용체의 광범위한 파괴를 일으키는 것으로 생각되지만 생화학적 연쇄반응을 촉발시키는 인자는 아직 밝혀지지 않았다. 축주와의 다각적인 병력청취 상에서도 질환 발생과 관련된 어떠한 공통적인 환경적 요인도 확인되지 않고 있다.

### 엔로플록사신 관련 망막변성 (Enrofloxacin-Associated Retinal Degeneration)

고양이에서 엔로플록사신 사용과 관련된 갑작스런 시력상실이 보고 되어 왔다. 민감한 축주는 단지 2배 용량 사용시 동공 크기의 변화를 알아챈 경우도 있다.

이환된 환축은 산동을 보이며 반사판 과반사와 망막혈관 감쇄 현상을 보이는 망막위축을 특징적으로 나타내며 조직병리상 비가역적인 광수용체 손상을 나타내기도 한다. 시력 소실이 확인된 직후 즉시 투약을 중지하면 시력은 개선되지만 망막변성 증상은 지속될 수 있다.

이 부작용은 상당히 드물며 기전 역시 아직 설명되지 못했다.

여러 저용량으로 투여 실험한 고양이에서 미약하지만 독성이 확인되었고 (122,414두 중 1두에서 확인), 이는 독성에 대해 특이체질이 있는 것으로 생각된다. 이 문제는 용량 의존성인 것으로 나타났으며 제조사가 유연성 있던 추천 용량 (5~20mg/kg/day)을 폐지하게 되었다.

이후 계속된 추가적인 독성 연구에서는 고양이에서 이 약물의 일일 용량은 5mg/kg/day로 제한하였다.

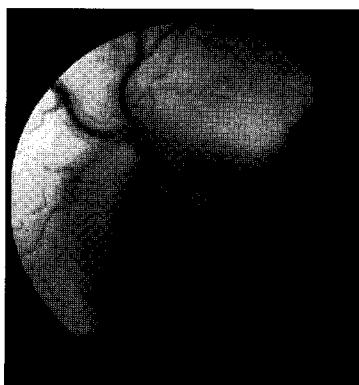
### 이버멕틴 독성 (Ivermectin Toxicity)

이버멕틴 독성은 대동물에서 구충을 위해 과용량으로 사용시 생길 수 있다는 보고가 있다.

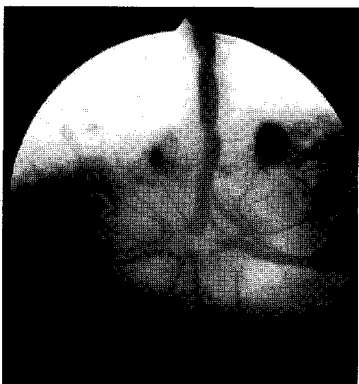
안 증상은 산동, 시신경부종 (papilledema), 다중적으로 접힌 병변을 보이는 망막 부종 등이 있다. 회복 후 비반사판 안저 (non-tapetal fundus)의 색소 파괴가 후유증으로 남을 수 있다. 시력 상실은 일시적이며 2~10일내에 정상으로 회복한다.

### 시신경염 (Optic Neuritis)

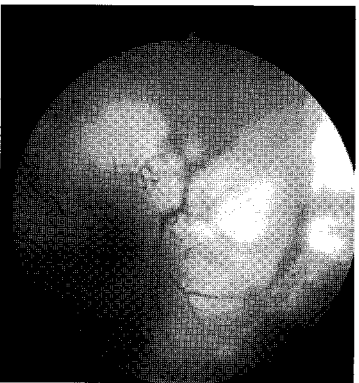시신경염에 이환된 환축은 전형적으로 넓게 산대되고 고정된 동공을 나타낸다. 안저 검사상 시신경염은 종창되어 경계부의 초점이 흐린 시각원판 (optic disc), 원판 주위와



시신경염. 시신경 원판의 경계가 불명확하며 종창되어 있다.



다른 시신경 증례로 경계가 불명확한 시신경 원판과 주변 망막에서 교불교불한 혈관이 관찰된다.



클리 눈 기형에 의해 발생한 망막박리

위쪽으로 출혈, 그리고 망막 주변의 부종이나 박리를 보인다.

망막혈관들은 종창된 원판에서 보다 정상에 가까운 주위 망막으로 이동함에 따라 구부러진 형태를 보이게 된다.

안구 후방부위의 신경에만 손상이 있는 경우 시신경에는 두드러진 변화가 나타나지 않을 수도 있다. 이런 경우 우선적인 감별진단 질환은 급성 후천성 망막 변성 (SARD)이다. 시신경염의 원인으로는 디스토펜퍼, 진균성 질환, 원발성 혹은 속발성 종양 (예 : 림프육종)등이 있다. 많은 증례에서 특발성으로 분류되지만 최근 연구에 따르면 확인된 원인으로 육아종 뇌수막염 (granulomatous meningoencephalitis ; GME)이 개에서 가장 일반적인 원인으로 알려져 있다. 전신감염성 질환이 없다면 치료방법은 시신경의 염증을 줄이는 것을 목표로 대증 처치를 실시한다.

전신적인 코티코스테로이드를 14일간 경구 투여하고 (prednisolone 1~2 mg/kg/day) 격일로 유지 용량에 도달할 때 까지 2~3주간에 걸쳐 점진적으로 용량을 줄여 나간다.

일반적으로 처치에 반응을 보이면 7~10일내에 증상이 개선된다. 특별한 처치가 없거나 처치에 반응하지 않는 시신경염은 시신경 위축을 일으켜 비가역적인 시력상실을 일으킨다.

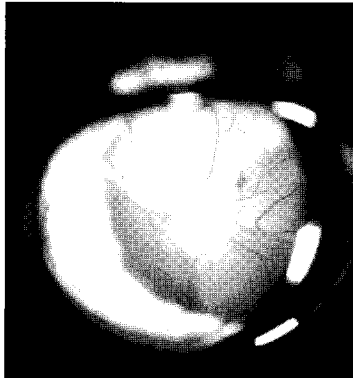
시신경염 환축의 시력 예후는 대개 좋지 못하다.

### 망막박리 (Retinal Detachment)

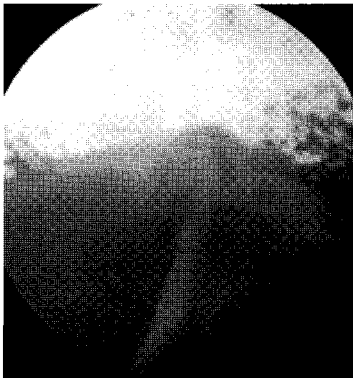
망막박리는 망막색소상피층(Retinal Pigment Epithelium ; RPE)에서 감각신경 망막층이 분리되는 질환이다. 이 구조적인 소실은 기능의 소실과 발생 부위의 망막변성과 관련이 있다. 박리는 열공성(rhegmatogenous), 수축성(traction), 삼출성(exudative)의 형태로 분류할 수 있다.

신경 망막(neuroretina)의 손상부로 초자체(vitrous)나 체액(fluid) 흘러 들어가 망막색소상피층과 신경망막 박리가 발생하는 것을 열공성 망막 박리라고 한다. 수축성 망막박리는 초자체 내의 유기적인 띠(organized band)가 신경망막을 앞쪽으로 당김으로써 발생하며 이는 초자체 출혈에 속발해서 나타날 수 있다.

망막 주위 공간(subretinal space)내의 체액(fluid)과 세포의 축적은 망막을 거상시켜 삼출성



산동된 동공을 통해 망막 박리가 확인된다.



주변 망막이 해리되어 배쪽으로 변위된 망막박리 소견.

망막 박리를 일으킨다.

대개의 동물들은 편측시력으로 충분히 보상 받을 수 있으므로 편측성으로 발생한 망막박리는 임상적으로 우연히 발견될 때가 많다.

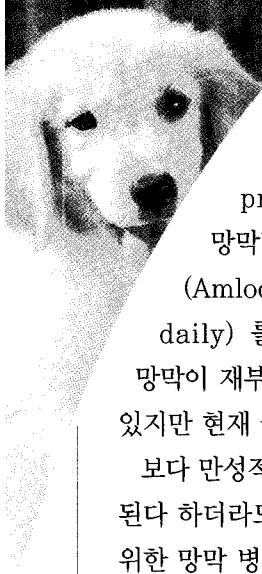
망막박리와 관련되어 발생하는 갑작스런 시력 상실은 푸들, 시쥬, 비송 프리제 처럼 품종 소인이 있는 품종에서 특발성으로 두 번째 안구에 발생한 경우를 생각해 볼 수 있다.

이러한 환축은 대개 주변 망막에서 360도로 해리되어 망막이 배쪽으로 떨어져 보이며 시신경 머리 부분만 붙어 있다.

청년기의 대형견종에서는 특발적으로 스테로이드에 반응하는 장액성의 완전 망막박리가 발생하는 경우도 있다.

고양이에서 급성으로 양측성 망막박리가 발생한 경우 대개 망막출혈을 동반하며 고혈압에 기인한 경우가 많으므로 병발 가능성이 있는 심근병증(cardiomyopathy), 만성 신장질환이나 갑상선기능항진증(hyperthyroidism)에 대한 평가를 실시해야 한다. 수축기 동맥혈압이 160mmHg 이상일 경우 고혈압으로 진단한다.

고혈압으로 인해 완전 망막박리를 일으킨 고양이의 혈압은 대개 200~300mmHg를 나타낸다. on is defined as a sustained systolic arterial blood pressure >160mmHg.



Hypertensive cats with complete retinal detachment will often demonstrate pressures of 200~300mmHg. 망막박리 발생 며칠 내로 혈압강하 처치 (Amlodipine besylate 0.625mg once daily) 를 실시한 경우 혈압이 안정되고 망막이 재부착되어 시력을 보존한 몇몇 증례가 있지만 현재 국내에서는 구하기 힘든 약이다.

보다 만성적인 망막박리의 경우 망막이 재부착된다 하더라도 시력을 회복하기는 힘들다. 광범위한 망막 병변을 보이는 고양이와는 달리 고혈압의 개에서는 대개 다중적으로 국소적인 망막 출혈을 보인다.

그러므로 개에서 고혈압으로 인해 발생하는 망막병증은 우연히 발견될 확률이 많으며 고양이처럼 시력에 심각한 영향을 주지 않는다.

전안방 포도막염을 일으키는 전신질환도 개와 고양이에서 안구 후분절의 염증을 유발할 수 있다. 활성화된 염증의 증상으로는 반사판의 반사가 약해진 경계가 불명확한 부위를 확인할 수 있다. 광범위하게 영향 받은 경우 삼출성 망막박리를 일으킨다. 다양한 원인이 밝혀져 있다; blastomycosis, cryptococcosis와 같은 전신적인 곰팡이성 질환; ehrlichiosis, Rocky Mountain spotted fever와 같은 리케치아 질환; 감염성 복막염, toxoplasmosis와 같은 육아종성 질환 (granulomatous disorders); 종양, uveodermatologic syndrome.

백내장 또한 망막박리와 중요한 관련이 있다. 한 보고에 의하면 망막박리를 보인 46두의

개 중 23두가 수정체 질환 (lenticular disease)과 관련 있었다고 한다.

이 안구들 중 23%에서 수정체 제거 후 망막박리가 발생하였다. 수정체 유래의 만성 포도막염 역시 속발적으로 주변 망막 부착을 약화시켜 주변 망막의 생존능력에 변화를 일으킬 수 있다.

콜리 눈 기형과 망막 이형성은 쉽게 인지할 수 있는 망막박리의 원인이다. 망막의 병리는 신생아에서도 전형적으로 확인 가능하지만 박리는 대개 보다 나이든 동물에서 일어난다.

공막결손증/확장증 (scleral coloboma/ectasia) 이 있는 콜리는 망막박리에 소인이 있으며 특히 일생 중 첫 2년 동안 이와 같은 현상은 두드러진다.

선천적인 부분박리도 시간이 지남에 따라 진행되어 시력에 영향을 줄 수 있다. 망막박리의 처치는 기저 원인에 입각한다. 고혈압과 같은 전신적인 질병에 의해 발생한 삼출성 망막박리는 전신질환을 조절함으로써 자연적인 치유를 기대할 수 있다.

역학적 진단이 없는 상태에서 어린 대형견종에서 발생한 장애성 망막박리의 경우 대증적인 전신적인 코티코 스테로이드 요법을 실시할 수 있다. 전신적인 코티코 스테로이드를 14일간 경구 투여하고 ( prednisoline 1~2mg/kg/day) 격일로 유지 용량에 도달할 때 까지 2~3주간에 걸쳐 점진적으로 용량을 줄여 나간다.

열공성, 수축성 망막박리에는 수술적 방법을 고려해 볼 수 있지만 극소수의 수의 안과 전문의 (veterinary ophthalmologists)만이 기술적으로 가능하다. 일반적으로 망막박리 환측에서 시력

예후는 원인에 관계없이 좋지 못하다 (guarded prognosis).

### Summary

갑작스런 시력상실을 보이는 환축에서 시력 회복의 예후는 좋지 못하지만 철저하고 면밀한

안검사를 통해 시력 상실을 일으킨 치료 가능한 원인을 찾아낼 수도 있다. 가역적인 질환인 경우 조기에 실시한 적절한 처치로 시력 회복에 있어 보다 좋은 예후를 기대할 수 있다. 조기 검사 및 처치가 가능한 진료 기관을 고려해 보는 것도 도움이 될 것이다. **대V수**

