

Young의 전체공술을 이용한 성인의 유연성 편평족의 수술적 치료 -증례보고-

부산의료원 정형외과

김병철·최성종·유총일·은일수·김종균

Operative Treatment of Adult Flexible Flatfoot with Young's Tenosuspension -Case Report-

Byung Cheol Kim, M.D., Sung Jong Choi, M.D., Chong Il Yoo, M.D., Il Soo Eun, M.D., Jong Kyun Kim, M.D.

Department of Orthopaedic Surgery, Pusan Medical Center, Busan, Korea

=Abstract=

We present the case of an adult flexible flatfoot that was managed with dynamic and multiplanar approaches which consist of Young's tenosuspension, Evans osteotomy, posterior tibialis tendon advancement with flexor digitorum longus tendon transfer and Lapidus procedure.

Key Words: Flexible flatfoot, Young's tenosuspension, Evans osteotomy

서 론

성인의 유연성 편평족의 치료로 많이 이용되는 관절유합술은 골성구조의 변형을 이용한 확실한 교정효과가 있는 방법이지만 후족부 운동이 고정되어 장거리 보행이나 불규칙한 지면을 걷기가 힘들어지고 주변 관절에 조기 퇴행성 변화가 발생하게 되기 때문에 그 치료법 선택에 신중을 기울여야 한다. 이에 본 교실에서는 후족부 관절의 운동성을 유지

하면서 편평족을 교정하는 역동적(dynamic) 편평족 재건술로 Young의 전체공술(Young's tenosuspension)과 Evans 절골술, 그리고 후방 경골근 및 장 족지굴근 전이술을 이용한 다면적인 접근을 통해 수술을 한 결과 유연성 편평족의 교정과 증상의 호전을 경험하였기에 문헌고찰과 함께 보고하고자 한다.

증례 보고

53세의 여자 환자가 지난 3년간 점차 심해지는 우측 내측 족부 동통과 보행 불편감을 주소로 내원하였다. 동통은 보행거리와 직접적인 연관이 있었다. 환자는 30년 전부터 자신의 편평족에 대하여 알고 있었으나 증상은 없었으며 보행에 특별한 문제는 없었다. 이학적인 검사상 체중부하 시에 나타나는 내측 족부 종아치의 소실과 전족부의 외전(abduction), 중족부의 회외전(pronation) 및 무지 외반증

• Address for correspondence

Sung Jong Choi, M.D.

Department of Orthopaedic Surgery, Pusan Medical Center

1330, Geoje-dong, Yeonje-gu, Busan, 611-072, Korea

Tel: +82-51-607-2865 Fax: +82-51-507-3001

E-mail: sjcdoc@daum.net

* 본 논문의 요지는 2004년 10월 대한족부족관절학회 추계학술대회에서 구연되었음.

이 있었으며, 압통의 부위는 제 1 족근 중족관절(tarso-metatarsal joint) 주위에 국한되어 있었다. 그리고 단지 뒤꿈치 올림 검사(single-limb heel rise test)상 양성이었

고, too many toes sign이 나타났으며, 경도의 뒤꿈치 외반(heel valgus)이 있었다. 방사선학적으로는 체중부하 전 후면상에서 거골이 내전(adduction), 입방골은 외전 되어

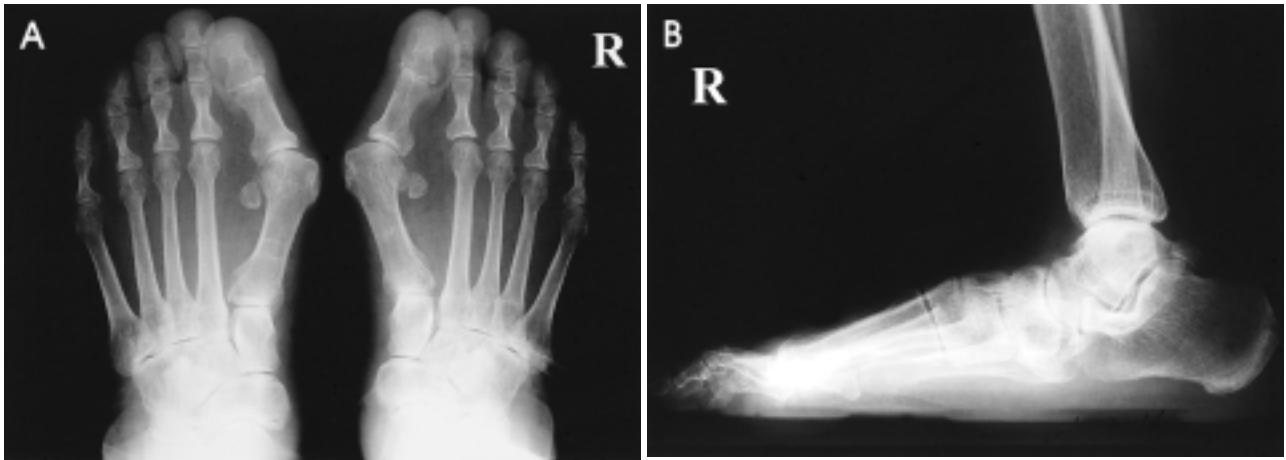

Figure 1. Preoperative radiographs. (A) Standing AP radiograph shows shortening of lateral column, forefoot abduction, talus medial tilting and hallux valgus. Talocalcaneal angle is 40° and cuboid abduction angle is 18° . (B) Standing lateral radiograph shows loss of medial longitudinal arch, talus tilting in plantarflexion position, talonavicular and naviculocuneiform joint sagging. Talocalcaneal angle is 35° , calcaneal pitch angle is 6° and talus-1st metatarsal angle is 12° .

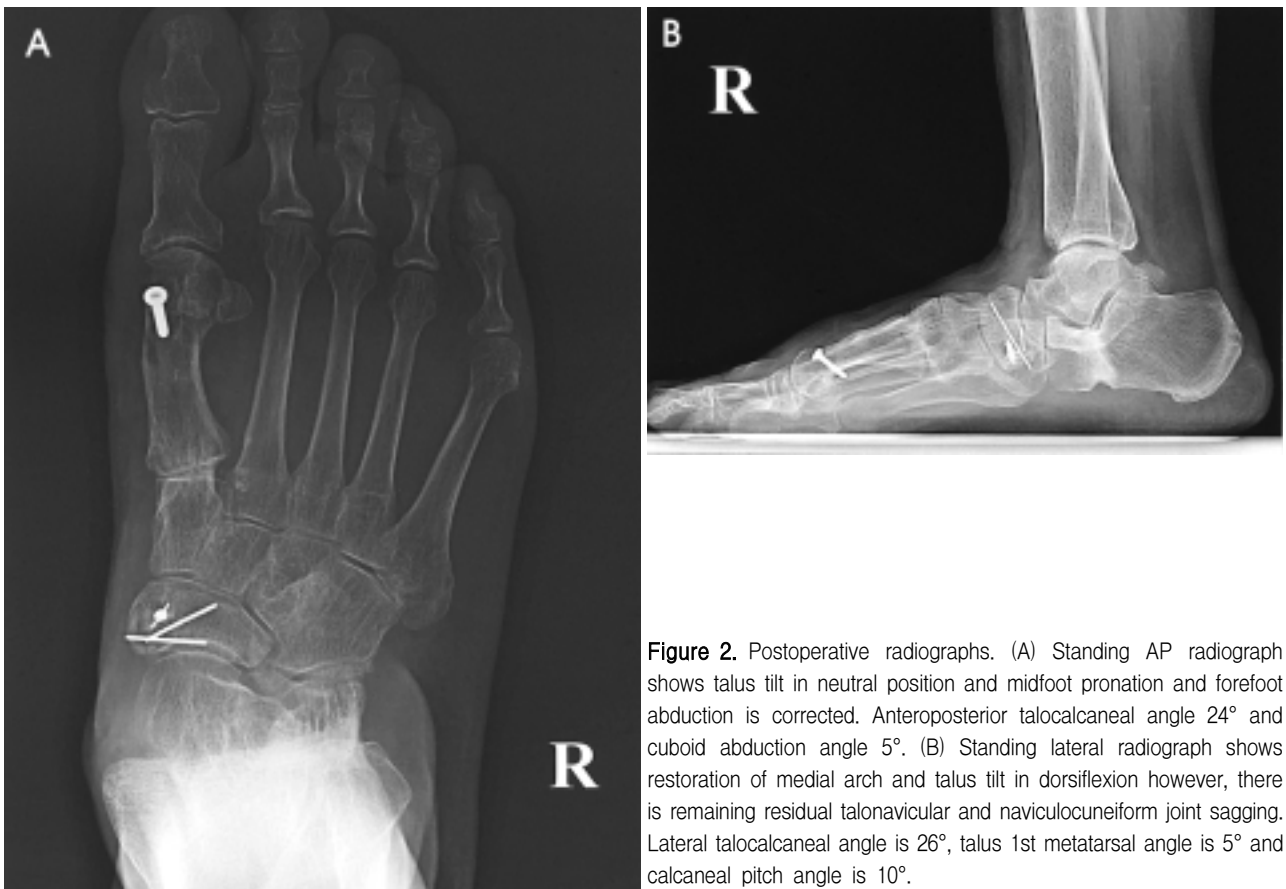


Figure 2. Postoperative radiographs. (A) Standing AP radiograph shows talus tilt in neutral position and midfoot pronation and forefoot abduction is corrected. Anteroposterior talocalcaneal angle 24° and cuboid abduction angle 5° . (B) Standing lateral radiograph shows restoration of medial arch and talus tilt in dorsiflexion however, there is remaining residual talonavicular and naviculocuneiform joint sagging. Lateral talocalcaneal angle is 26° , talus 1st metatarsal angle is 5° and calcaneal pitch angle is 10° .

있었으며, 외측주(lateral column)의 길이는 감소되어 있었다. 체중부하 측면상에서 거골이 특징적으로 족저 굴곡되어 있었으며, 내측 종아치의 감소가 보였고, 거주상 관절과 주상설상 관절의 침하(sagging)가 나타났다. 방사선학적 지표는 체중부하 전후면상에서 거종각(talocalcaneal angle)이 40°, 입방골 외반각(cuboid abduction angle)이 18°로 증가되어 있었으며, 체중부하 측면상에서 거종각이 35°, 거골-제1 중족골 간 각(talus-1st metatarsal angle)이 12°로 증가된 양상을 보였고, 종골 피치각(calcanal pitch angle)은 6°로 감소되어 있었다(Fig. 1).

치료는 내측 종아치의 교정을 위하여 전방 경골근건의 경로를 전환(rerouting)하는 Young의 견체공술을 시행하였고^{1,5,6)}, 장 족지굴근건을 이전한 후방 경골근건을 봉합나사(suture anchor)를 이용하여 주상골 외측 하방으로 이전하였다^{2,3,4)}. 외측주 길이의 감소와 전족부의 외전 및 경도의 후족부 외반에 대하여 Evans 절골술을 하였고, 술전에 보여졌던 내측 제 1족근 중족 관절의 과 운동성과 무지 외반 증에 대하여 Lapius 술식과 변형 Chevron 절골술을 시행하였다.

고 찰

성인에서의 유연성 편평족은 보존적인 처치 후에도 지속적인 통증이 있거나, 심한 피로도 등으로 일상생활에 지장이 있을 경우 수술적인 처치를 하게 된다. 수술적인 처치들은 연부조직 술식(soft tissue procedure), 절골술(osteotomy), 골 유합술(arthrodesis)로 나누며, 일반적으로 가장 덜 침습적인 방법을 통한 증상의 호전과 기능회복이 원칙이다⁴⁾. 이중 편평족의 치료로서 흔히 이용되는 골 유합술은 가장 확실한 방사선학적인 교정효과를 보이지만, 후족부관절의 운동성을 희생해야 하며, 주변 관절의 조기 퇴행성 변화를 일으킨다는 기능적인 단점이 있고^{7,8)}, 성인에서는 소아보다 유용성이 적다는 보고가 많아 사용이 제한적이다^{2,4)}. 많은 저자들은 후족부의 운동성을 보존하면서 효과적으로 편평족의 다면적인(multiplanar) 변형을 교정할 수 있는 다양한 술식을 조합한 역동적(dynamic)인 편평족 재건술을 보고하였다^{5,6)}. Young의 견체공술은 전방 경골근건의 종지부는 그대로 두고 경로를 족저부로 전환시켜, 전방 경골근의 수축력을 이용하여 내측주를 족저부로부터 지지해줌으로써 전족부 변형의 효과적인 교정과 내측 종아치의 회복을 얻을 수 있는 술식이다^{1,5,6,9)}. 그러나 견체공술은 전족부의 외전,

내반 및 중족부의 회외전을 교정할 수는 있으나, 편평족의 다른 병변에 대한 교정효과가 없으므로, 다른 교정술식과 병행하여 후족부 및 족근관절을 교정해주어야 한다. 저자들은 Young의 견체공술을 통해 전족부의 변형과 내측주를 교정하고, Evans 절골술을 이용하여 후족부의 외반과 외측주의 길이감소 및 전족부의 외전을 교정하였다.

저자들은 성인의 유연성 편평족에서 Young의 견체공술과 Evans 절골술을 통한 편평족의 교정과 후방 경골근건의 기능부전을 교정하여 술 후 임상적 및 방사선학적으로 만족할만한 결과를 얻었다. 그리고 술 후 10개월간의 추사에서 보행시 내측족부 동통은 소실되었고, 방사선학적으로도 내측 종아치의 회복과, 종골 피치각이 10°, 입방골 외반각은 5°, 측면 거종각이 26°, 거골-제1 중족골간각은 5°로 회복을 보였으며(Fig. 2), AOFAS의 후족부 족관절 점수도 술전 33점에서 72점으로 향상된 결과를 얻었기에 문헌고찰과 함께 보고하는 바이다.

REFERENCES

- 1) Young CS: Operative treatment of pes planus. *Surg Gynecol Obste*, 68: 1099-1101, 1939.
- 2) Mann RA: Acquired flatfoot in adults. *Clin Orthop*, 181: 46-51, 1983.
- 3) Funk DA, Cass JR and Johnson KA: Acquired adult flatfoot secondary to posterior tibial-tendon pathology. *J Bone Joint Surg*, 68-A: 95-102, 1986.
- 4) Myerson MS: Adult Acquired flatfoot deformity. Treatment of dysfunction of the posterior tendon. *J Bone Joint Surg*, 78-A: 780-792, 1996.
- 5) Cohen-Sobel E, Giorgini R and Velez Z: Combined technique for surgical correction of pediatric severe flexible flatfoot. *J Foot Ankle Surg*, 34: 183-194, 1995.
- 6) Vincent AF and Andrew KS: Treatment of adult acquired pes plano abductovalgus (Flatfoot deformity): procedures that preserve complex hindfoot motion. *Opera Tech Orthop*, 14: 13-20, 2004.
- 7) Graves SC, Mann RA and Graves KO: Triple arthrodesis in older adults. Results after long-term follow-up. *J Bone Joint Surg*, 75-A: 355-362, 1993.
- 8) Crego CH and Ford LT: An end-result study of various operative procedures for correcting flat feet in children. *J Bone Joint Surg*, 34-A: 183-195, 1952.
- 9) Dragonetti L, Ingrassia C and Stellari F: The Young tenosuspension in the treatment of abnormal pronation of the foot. *J Foot Ankle Surg*, 36: 409-413, 1997.