

Image Guided에 기초한 Body Stereotatic Radiosurgery의 과정

국립암센터 양성자치료센터

최윤경, 이두현, 조정근, 김종원, 염두석, 김태운, 최계숙

목적 : 정위적 방사선수술 시 환자의 set up을 정확히 하여 정확한 종양의 위치를 찾아내어 확인하고 평가하는 것은 치료성적을 좌우하는 데 매우 중요한 일이다. 특히 체부에 종양이 있는 환자의 경우 호흡 등에 의한 종양의 움직임으로 인하여 정확한 종양위치에 치료를 시행하는 데는 많은 어려움이 따르는데 이러한 문제점들을 보완하기 위하여 본원에서 자체 제작한 고정용구를 이용하여 환자의 움직임을 최소화시키고 또한 환자의 호흡에 따른 CT영상을 획득하였으며 이를 통하여 Image Guided Radiosurgery를 시행함으로써 방사선수술의 정확성을 높이고자 한다.

대상 및 방법 : 본원에서 자체 개발한 Body SRS용 Vacuum cushion (BSRS Vacuum cushion)을 이용하여 환자의 호흡에 따른 CT영상을 세 번에 걸쳐 획득한 후(shallow, inhalation, exhalation) RTP computer상에서 이들을 fusion 하여 Global GTV (PTVsim target)를 찾아내어 가장 적합한 수술계획을 수립한다. 수술 전 위와 같은 방법으로 Global GTV (PTVtx target)를 찾아내어 Posterior Pb ball을 기준으로 처음 수립된 수술계획의 PTVsim target에 PTVtx target을 조합시켜 비교함으로써 환자의 New PTVcenter를 찾아내고 수술을 시행한 후 EPID 영상을 획득하여 환자의 움직임 여부와 정확한 방사선수술이 시행되었는지 확인한다.

결과 : 환자의 호흡에 따른 target volume의 위치는 Inhalation에서 cranio-caudal 방향으로 최대 10 mm까지 변화되었으며 체적은 Shallow respiration일 때 0.93 cm³로 가장 크게 변화되는 것을 확인할 수 있었다. 수술 전후의 CT 영상을 통하여 New PTVcenter target volume의 위치에 따른 치료 정확성을 DVH로 분석한 결과 100% 전후의 치료 선량이 조사되는 것을 확인할 수 있었다.

결론 : 체부의 SRS는 환자의 호흡에 따른 종양의 움직임 때문에 환자의 적용에는 회의적인 입장이었으나 고정기구 개발과 IGRT를 접목함으로써 보다 정확한 방사선수술을 시행할 수 있었고 이를 통하여 많은 BSRS에 적용할 수 있을 것으로 사료된다.

핵심용어 : BSRS Vacuum cushion, image guided, fusion, 체부 정위적방사선수술

I. 서론

방사선 치료 시 가장 중요시 되는 목적은 정상 조직의 장애를 최소화 하면서 종양조직에 최대선량을 투

여하여 최적화된 선량분포를 얻어 극대화된 방사선 치료 효과를 얻어내는 것이다. 최근에는 CT, MRI, PET 등 장비의 눈부신 발전으로 인하여 종양의 모양이나 크기 및 위치 등을 정확히 구별할 수 있으며 치료방법의 기술 역시 90년대의 2-D Sim이나 3-D Conformal 등의 3차원적인 치료법과 같이 선량 분포를 공간개념에서만 표현하던 한계를 뛰어넘게 되었다. 그리하여 종양부위에 여러 방향의 방사선을 쏘여 주되 각각의 방사선 조사 방향에서 종양조직과 주변 정

이 논문은 2005년 2월 10일 접수하여 2005년 8월 31일 채택되었음.

책임저자 : 최윤경, 국립암센터 양성자치료센터
Tel: 031)920-0132, Fax: 031)920-0145
E-mail: melon916@naver.com

상조직에 대한 방사선량의 세기를 자유롭게 조절함으로써 중앙에만 방사선을 집중적으로 조사하여 기존 방사선 치료법의 한계를 극복할 수 있는 세기조절방사선치료(IMRT)가 시행되고 있다. 또한 정위적 좌표계를 사용하여 Set up의 정확도를 유지하고 분할조사가 가능하여 작은 병변에 많은 양의 방사선을 조사함으로써 정상조직의 방사선 장애를 최소화할 수 있는 뇌정위적방사선수술(SRS)도 시행되고 있다. 그리고 더 나아가 호흡이나 장기의 움직임 등으로 변화되는 표적에 선량을 최적화시키기 위한 시간개념을 도입시킨 4차원적 치료법인 IGRT¹ (Image Guided Radiotherapy)에게까지 이르렀다.

그리하여 본원에서는 체부 정위적 방사선 수술을 받는 폐암환자 1명을 대상으로 Image Guided에 기초한 체부 방사선 정위적 수술을 시행하게 되었다. 이를 위하여 환자 호흡에 따른 장기의 움직임을 최소화해 줄 수 있는 특수한 체부의 고정 장치 즉 Body Stereotatic Radiosurgery vacuum cushion (BSRS Vacuum cushion)이라 정한 고정기구를 자체 개발하여 환자 Set-up의 정확성을 높였다. 또한 Image Guided(본원에서 임의로 정한 Image Guided: posterior 쪽에 위치한 reference point coordinate-Pb ball)를 시행하기

위하여 호흡에 따른 CT 영상을 획득하여 이에 기초한 BSRS²를 시행함으로써 그 유용성과 정확성을 평가해보았다.

II. 대상 및 방법

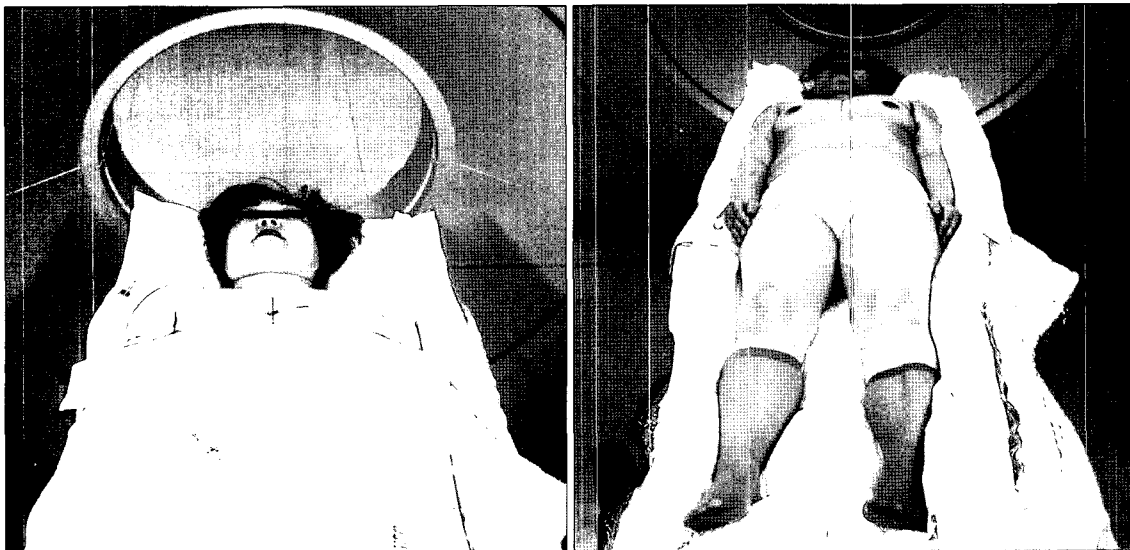1. 대상

- Marconi사의 Ultra-z CT Scanner
- Varian사의 Clinac 21EX 및 EPID, Millennium MLC
- BrainLab사의 Brain Scan RTP System
- 본원에서 자체 제작한 BSRS (Body Stereotatic Radio Surgery) Vacuum cushion

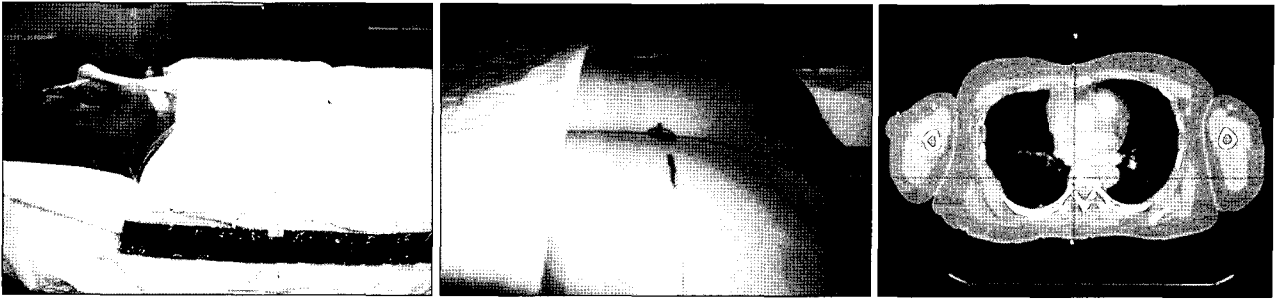
2. 실험방법

2.1. 첫째 날

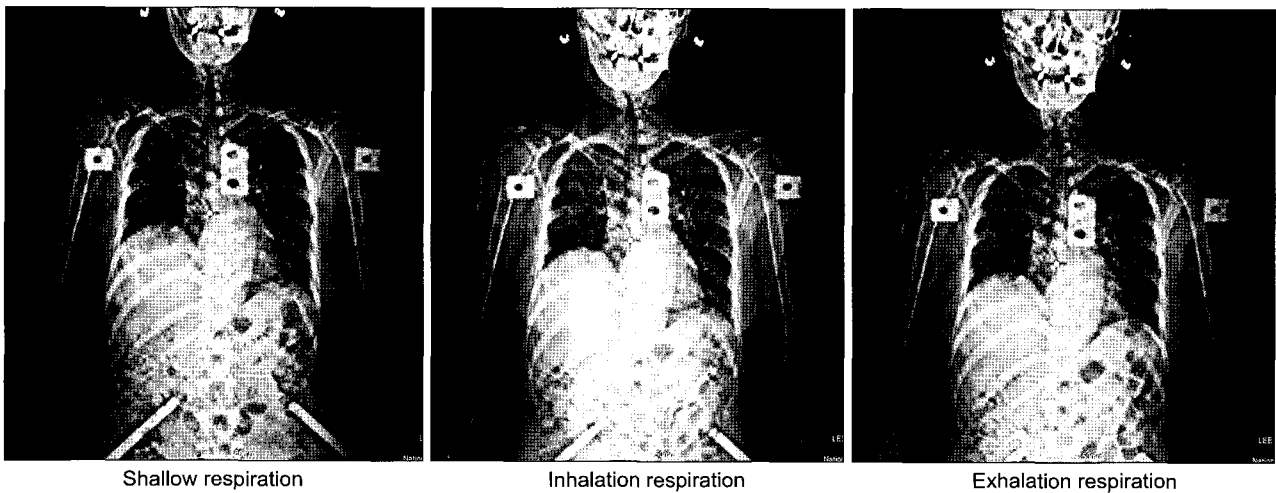
본원에서 체부 정위적 방사선 수술을 받는 폐암 환자 1명을 대상으로 시행하였으며 전처치로서 환자의 방광을 비우게 하고 긴장을 풀게 하며 호흡에 관한 사전 교육을 충분히 시켰다. 그리고 본원에서 자체 제작한 BSRS Vacuum cushion³을 이용한 set-up을 하여



[Fig. 1] BSRS Vacuum cushion production



[Fig. 2] Pb ball fixing at patient skin-BSRS Vacuum cushion

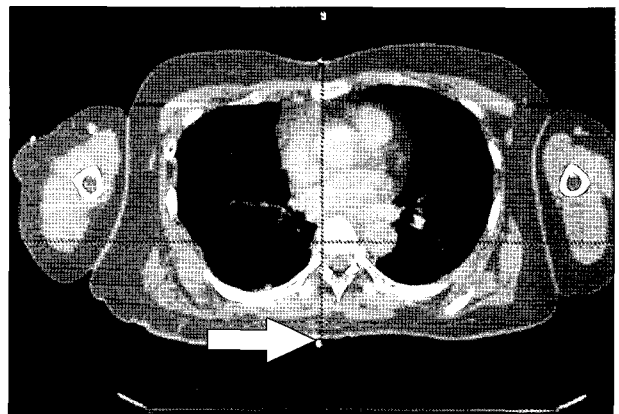


[Fig. 3] CT image obtained during respiration

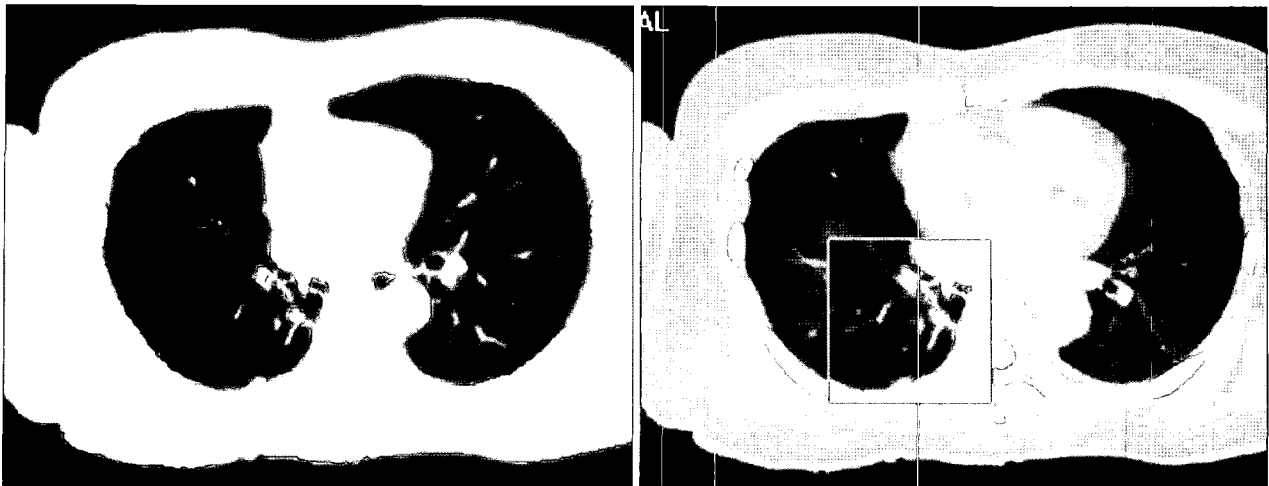
환자를 고정시켰다 [Fig. 1].

환자 자세의 정확한 재현성을 위한 반복연습을 시행 후 CT Scan을 하여 scout view상의 target volume을 찾아내었고 [Fig. 2]와 같이 환자의 Posterior쪽 skin과 BSRS Vacuum cushion에 reference point인 Pb ball을 부착시켰다.

CT Scan은 표적선량(target volume)을 기준으로 위아래 10 cm margin으로 각각 3번에 걸쳐 시행하였는데, 첫 번째는 환자에게 자연스러운 호흡(Shallow respiration)을 한 상태에서 CT 영상을 획득하였고 두 번째는 깊게 숨을 들이 마신(Inhalation respiration)한 상태에서 숨을 멈추게 한 후 CT 영상을 획득하였으며 세 번째는 깊게 숨을 내뿜게(Exhalation respiration)한 상태에서 숨을 멈추게 한 후 CT 영상을 획득하였다 [Fig. 3].



[Fig. 4] Posterior Pb ball (→reference point)



[Fig. 5] Image fusion (GTV1>V2 Vs GTV1>V3)

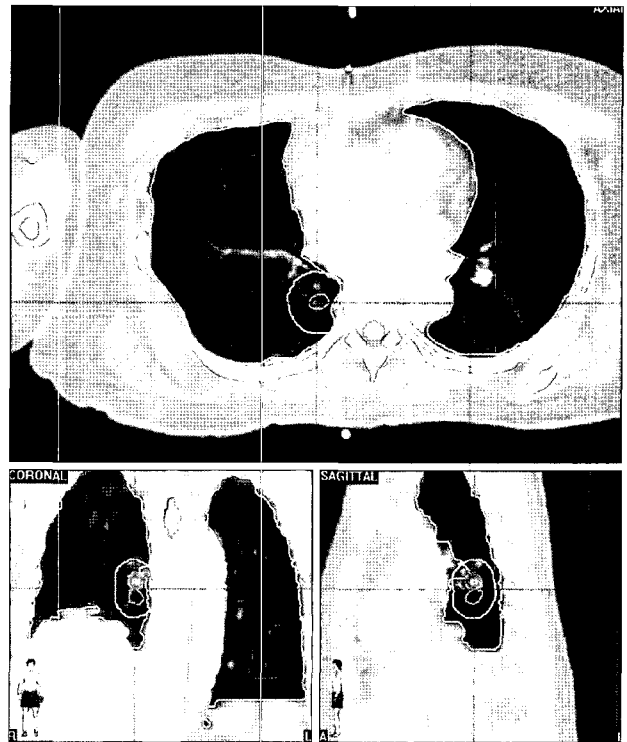
그리하여 Shallow respiration한 상태에서 얻은 target volume을 GTV1, Inhalation respiration한 상태에서 얻은 target volume을 GTV2 그리고 Exhalation respiration한 상태에서 얻은 target volume을 GTV3이라 각각 정한 뒤 다시 한 번 RTP Computer 상에서 Posterior reference point Pb ball을 기준으로 GTV1과 GTV2을, 그리고 GTV1과 GTV3를 각각 fusion시켰다 [Fig. 4, 5].

이 fusion된 GTV 영상으로부터 호흡에 따라 변화되는 target volume의 위치 및 체적을 비교 분석하였고 GTV1, GTV2, GTV3를 합친 target volume을 Global GTV라 정하였으며 이것으로부터 1 cm margin을 준 target volume을 PTVsim이라 정하여 이에 가장 적합한 수술치료계획을 세웠다 [Fig. 6].

이때 환자호흡에 따른 target volume의 위치 변화는 longitudinal 방향으로 Exhalation respiration일 때 2 mm에서 Inhalation respiration일 때 10 mm까지 변화하였고 체적은 Shallow respiration일 때가 0.93 cm^3 로 가장 크고 Exhalation respiration일 때가 0.59 cm^3 로 가장 작게 확인되었는데 이 부분은 결과에서 언급하겠다⁴.

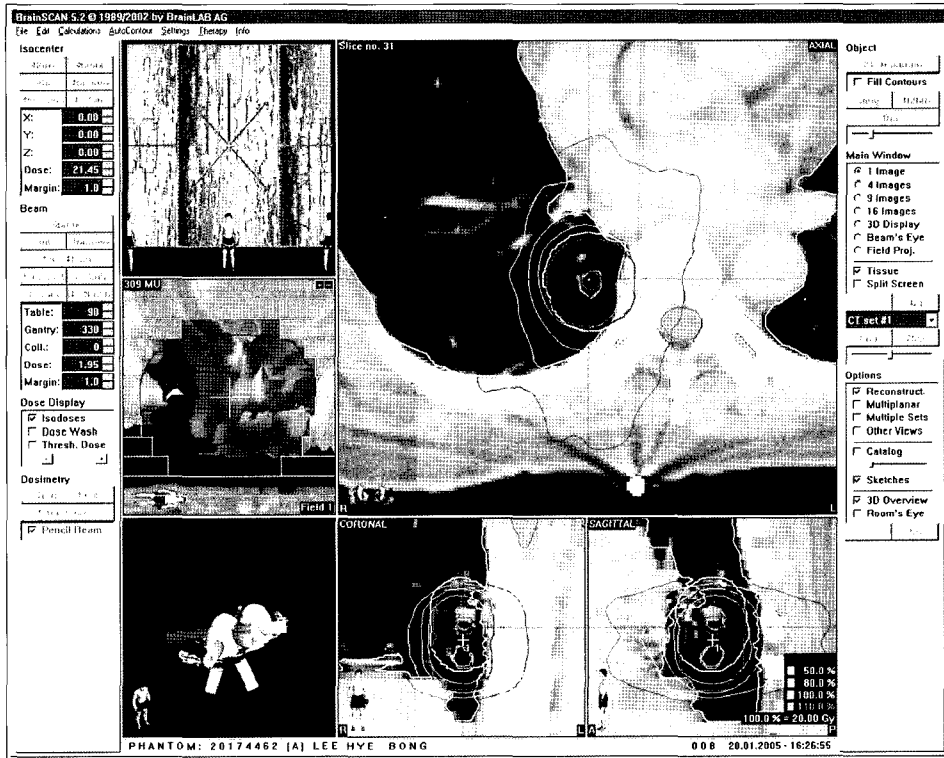
2.2. 둘째 날

수술계획을 세운 첫째 날의 환자 set up과 같은 방

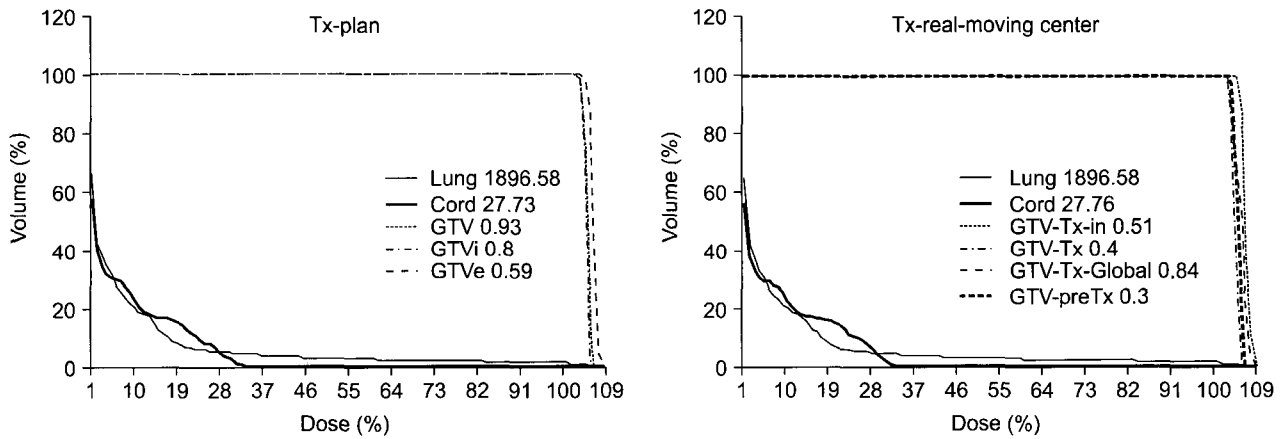


[Fig. 6] Global GTV (GTV1+GTV2+GTV3)

법으로 BSRS용 Vacuum cushion을 이용하여 환자를 고정시킨 후 환자의 호흡에 따른 CT 영상을 각각 3번에 걸쳐 획득하여 Shallow respiration일 때 target volume의 위치 및 체적을 GTV1, Inhalation res-



[Fig. 7] Comparison of position and volume (GTV, PTV) ⇒ after moving the new PTV center



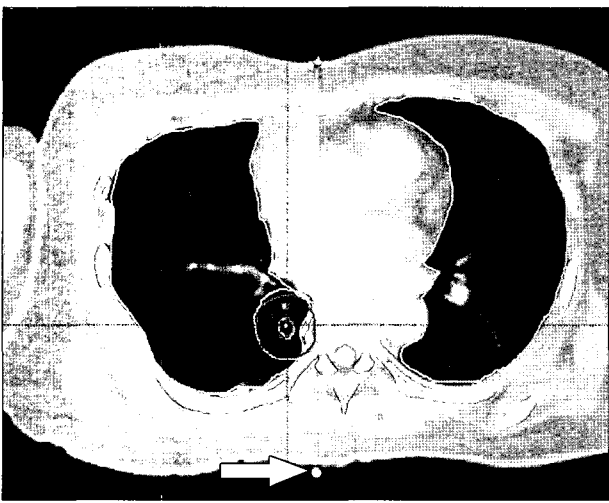
[Fig. 8] Comparison of DVH

piration일 때 target volume의 위치 및 체적을 GTV2, Exhalation respiration일 때 target volume의 위치 및 체적을 GTV3라 각각 정한다. 다시 한 번 이 획득된 각각의 GTV를 RTP computer 상에서 Reference

point인 Posterior Pb ball을 기준으로 GTV1과 GTV2 그리고 GTV1과 GTV3를 fusion 시켜 호흡에 따라 변화되는 target volume의 위치 및 체적을 비교 분석하였고 GTV1, GTV2, GTV3를 합친 target vol-

ume을 Global GTV라 정하였으며 이것으로부터 1 cm margin을 준 target volume을 PTVtx라 정하였다.

그리하여 첫째 날 수립된 수술치료계획의 PTVsim에 PTVtx를 Reference point Posterior Pb ball을 기준으로 시행하는 image guided를 통해 위치시켜 3차원적인 fusion 과정을 거침으로써 두 target volume 간의 이동된 위치와 거리에 대한 좌표 값 차이를 알아내어 분석하였고 이 분석된 좌표 값을 통하여 이동시킨 target volume의 새로운 중심 즉 New PTVcenter의 target volume을 RTP computer 상에 다시 한 번



[Fig. 9] Find out locate new PTV center (→reference point coordinate)

재계산 시킴으로서 첫째날 수립된 수술치료계획과의 target volume에 들어가는 선량의 분포를 DVH로 비교 확인하여 다시 한 번 재검증하였다⁵[Fig. 7, 8].

모든 수술치료계획이 완성되면 환자를 Easy slide를 이용하여 움직임을 최소화 시키면서 치료실로 이동시킨다[Fig. 9].

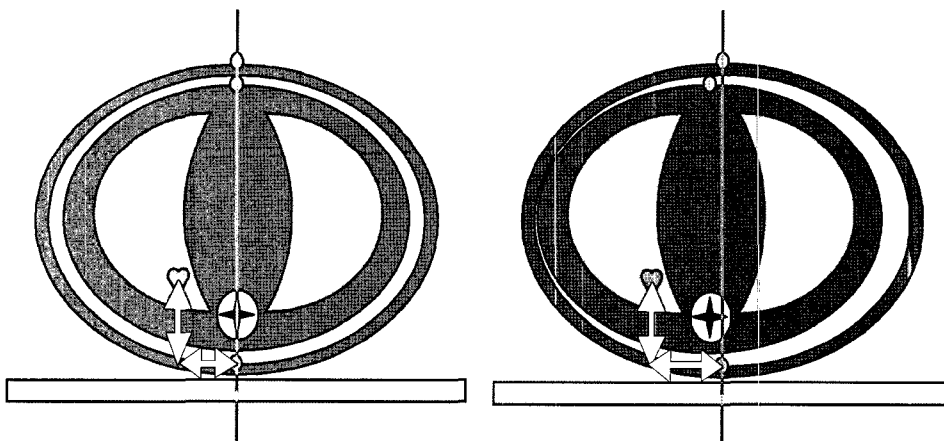
분석된 New PTVcenter의 좌표 값을 환자의 Posterior쪽에 고정시켜 놓은 Reference point Posterior Pb ball (=reference point coordinate)을 이용하여 치료장비 console monitor의 수치를 읽어 couch를 이동시킴으로써 환자를 set up하게 된다[Fig. 10].

환자 set up의 정확한 평가를 위하여 EPID 영상을 획득하였고 CT에서 얻은 DRR image와 비교 확인함으로써 target volume의 위치를 재확인하였다[Fig. 11].

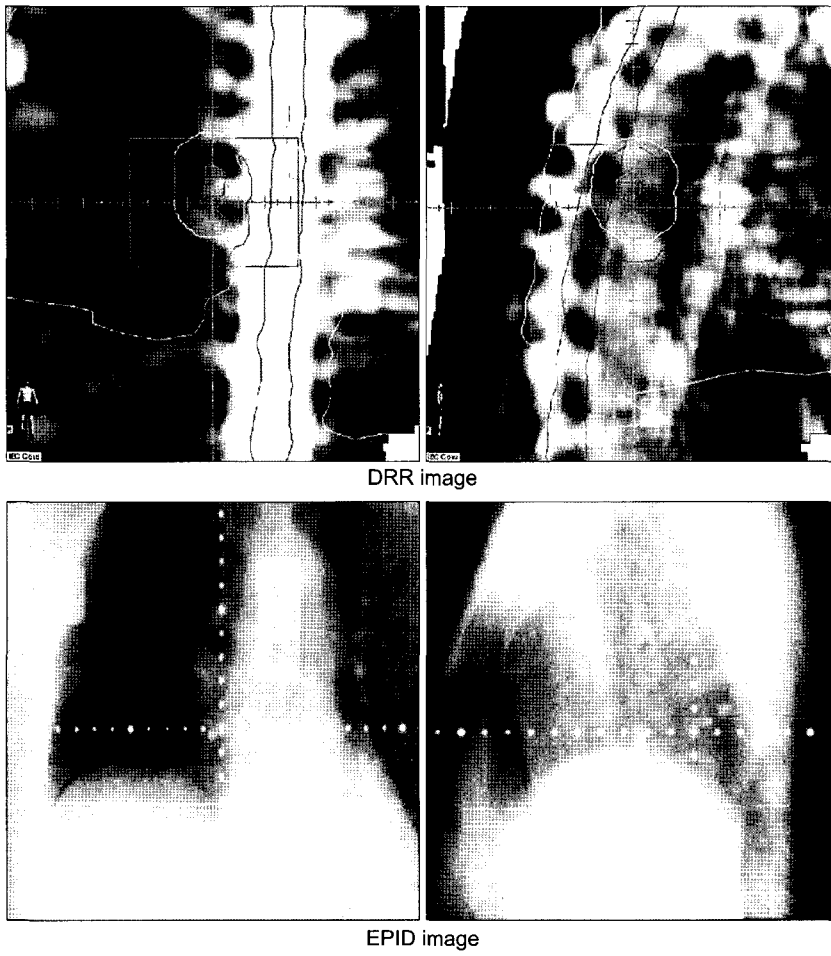
방사선수술을 시행한 후 EPID 영상을 다시 한 번 획득함으로써 수술 전 후 영상을 비교, 확인함으로써 target volume의 위치를 검증하여 정확한 방사선수술이 시행 되어졌는가를 확인한다[Fig. 12].

Ⅲ. 결 과

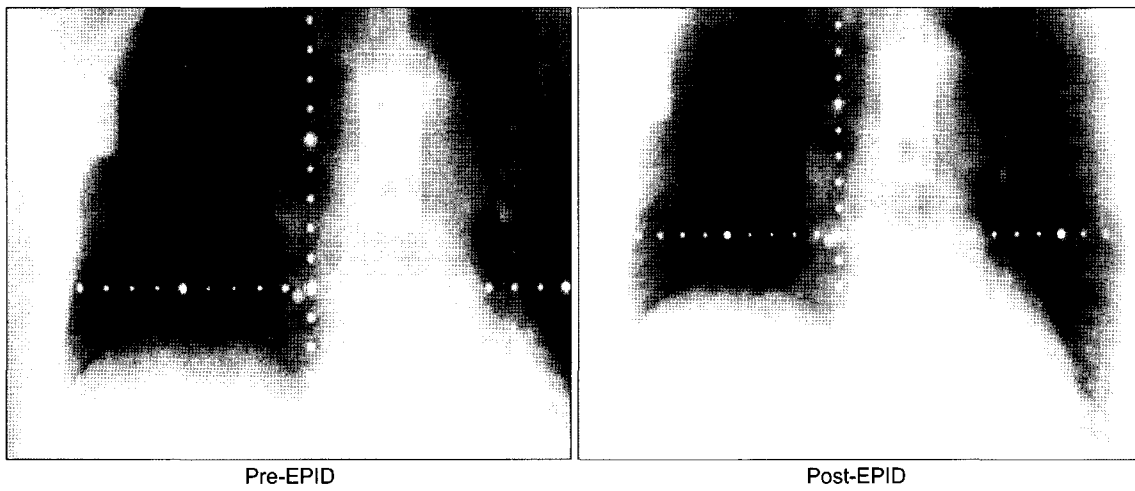
1. 환자호흡에 따른 target volume의 위치 변화는 longitudinal 방향으로 Exhalation respiration일 때 2 mm에서 Inhalation respiration일 때 10 mm까지 변화하였고 체적은 Shallow respiration일 때가 0.93 cm^3



[Fig. 10] A shift of new PTV center from reference point coordination



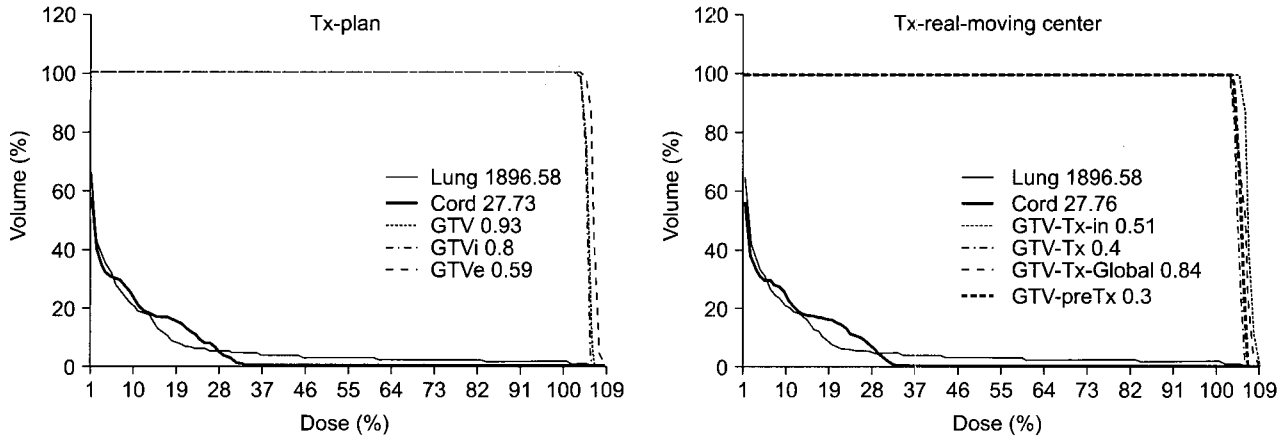
[Fig. 11] The comparison of DRR image and EPID image



[Fig. 12] The comparison of pre-EPID and post-EPID

[Table 1] Comparison GTV of position and volume

	X (mm)	Y (mm)	Z (mm)	Volume (cm ³)
1st CT shallow respiration	0	0	0	0.93
2nd CT inhalation respiration	0	0.47 Post	10.0 Inf	0.8
3rd CT exhalation respiration	0.82 Lt	0.35 Ant	2.0 Sup	0.59



[Fig. 13] Comparison of DVH (pre (left) & post radio surgery (right))

로 가장 크고 Exhalation respiration일 때가 0.59 cm³로 가장 작게 확인되었다[Table 1].

2. 수술 전후 New PTVcenter target volume의 정확성 및 일치성을 DVH를 비교 분석한 결과 GTV에 100%전후의 정확한 처방선량이 조사되는 것을 알 수가 있었다[Fig. 13].

3. 수술치료계획부터 수술시행이 끝나기 까지 소요된 총 소요 시간은 270분으로 첫째 날의 경우 CT Sim 100분, RTP 60분으로 160분, 둘째 날의 경우 CT 상의 New PTVcenter의 치료 전 중심확인(Pre IC check) 45분, New PTVcenter의 치료 후 중심확인(Post IC check) 5분으로 110분이 소요되었다.

이때 CT Sim하는 과정에서 100분이라는 적지 않은 시간이 소요된 이유는 환자에게 여러번에 걸친 호흡 연습과 자세 재현 연습을 시행하였고 고정용구 제작 시간이 포함되었기 때문이었다. 그러나 앞으로는 시간 단축을 위한 더 많은 노력으로 위의 모든 과정을 하루

에 시행할 수 있는 방법을 개발해야 할 것이다.

IV. 결론 및 고찰

그동안 Body stereotatic radio surgery (BSRS)는 환자의 호흡에 따른 종양의 움직임 때문에 환자적용에는 회의적인 입장이었으나, 고정기구 개발과 Image Guided에 기초한 BSRS를 접목함으로써 보다 정확한 방사선 수술을 시행할 수 있었다. 이로 인하여 더 많은 환자들에게 Body stereotatic radio surgery (BSRS)을 적용할 수 있을 것으로 사료된다.

환자의 움직임이나 자세재현을 위한 환자고정용구의 꾸준한 개발과 환자 이동시 움직임에 대한 보완, 그리고 Check list를 통한 방사선수술과정의 빠른 시간 진행을 위해 앞으로 더 많은 노력이 꾸준히 진행되어야 할 것이라고 사료된다.

참고문헌

1. Ryu S, Yin FF, Rock J, et al. : Image-guided and Intensity-modulated radiosurgery for patients with spinal metastasis, American Cancer Society 2003 ; 97 : 2013-2018
2. Potters L, Steinberg M, Rose C, et al. : American society for therapeutic radiology and oncology* and American college of radiology practice guideline for the performance of stereotactic body radiation therapy, Int J Radiat Oncol Biol Phys 2004 ; 60 : 1026-1032
3. Kamath R, Ryken CT, Meeks LS, et al. : Initial clinical experience with frameless radiosurgery for patients with intracranial metastases, Int J Radiat Oncol Biol Phys 2005 ; 61 : 1467-1472
4. Gierga PD Kung HJ, Betke M, et al. : Quantification of respiration-induced abdominal tumor motion and its impact on IMRT dose distributions, Int J Radiat Oncol Biol Phys 2004 ; 58 : 1584-1595
5. 김연래, 정진범, 정원균 등 : 호흡에 의해 내부 움직임을 갖는 장기에 전달되는 선량에서 Time Gating Threshold (TGT)의 효과, 한국의학물리학회지 2005 ; 16 : 89-96

Abstract

Body Stereotatic Radiosurgery Procedure of Base on Image Guided

Yun Kyeung Choi, Doo Hyun Lee, Jung Keun Cho, Jong Won Kim,
Doo Seok Youm, Tae Yoon Kim, Gye Sook Choi

Center for Proton Therapy, National Cancer Center, Goyang, Korea

Purpose : In the radiosurgery, to obtain CT image to find more accurate tumor position during respiration, and using them, to increase the accuracy of radiation treatment by applying image guided.

Materials and Methods : Using the self-made vacuum cushion for the body SRS, CT images were obtained three for each patient during respiration (shallow, inhalation, exhalation). They were transformed to the RTP computer and then were fused. Global GTVs were delineated on the fused images and more appropriated treatment planning was established.

Results : We can find the tumor position is moving toward cranio-caudal with max 10 mm margin and volume is transformed. As a result from the comparison of DVH (pre & post radio surgery), we observed about 100% dose to tumor.

Conclusion : BSRS was skeptical due to the tumor movement during respiration. More accurate by the combination of the development of immobilization devices and BSRS based on Image Guide, it will be applied to more cases for BSRS.

Key words : BSRS Vacuum cushion, image guided, fusion, BSRS