

중증 근무력증과 동반된 유두상 갑상선암 2예

연세대학교 의과대학 외과학교실,* 병리학교실**

임치영* · 이잔디* · 남기현* · 장항석* · 김혜령** · 박정수*

= Abstract =

Thyroid Carcinoma Coexisting with Myasthenia Gravis : Report of 2 Cases

Chi Young Lim, M.D.,* Jan Dee Lee, M.D.,* Kee-Hyun Nam, M.D.,*

Hang-Seok Jang, M.D.,* Haeryoung Kim, M.D.,** Cheong Soo Park, M.D.*

Department of Surgery* and Pathology,** Yonsei University College of Medicine, Seoul, Korea

Myasthenia gravis with thymoma is associated with an increased risk of second malignancy, but concurrence of myasthenia gravis and thyroid carcinoma is rarely seen. In the treatment, it is emphasized to operate in two stage to avoid myasthenic crisis after surgery. In general, a thyroid cancer surgery is performed after controlling yasthenia gravis by means of thymectomy or medical treatment with steroids and anticholine esterase.

We experienced two cases of thyroid carcinoma coexisting with myasthenia gravis, which is thought to be true first report in Korea.

KEY WORDS : Thyroid carcinoma · Myasthenia gravis · Thymoma.

서 론

중증 근무력증은 신경근육 접합부의 아세틸콜린 수용체에 대한 항체가 생겨 근육에 있는 자기 자신의 수용체에 아세틸콜린이 부착되는 것이 방해가 되어 횡문근이 쉽게 피로하게 되는 자가면역질환으로 피로감 및 무력감을 주증상으로 하고 그의 안검하수, 안면 근육의 마비, 후두근육 및 호흡근육등의 마비증상이 나타날 수 있다. 중증 근무력증과 동반된 갑상선 자가면역질환에 대한 보고는 많지만 갑상선암과 동반된 경우는 매우 드물다¹⁾²⁾. 중증 근무력증 및 흉선종과 동반된 갑상선암은 대부분이 진행된 암으로 갑상선 전절제술 뿐만 아니라 경부 림프절 청소술을 요하는 경우가 많다는 보고가 있으며, 수술후 호흡근육의 마비증상이 올 수 있기 때문에 수술 전후 세심한 주의가 요구된다³⁾.

교신저자 : 박정수, 120-752 서울 서대문구 신촌동 134번지
연세대학교 의과대학 외과학교
전화 : (02) 2228-2111 · 전송 : (02) 313-8289
E-mail : y surg@yumc.yonsei.ac.kr

저자들은 중증 근무력증과 동반된 유두상 갑상선암 2예를 경험하였기에 문헌고찰과 함께 보고하는 바이다.

증 례

1. 증 례 1

45세 남자환자로 5년전 좌측 안검하수를 주소로 외부병원 방문하여 중증 근무력증과 갑상선 기능항진증 진단받고 콜린성 약물을 6개월간, 스테로이드 제제를 2개월간 투약하였으며 갑상선 기능항진증에 대하여 방사성 요오드 치료를 2회 시행하였다. 약물 투약후 증상 회복되어 2년간 특별한 치료 없이 지내다가 좌측 안검하수와 복시가 재발하여 본원 신경과를 방문하여 1년간 콜린성 약물 투약후 증상 호전되어 치료를 중단하였다. 2년후 다시 좌측 안검하수와 복시가 재발하여 콜린성 약물 투약을 시작하였으며 다시 시행한 흉부컴퓨터 단층 촬영에서 종격동에 1.7cm 크기의 종괴가 관찰되었다(Fig. 1). 수술 전 시행한 내분비 검사소견은 T3 82.67ng/dl, free T4 1.05ng/dl, TSH 0.78uIU/ml, thyroglobulin 0.35ng/dl, thyroglobulin Ab 13.74 IU/

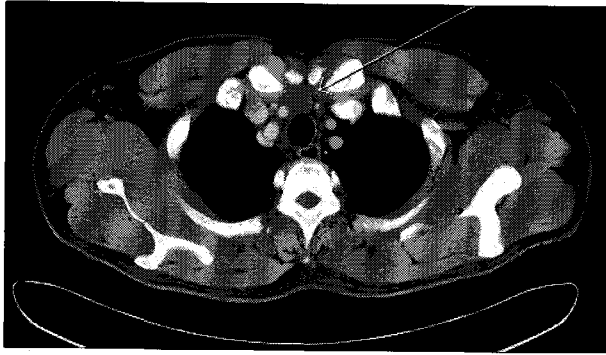


Fig. 1. A CT scan showing 17.2mm sized round nodular lesion at the highest mediastinum above the left brachiocephalic vein.

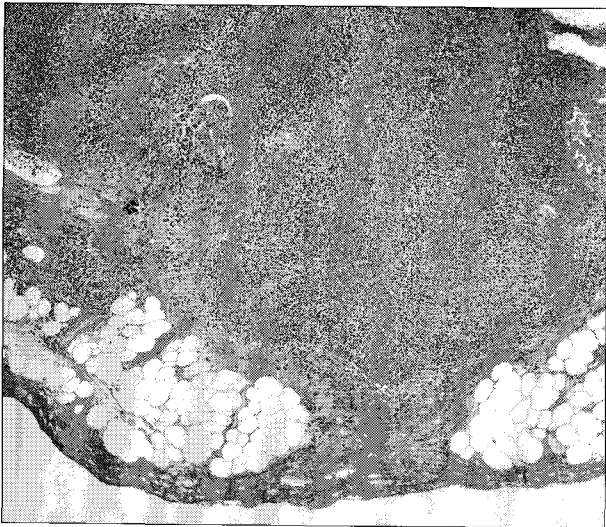

Fig. 2. A pathology finding of metastatic papillary carcinoma of the thymus. The tumor is characterized by papillary structures with fibrovascular cores and nuclear features of papillary carcinoma, including prominent nuclear grooves (Hematoxylin-Eosin, original magnification $\times 40$).

ml 였으며, 경부 초음파 검사에서 우측 갑상선 상부에 0.5×0.5cm 크기의 종괴가 2개 관찰되었고, 중간에 1.5×1.4cm 크기의 종괴가 관찰되었다. 좌측 갑상선 상부에도 0.5×0.5cm 크기의 종괴가 관찰되었으며 우측 측경부에 1.0×0.9cm 크기의 방대해진 림프절이 관찰되었다. 재원 6일째 흉선 절제술을 시행하였으며 수술후 16일째 갑상선 절제술과 중앙 경부림프절 청소술, 우측 광범위 경부 림프절 청소술을 시행하였다. 조직병리 검사에서 흉선종은 전이성 유두상 갑상선암으로, 좌측 갑상선은 양성 결절로, 그리고 우측 갑상선과 중앙 림프절, 우측 경부 림프절은 유두상 갑상선암으로 판명되었으며 피막 침범 소견을 보였다(Fig. 2). 호흡근육 마비등의 특별한 합병증 없이 수술후 30일째 30mCi 방사성 요오드 동위원소 치료를 받았으며, 수술 후 4개월째인 현재까지 건강한 상태로 외래 추적 관찰 중이다.

2. 증 례 2

46세 여자환자로 3개월전부터 촉지되는 전경부 종괴를

주소로 내원하였다. 내원 당시 시행한 경부 초음파 검사에서 우측 갑상선 상부에 0.8×0.8cm 크기의 종괴가 관찰되었고 하부에 2.8×2.3cm 크기의 또다른 결절이 관찰되었다. 세침흡입 검사에서 우측 상부 결절은 유두암으로, 하측 결절은 양성 종양으로 나왔다.수술전 시행한 내분비 검사는 T3 105.05ng/dl, TSH 0.46uU/ml, thyroglobulin 39.88ng/dl 였다. 우측 갑상선 절제술 및 중앙 경부림프절 청소술을 시행하였으며, 조직병리 검사상 유두상 갑상선암으로 판명되었다. 수술후 5개월째 우측 안검하수를 주소로 외래 방문하였으며 신경과에서 중증 근무력증으로 진단받고 콜린성 약물과 스테로이드 제제 투약을 시작하였고 흉부컴퓨터 단층 촬영에서 종격동에 4.0×3.0cm 크기의 종괴가 관찰되어 흉선 절제술을 시행하였다. 수술후 호흡곤란 증세로 기관 조부술후 중환자실에서 5일간 호흡기 보조 치료를 받고 회복하였다. 조직병리 검사에서 흉선암(편평세포암)으로 판명되었으며, 수술 5주 후에 종격동에 5,400cGy 방사선 치료를 하였다. 갑상선 절제술후 12년째인 현재 갑상선암과 흉선암의 재발 없이 외래 추적 관찰중이다.

고 찰

중증 근무력증 환자의 10~15%에서 흉선종을 동반하고 있으며, 흉선종은 아니나 약 60%에서 흉선내에 이상 소견이 발견된다. 소수이기는 하나 갑상선기능항진증, 류마티스 질환, 다발성 근염, 홍반성 낭창등 교원질환이 동반되는 경우도 있다. Papatestas 등⁴⁾은 흉선종이 있는 중증 근무력증 환자에서 흉선의 종양이 동반될 빈도가 8.9%, 흉선종 없는 중증 근무력증인 경우에는 흉선의 종양이 동반될 빈도가 7.4%라고 하였으나 보고자에 따라 5~18%까지 다양한 빈도를 보인다⁵⁾⁶⁾. 이와 같이 흉선종을 가지고 있는 중증 근무력증 환자는 이차암이 발생할 위험도가 높으므로 병의 경과 도중 이차암 발생여부를 면밀히 관찰해야 한다⁷⁾. 가장 흔하게 흉선의 종양이 동반되는 장기는 유방과 림프관상체이며 본 증례에서와 같이 갑상선암과 동반된 경우는 매우 드물다⁸⁾. 하지만 Verdy 등⁹⁾은 중증 근무력증과 동반된 흉선종으로 흉선절제술을 시행한 17예의 환자들중 2예에서 갑상선 암을 발견하였으며, Yasuhara 등¹⁰⁾도 3예를 보고하였는데 모두 조직학적으로 유두상 갑상선암이었다.

Ramsey 등¹¹⁾은 중증 근무력증 환자들중 1/4에서 항갑상선 항체가 발견되었고 이 항체가 갑상선염을 유발하며 5.2%에서 갑상선암이 동반됨을 보고하였다. 갑상선염이 갑상선암의 전구질환 처럼 보일수도 있으나 갑상선염은 종양에 의해 노출된 항원에 대한 자가면역 반응에 의해 유발된 것으로 생각되며 만약 전구질환이라면 갑상선암의 발생율이 훨씬 증가하였을 것으로 사료된다¹¹⁾.

중증 근무력증 및 흉선종과 동반된 갑상선암의 치료는 갑상선암의 진행 정도에 따라 갑상선 절제술과 흉선 절제술을 동시에 시행하는 동시 수술과 흉선 절제술 후 갑상선 절제술을 시행하는 다단계 방법이 있다. Kajikawa 등¹²⁾은 흉선 절제술과 갑상선 절제술을 동시에 시행한 환자에서 근무력증 발작(myasthenic crisis)이 발생하였음을 보고하였다. Senga 등³⁾은 중증 근무력증 및 흉선종과 동반된 갑상선암은 대부분이 진행된 암으로 갑상선 전절제술 뿐만 아니라 경부 림프절 청소술을 요하는 경우가 많기 때문에 수술로 인한 부하를 줄이기 위해 흉선 절제술 후 근무력증 발작의 위험이 없어진 시기에 갑상선 절제술을 시행하는 다단계 수술법을 주장하였다. 본 증례의 경우 첫번째 환자는 중증 근무력증과 갑상선 기능항진증으로 추적 관찰 중 우연히 갑상선암이 발견된 환자로 흉선 절제술 후 갑상선 절제술을 시행하는 다단계 수술법을 사용하였으며 수술당시 피막 침범 및 우측 경부 림프절 침범등의 진행된 소견이 관찰되었다. 두번째 환자는 갑상선암으로 갑상선절제술 시행받고 외래 추적 관찰 중 수술후 5개월째에 중증 근무력이 진단되어 흉선절제술을 받은 증례였다. 본 증례는 흉선 종괴의 크기가 4.0×3.0cm 이었던 것으로 보아 갑상선암 수술 시 이미 흉선암이 존재했던 것으로 생각된다. 흉선 절제술 후 비록 근무력증 발작이 있었으나 중환자실에서 기관 조루술후 보조 호흡 치료로 회복하였고 방사선 치료를 추가하여 완치된 것으로 사료된다. 갑상선암은 편측에 국한되어 있었고 크기도 1cm 미만으로 진행정도가 낮았으며, 이 역시 12년이 지난 현재까지 재발없이 양호한 상태를 유지하고 있다. 흉선종이 있는 중증 근무력증과 동반된 갑상선암을 수술할 경우 갑상선암의 진행정도에 따라 수술범위가 커질 수 있으므로 근무력증 발작을 사전에 피하기 위하여 흉선 절제술을 먼저한 후 일정한 시간이 지난 후에 갑상선 수술을 하는 것이 가장 안전한 방법이라 사료된다.

결 론

중증 근무력증 환자에서 병의 경과 도중 체이차암으로

갑상선암이 발생할 가능성이 있으므로 이에 대한 주의가 요망되며, 갑상선암에 대한 수술은 중증 근무력증을 치료한 후에 시행하는 것이 안전할 것으로 사료된다.

중심 단어 : 갑상선 악성종양 · 중증 근무력증 · 흉선종.

References

- 1) Ramsay I. *Thyroid disease and myasthenia gravis*, in Ramsay I: *Thyroid disease and muscle dysfunction*. London, William Heinemann medical books, 1974:52-95
- 2) Lattes R. *Thymoma and tumors of the thymus*. *Cancer*. 1962; 15:1224-1260
- 3) Senga O, Hikita H, Kinoshita T, Hara K, Miyakawa M. *Myasthenia gravis with thymoma associated occult thyroid carcinoma*. *Surg Today*. 1992;22:66-68
- 4) Papatestas AE, Osseman KE, Kark AE. *The relationship between thymus and oncogenesis: A study of the incidence of non thymic malignancy in myasthenia gravis*. *Br J Cancer*. 1971;25: 636-645
- 5) Kornstein MJ. *Tumors of the thymic epithelial cells*. In: Kornstein MJ. *Pathology of the thymus and mediastinum*. Philadelphia: WB Saunders, 1995:67-113
- 6) Gray GF, Gutowski WT III. *Thymomas. A clinicopathologic study of 54 cases*. *Am J Surg Pathol*. 1979;3:235-249
- 7) Pan CC, Chen PC, Qang LS, Chi KH, Chiang H. *Thymoma is associated with an increased risk of second malignancy*. *Cancer*. 2000;92:2406-2411
- 8) Ferguson FR. *A critical review of the clinical features of myasthenia gravis*. *Proc R Soc Med*. 1962;55:49-52
- 9) Verdy M, Fanteux JP, Cadotte M, Cantin J, Boghen D. *Thyroid cancer and myasthenia gravis*. *Hum Pathol*. 1980;2:690-691
- 10) Yasuhara O, Li S, Kosuga K, Tamura K. *Myasthenia gravis and thyroid cancer in Japan*. *Neurol Med*. 1985;22:191-192
- 11) Ringer N. *Pathology of the thymus and other organs in myasthenia gravis*. *Acta Pathol Microbiol*. 1951;19:9-25
- 12) Kajikawa S, Morimoto M, Inokawa K, Yuzuriha H, Hikita H, Iida F. *A case of myasthenia gravis associated with thymoma and thyroid cancer*. *Jpn Ann Thorac Surg*. 1984;4:483-487