

인체의 폐암과 정상 폐조직에서 Peroxiredoxin 및 Thioredoxin의 발현 양상

아주대학교 의과대학 호흡기 내과학교실, 의료정보학과¹

김영선, 박주현, 이혜림, 심진영, 최영인, 오윤정, 신승수, 최영화, 박광주, 박래웅¹, 황성철

Expression of Peroxiredoxin and Thioredoxin in Human Lung Cancer and Paired Normal Lung

Young Sun Kim, M.Sci., Joo Hun Park, M.D., Hye Lim Lee, B.S., Jin Young Shim, M.D., Young In Choi, M.D., Yoon Jung Oh, M.D., Seung Soo Shin, M.D., Young Hwa Choi, M.D., Kwang Joo Park, M.D., Rae Woong Park¹, M.D., Sung Chul Hwang, M.D.

Department of Pulmonary and Critical Care Medicine, Department of Medical Informatics,¹
Ajou University School of Medicine, Suwon, Korea

Background : Continuous growth stimulation by various factors, as well as chronic oxidative stress, may co-exist in many solid tumors, such as lung cancer. A new family of antioxidant proteins, the peroxiredoxins (Prxs), have been implicated in the regulation of many cellular processes, including cell proliferation, differentiation and apoptosis. However, a real pathophysiological significance of Prx proteins, especially in lung disease, has not been sufficiently defined. Therefore, this study was conducted to investigate the distribution and expression of various Prx isoforms in lung cancer and other pulmonary conditions.

Method : Patients diagnosed with lung cancer, and who underwent surgery at the Ajou Medical Center, were enrolled. The expressions of Prxs, Thioredoxin (Trx) and Thioredoxin reductase (TR) were analyzed using proteomic techniques and the subcellular localization of Prx proteins was studied using immunohistochemistry on normal mouse lung tissue.

Result : Immunohistochemical staining has shown the isoforms of Prx I, II, III and V are predominantly expressed in bronchial and alveolar lining epithelia, as well as in the alveolar macrophages of the normal mouse lung. The isoforms of Prx I and III, and thioredoxin were also found to be over-expressed in the lung cancer tissues compared to their paired normal lung controls. There was also an increased amount of the oxidized form of Prx I, as well as a putative truncated form of Prx III, in the lung cancer samples when analyzed using 2-dimensional electrophoresis. In addition, a 43 kDa intermediate molecular weight protein band, and other high molecular weight bands of over 20 kDa, recognized by the anti-Prx I antibody, were present in the tissue extracts of lung cancer patients on 1-Dimensional electrophoresis, which require further investigation.

Conclusion : The over-expressions of Prx I and III, and Trx in human lung cancer tissue, as well as their possible chaperoning function, may represent an attempt by tumor cells to adjust to their microenvironment in a manner advantageous to their survival and proliferation, while maintaining their malignant potential.

(*Tuberc Respir Dis* 2005; 59:142-150)

Key words : Lung cancer, Peroxiredoxin, Thioredoxin, Over-expression, Oxidative stress

서 론

다양한 사이토카인, 성장인자, 및 산화제 등은 세포

본 연구는 2002년도 아주대학교 대학원 연구비 지원에 의하여 시행되었음.

Address for correspondence : **Sung Chul Hwang, M.D.**

Dept. of Pulmonary and Critical Care Medicine
Ajou University School of Medicine Suwon 442-749,
Korea

Phone : 82-31-219-5123 & 5120

Fax : 82-31-219-5124

E-mail : schwang@ajou.ac.kr

Received : Apr. 27. 2005

Accepted : Jul. 13. 2005

내에서 활성산소기(Reactive Oxygen Species ; ROS)의 발생을 유발하며, 이렇게 생성된 활성산소기는 세포의 증식, 분화, 및 사멸에 관여하기도 하며, 다른 신호전달물질의 생성을 촉진시키거나 중양이 생성되고 침습적인 경과를 보이게 하는데 중요한 역할을 하는 것으로 알려져 있다¹. 이러한 활성산소기는 NADPH oxidase를 세포막과 세포질에 가지고 있어서, 면역과 식작용에 직접 관여하는 호중구²⁻⁴ 또는 대식세포⁵에서와 같이 살균 또는 조직 손상(Oxidative damage 또는 Oxidative stress)에 직접 관여할 수 있다. 하지만 면역세포가 아닌 섬유모세포⁶ 혈관내피세포⁷, 평활근세포⁷, 및 상피세포⁸등도, Mox 또는 Nox family의

NADPH oxidase를 가지고 있다고 밝혀짐에 따라, 세포내의 산소감지기를 통해서 활성산소기를 인지하는 과정이나 세포내 활성산소기의 종류와 농도에 따른 세포 증식과 분화 및 사멸과정이 중요한 연구 대상으로 부각되고 있다⁹. 이미 세포내에서 제 2 신호전달물질로 인정받는 NO처럼 활성산소기도 고농도일때는 외부세균에 대한 방어 작용과 함께 조직에 대해 손상 및 염증반응을 유발하는 작용을 하지만, 저농도에서는 세포내 신호전달물질로서 중요한 역할을 할 수 있다고 알려지고 있다¹⁰. 특히 H₂O₂의 경우, 저농도에서는 대부분의 세포가 휴지기로 존재하다가 성장인자, 사이토카인, 또는 각종 호르몬의 영향을 받으면, 세포내 H₂O₂의 농도가 증가되어 세포의 증식과 분화가 일어나게 된다⁹. 저농도의 H₂O₂라고 해도 지속적으로 높게 유지될 경우 성장인자 수용체와 cellular proto-oncogene들의 인산화에 의하여 발암과정이 촉진될 수 있고, 고농도(세포 내 농도 1μM 이상)의 H₂O₂가 발생하면 세포는 사멸(apoptosis)이나 괴사(necrosis)가 유발 된다^{11,12}. 따라서, 세포 내에서 H₂O₂의 발생을 조절하고 세포의 redox-potential의 균형을 맞추는 일은 세포의 항상성 유지 및 생명체의 존립에 중요한 역할을 하는데 이 역할을 담당하는 단백질로는 catalase, glutathione peroxidase, Prx 단백질이나, 미생물에서 존재하는 alkylhydroperoxide reductase C(AhpC) 등이 있다⁹. 이 중에서 Prx 단백질은 최근에 규명되고 있는 과산화효소(peroxidase)계열로 대부분의 생명체에 존재하며, H₂O₂ 또는 alkylhydroperoxide를 환원시켜 물과 알코올로 만드는 효소로 알려져 있고 이 과정에서 Trx, TR 및 NADPH가 소요되는 것으로 보고된다¹³⁻¹⁵. Prx 단백질은 포유류 세포에서는 모두 6종류의 동위효소들이 밝혀져 있으며, 주로 세포질 내에서 발견되는 Prx I 과 Prx II, 미토콘드리아에 존재하는 Prx III 유형이 있고, 소포체(endoplasmic reticulum)에서 생성되어 세포 밖으로 분비되는 Prx IV 유형이 있다. 용해소체 또는 과산화소체 내에서는 Prx V 유형이 발견되고, 세포의 핵 내에서는 Prx I 과 Prx II가 미량 존재하며 폐 실질에는 1개의 보존된 cysteine 잔기만을 가지고 있는 비전형적인 유형의 Prx VI가 분포한다¹³⁻¹⁶. 하지만, 현재까지 Prx 단백질의 병태생리학적인 기능은 확실하지 않으며, 결핵균과 효모같은 미생물이 산화 스트레스내에서 생존하는 것을 도와주거

나¹³, 갑상선암¹⁷, 유방암¹⁸ 및 피부질환¹⁹ 등에서 발현이 증가된 것이 보고될 뿐이다. 폐 조직은 항상 산화스트레스 및 염증반응에 노출되기 때문에 많은 종류의 항산화 효소가 풍부하게 있는 것으로 알려져 있는데, 특히 Prx VI 유형이 폐조직의 산화에 대한 방어기능을 담당하는 것으로 보고된 바 있다²⁰. 최근에 밝혀진 바로는 Prx 단백질이 다른 과산화효소나 catalase에 비해 낮은 효소작용을 갖고²¹, 비교적 저농도의 H₂O₂에서도 쉽게 불활성화 되었다가 효모의 sulphiredoxin이나²² 인체의 sestrin²³ 등에 의해 곧바로 다시 환원되면서 세포 내에서의 분자생물학적 스위치로 작용할 가능성이 보고되고 있다. 또한 Prx 단백질 또는 AhpC 등이 세균의 OxyR과 비슷한 구조를 갖고 있으며, Prx 단백질이 세포 내의 H₂O₂ 농도를 감지하고, 세포의 성장과 분화에 중요한 단백질들에 대해 chaperone protein으로 보호하는 작용이 있다는 것이 알려지며 주목을 받고 있다²⁴. 이것은 heat shock protein (e.g., HSP 90, HSP 70, HSP 60, HSP 40, HSP33 및 small HSP)등과 동일한 기능으로, 알츠하이머 병과 같은 신경의 퇴행성 질환과 Prx 단백질이 연관되어 있다는 것을 설명하는데 도움을 줄 것으로 기대된다⁹. 하지만, 폐암이나 각종 폐질환에서 Prx 단백질이 발병과정에 대한 연관성이나, 구체적인 병인에 대해서는 보고가 미흡한 편이다. 저자들은 정상 폐조직에서 6 가지 Prx 동위효소들의 유형별 분포양상을 확인해 보고, 폐암조직과 정상 폐조직에서 각종 Prx 단백질의 발현양상을 비교하고 Prx 단백질의 chaperone 기능을 비교해 보고자 본 연구를 진행하였다.

대상 및 방법

1. 실험 대상

아주대학교 의과대학병원에 입원하여, 폐암으로 진단 후 수술을 시행 받은 환자의 폐암 조직과 동일 환자의 정상부위 폐조직을, 병리학적으로 확인한 후 이용하였고, 기흉 등의 다른 폐질환으로 적출한 정상 폐조직을 비교하였다. 정상 폐조직에서 조직 내의 Prx 단백질의 분포를 보기 위한 면역조직화학염색법 실험대상으로는 백서의 정상 폐조직을 이용하였다.

2. 면역조직 화학 염색법

면역조직화학염색은 파라핀으로 고정된 정상 폐조직과 폐암조직의 조직절편을 이용하여 시행하였다. 폐암조직의 경우는 Western blot분석에서 발현의 증가를 보였던 anti-Prx I polyclonal(Lab Frontier, Seoul, Korea)항체를 일차항체로 사용하였으나, 백서의 정상 폐조직에서는 각각의 Prx 동위효소에 대한 특이한 rabbit polyclonal 항체(Lab Frontier, Seoul, Korea)를 일차항체로 사용하였다. 조직 절편에서 우선 파라핀을 제거한 후에, 10% 정상 goat 혈청(Amersham Biosciences, Little Chalfont, Buckinghamshire, England)으로 차단하여 비특이적인 흡착이 없도록 만들었다. 4시간 동안 anti-Prx polyclonal 항체로 반응시킨 후, phosphate buffered saline(PBS)으로 3회 세척하였고, SLAB kit (Dako, Denmark)의 avidin-biotin 시약으로 반응시켰다. 발색은 DAB로 하였고, hematoxylin-eosin으로 대조염색을 하였다.

3. 1 차원 전기영동분석

정상 폐 조직 또는 폐암조직을 곧 바로 섭씨 4 °C에서, homogenization buffer(20mM Hepes pH7.0, 1mM EDTA, 1mM EGTA, 100mM NaCl, 5µg/ml leupeptin, 10µg/ml aprotinin)에 non-reducing SDS-PAGE 및 Western blot분석을 위해서는 80mM N-Ethylmaleimide(Sigma co., St. Louis, MO, USA)을 포함하였고, reducing SDS-PAGE 및 western blot분석을 위해서는 1M dithiotheriol (DTT)을 포함하여 각각 혼합한 후, Polytron homogenizer (Brinkmann Inst. Co. NY, USA)로 분쇄하고, 20초간 3회 초음파처리(sonication)하였다. 4°C, 1,200rpm에서 20분간 원심분리하여 상층액을 취한 후 Bradfordt (Bio-rad laboratories, Hercules, CA, USA) 방법으로 정량한 단백을 동일한 양의 sample buffer (2 X, non-reducing condition 또는 reducing condition)를 섞은 후 95°C에서 5분간 가열

하였다. 이를 각각의 lane 당 10µg 씩 loading 한 후, 12% SDS PAGE로 전기 영동하여 분리하고, nitrocellulose membrane(Scheicher & Schuell Bio Science GmbH, Dassel, Germany)에 흡착 이동시켜, 각각의 Prx 동위효소들에 대한 특이 항체로 Western blot을 실행하여 분석하였다. 하지만, Prx 유형 V 와 VI 는 비전형적인 유형으로, S-S 결합을 하고 있지 않기 때문에, dimer 결합을 보는 non-reducing gel 은 시행하지 않고, 통상의 reducing SDS-PAGE 만 시행하였다.

4. 2 차원 전기영동분석

폐암조직과 정상 폐조직 및 기타 질환에서 얻은 폐조직을 잘게 분쇄하여, lysis buffer (8M urea, 4% CHAPS, 40mM Tris, 20mM DTT, 0.5% immobilized pH gradient(IPG) buffer pH3-10 non-linear, protease inhibitor cocktail)와 혼합하여 Polytron 조직분쇄기로 분쇄하고 20초간 3회 sonication하였다. 여기서 얻어진 시료를 Bradfordt 방법으로 단백 정량 후, 50µg의 단백을 취하여 re-hydration buffer (8M urea, 2% CHAP, 20mM DTT, 0.5% IPG buffer pH3-10 non-linear, 0.005% bromophenol blue)와 혼합한 후 immobiline dry strip, pH3-10 non-linear(Amersham Biosciences, Little Chalfont, Buckinghamshire, England)에 적용시켜 상온에서 16시간 동안 반응시킨 후 isoelectric focusing(IEF)을 시행하였다. IEF는 IPGPhor isoelectric focusing unit(Amersham Biosciences, Little Chalfont, Buckinghamshire, England)을 이용하였으며, 두 번째 dimension의 SDS-PAGE 전기영동 과정은 Hoeffer의 13 cm vertical gel electrophoresis unit을 이용하여 실행하였다. 전기영동 후 nitrocellulose membrane에 이동시켜 각각의 Prx 유형들에 특이한 항체를 이용, Western blot 시행 후 enhanced chemiluminescence(ECL; Amersham Biosciences, Little Chalfont, Buckinghamshire, England)로 발색 후 관찰하였다.

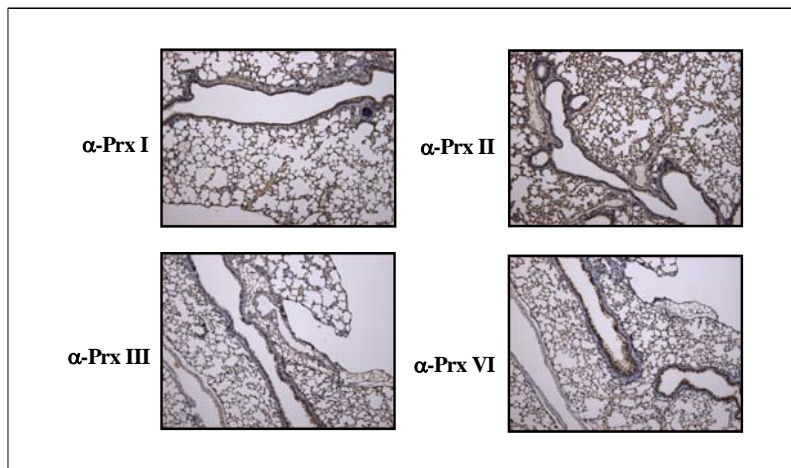


Figure 1. Localization of Prx isoforms by immunohistochemistry. Fresh frozen section of normal mouse lungs were incubated with appropriate isoforms specific anti-Prx polyclonal antibodies as indicated in immunohistochemical stain. DAB was used as a chromogen and the sections were counter stained with H & E stain (X100).

결 과

1. 백서의 정상 폐조직에서 각각의 Prx 동위효소의 발현 양상

면역조직화학염색법으로 살펴본 결과 백서의 정상 폐조직에서 Prx 단백질은 주로 기관지와 폐포의 상피세포에서 관찰되고, 간질조직에서는 발현이 적었다. 기관지 및 폐상피세포에서 주로 발현되는 유형은 Prx I, II, III 및 Prx V였으며 Prx IV 나 PrxVI는 면역조직화학염색법으로는 관찰되지 않았다 (Fig. 1).

2. 인체 폐암조직 및 정상 부위 폐조직에서 Prx 동위효소들의 발현 양상 비교

수술로 적출한 폐암 환자에서 폐암조직과 정상 폐조직을 대조군으로 Prx 단백질의 발현을 비교하여 보면, 첫째로 폐암조직에서 선암(adenocarcinoma)이나 편평상피세포암(squamous carcinoma)여부에 관계 없이 Prx I 과 Prx III 동위효소들의 발현이 증가되어 있음을 관찰할 수 있었다 (Fig. 2, 3). 하지만 Prx II, Prx IV, Prx V 및 Prx VI 의 발현 양상은 양 폐조직에서 차이가 없었다 (Fig. 4).

두 번째 주목할 결과는, 폐암조직과 정상 폐조직의

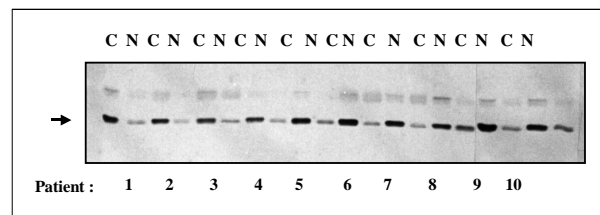


Figure 2. Increased expression of Prx I in squamous carcinoma of the lung.

Western blotting with anti-Prx I antibody under reducing condition was done after 12% SDS-PAGE. 10mg protein extracts from paired sample of 10 patients were used. N normal tissue, C cancer tissue

non-reducing SDS-PAGE 결과에서 기존의 25kDa monomeric band (M → in Fig. 5)와 45kDa dimeric band(D → in Fig. 5) 외에 이들 사이의 분자량(약 40 kDa)을 갖는 anti-Prx 항체에 의해 인식되는 띠들이 폐암조직에서 존재한다는 것인데 (X → in Fig. 5), 기존의 Raw256.7, A549 및 WI26 세포주를 대상으로 연구에서 유사한 내용을 관찰되었다²⁵.

3. 인체 폐암 조직과 정상 부위 폐조직에서 Trx 및 TR의 발현 양상 비교

Prx 단백질이 효소작용을 위해서는 Trx 및 TR이 꼭 필요하고, 특히 최근에 보고된 바에 의하면 Prx I 단백질의 chaperone 기능을 위해서는 Trx가 필수적이라

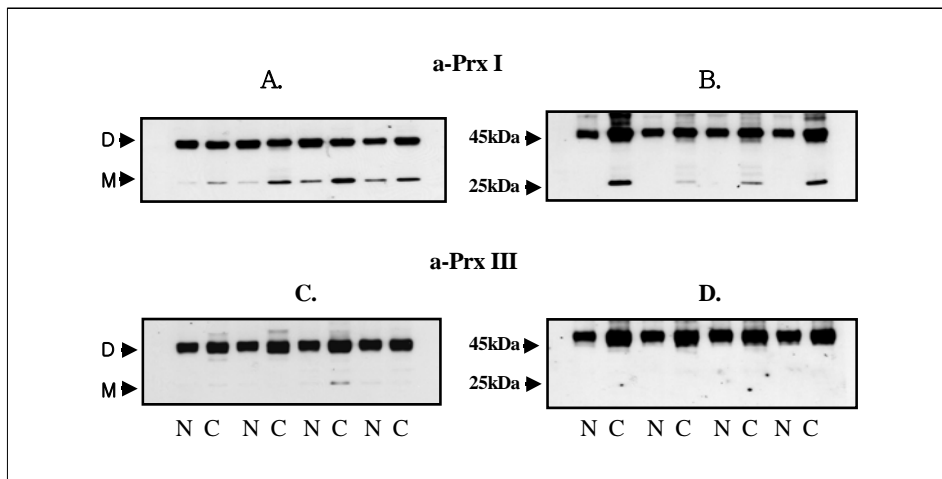


Figure 3. Increased expression of Prx I and Prx III in both adenocarcinoma and squamouscarcinoma of the lung. Non-reducing 12% SDS-PAGE with western blot performed with anti-Prx I antibody (panel A, B) and anti-Prx III antibody (panel B, D) in adenocarcinoma (panel A, C) and squamouscarcinoma (panel B, D) respectively. M monomeric Prx I, D dimeric Prx I, C cancer tissue N normal tissue

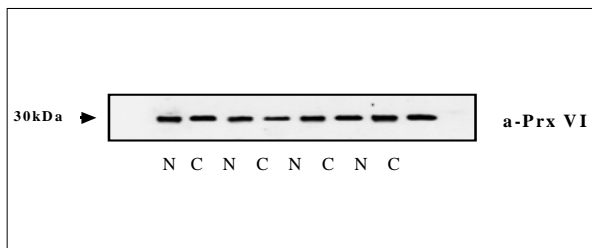


Figure 4. Expression of Prx VI in human lung cancer tissue.

Expression of Prx VI in both lung cancer (C) and the normal lung (N) was examined using western blotting with anti-prx VI antibody after 12% SDS-PAGE under reducing condition.

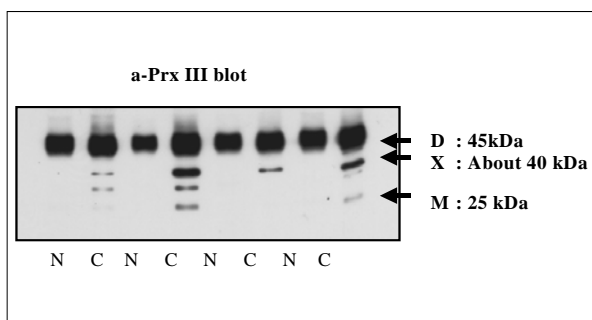


Figure 5. Presence of in intermediate molecular weight band of protein reacting with anti - prx II I antibody in lung tissue.

Non-reducing 12% SDS-PAGE with subsequent western blot reveals a about 40kDa intermediated molecular weight band (marked X) between the dimer and the monomer of prx I. M monomeric Prx I, D dimeric Prx I, X intermediate molecular weight a-Prx I reactive bands, C cancer tissue N normal tissue

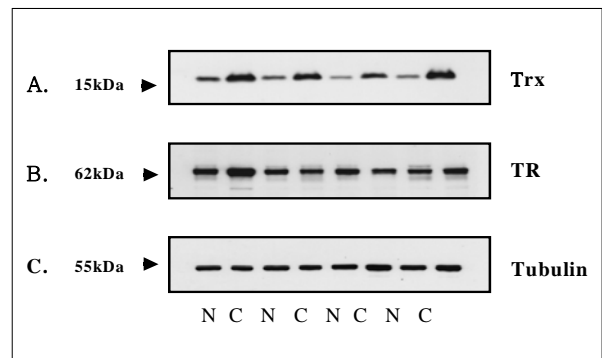


Figure 6. Expression of Trx and TR in squamous lung cancer tissue (C) and the normal lung (N).

Reducing 10-15% SDS-PAGE and subsequent western blotting with anti-Trx and anti-TR antibody was performed with 10mg protein from the squamous lung cancer tissue and the normal control. panel A Thioredoxin panel B Thioredoxin Reductase panel C Tubulin internal standard

고 알려져 있으므로²⁴, 폐암 조직과 정상 폐조직에서 이들 단백질의 발현도 차이가 있을 것으로 기대되어, Western blot분석을 통해 비교하였다. 폐암조직에서는 정상폐조직보다 Trx 발현이 증가되어 있었으나, TR양에는 변화가 없었다 (Fig. 6).

4. 폐암조직과 정상 부위 폐조직에서의 Prx 단백질의 chaperone 기능과 산화상태.

최근의 보고에 따르면 효모에서 Prx I 과 Prx II 단

백이 H₂O₂ 등의 산화 스트레스나 열충격 등에 의해서 고분자의 복합체를 형성한 후, 세포내의 다른 주요한 단백질과 결합하여 단백질의 손상을 막고 개체를 보존하는 등 분자 생물학적 스위치와 chaperone의 이중 역할을 하는 것으로 밝혀졌다.²⁴ 따라서 폐암조직의 경우 빠른 성장속도와 지속적인 성장인자 자극으로 산화스트레스가 정상 폐조직보다 더 클 것으로 기대되어, 이를 non-reducing SDS-PAGE 와 2차원 전기영동법을 통해 확인하고자 하였다. 폐암과 정상 폐조직 모두 non-reducing SDS-PAGE 상에서 고분자량의 Prx I 띠가 관찰되었는데 (HMW in Fig. 7) 다른 Prx 동위효소에서는 이러한 고분자량의 띠가 관찰되지 않아, 인체 폐조직에서의 molecular chaperone 기능은 주로 Prx I 유형에 의할 것이라고 예측할 수 있겠으나 폐암조직과 정상폐조직에서 고분자량 띠의 차이는 관찰할 수 없었다.

2차원 전기영동을 통한 폐암과 정상폐조직의 Prx 단백질의 비교에서는 폐암조직에서 Prx I가 과발현되어 있음을 확인할 수 있었으며, 이 중에서 산화된 형태가 증가되었고(Fig. 8), 이 결과는 1 차원 전기영동 결과와도 일치하였다(Fig. 2, 3). 하지만 활성부위 cysteine 이 산화된 형태에 특이하게 반응하는 Cys-SO₃H 항체로 폐암조직과 정상 폐조직을 구분하여 Western blot 분석을 시행한 결과는 차이점을 발견할 수 없었다(Data not shown).

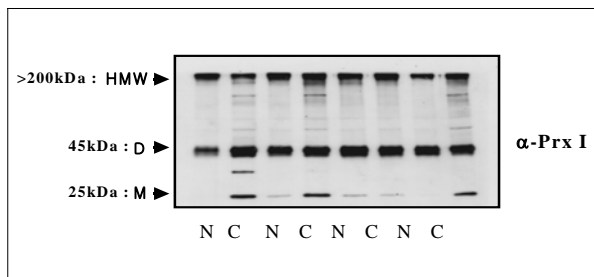


Figure 7. High molecular weight Prx I bands observed in both lung cancer and normal lung tissue. 10mg of protein extracts from lung cancer (C) and the normal lung (N) was subjected to non-reducing 12% SDS-PAGE and subsequent western blotting with anti-Prx I antibody. HMW high molecular weight α-Prx I reactive bands, D 45kda dimeric Prx I band, M 25kDa monomeric Prx I band

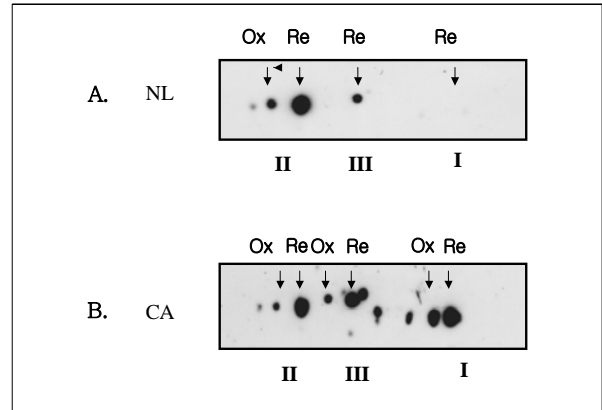


Figure 8. Expression of Prx I, II and III isoforms in lung cancer tissue and normal lung by 2D SDS-PAGE. Two dimensional electrophoresis and western blotting with 50mg protein from both lung cancer and normal lung tissue. Isoelectric focusing was done on gel strip (pH3-10, non-linear) and second dimension was separation by the molecular weight on 12% SDS-PAGE. Ox oxidized form, Re reduced form, I Prx I, II PrxII, III PrxIII

5. 인체 폐암조직에서의 Prx I 면역조직화학염색 및 기타 폐질환에서의 Prxs 단백질의 발현 양상

폐암 조직에서 면역조직화학염색을 통해 Prx I의 발현 양상을 관찰한 결과, 주변 정상조직에 비해 월등하게 높은 농도로 Prx I 이 과발현되어 있음을 알 수 있었으며, 따라서 Western blot 분석에서 증가되어 보이는 Prx I의 양은, 폐암 세포로부터 기인하였음을 알 수 있었다 (Fig. 9).

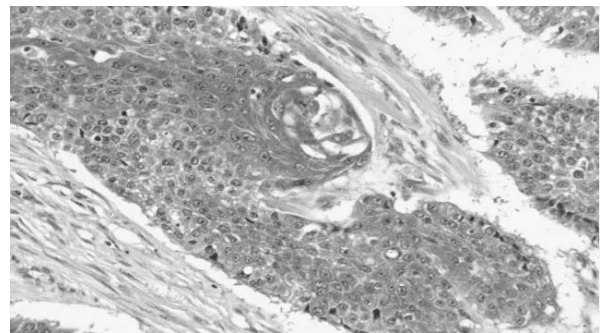


Figure 9. Over-expression of Prx I in human lung cancer tissue. Paraffin fixed 5mM slide of lung cancer tissue was de-paraffinized, incubated with anti-Prx I antibody and visualized with DAB as chromogen. the slide was counter stained with hematoxylin & eosin(x400).

고 찰

본 연구에서는 폐암조직에서, 정상조직에서 보다 많은 양의 Prx I 과 Prx III 및 Trx 의 발현이 관찰되었다. 폐암을 비롯한 각종 암 종의 경우, 지속적인 성장과 증식이 이루어지고, 발암물질에 대해 끊임없이 노출되어 있으므로, 각종 성장인자의 자극에 따른 성장인자 수용체 tyrosine 인산화 과정, 탈인산화 효소 억제제로 인한 세포주기의 활성화 과정 및 MAP kinase 활성화 과정에서 많은 양의 산화스트레스로 인한 활성산소기, 특히 H₂O₂ 의 발생이 이를 처리하는 Prx 단백질의 과발현을 유도하였을 것으로 사료된다. 이러한 결과는, 폐암세포주인 A549 세포에서 프로티움 분석을 통해 Prx I 의 증가를 보고한 Chang 등의 보고²⁶와, 폐암 세포주에서 고농도의 H₂O₂ 자극 후에 Prx I 과 Trx 의 증가를 보고한 Kim 등의 보고²⁷와 일치하는 결과이다. 하지만, 유방암 조직에서 Prx II 의 과발현을 보고한 Noh 등의 보고¹⁸나 두경부 암에서 방사선 조사 후 나 방사선 치료 내성을 보일 경우 Prx II 의 발현이 증가한다는 보고²⁸와는 다소 차이점을 보인다. 이러한 차이는 본 연구에서는 폐암 조직을 대상으로 있는 그대로 모든 동위효소들의 Prx 단백질에 대해 여러가지 방법 (non reducing SDS-PAGE, reducing SDS-PAGE, 2차원 전기영동법 및 immunohistochemistry 등)으로 Prx 발현을 조사하였고, 또한 폐암과 유방암 및 두경부의 해부학적 원발 부위의 차이에 따른 것으로 보인다. 더불어 본 연구에서 Prx III가 증가한 것은 폐암세포의 활발한 증식에 따른 미토콘드리아 호흡의 증가와 에너지 요구 증가에 따른 활성산소기의 발생 증가를 보완하기 위한 현상으로 보인다. 동시에, 폐암조직에서 Trx의 증가도 관찰할 수 있었는데, 이것은 늘어난 산화스트레스와 폐암조직의 성장요구로 인해, Prx I 이 감당해야 될 과산화효소로서의 효소활성요구량(catalytic activity requirement)과 chaperone 단백질로서의 기능을 수행하기 위해서는 Trx 가 필요하기 때문이었을 것으로 사료된다. 반면에 TR의 양은 많이 증가되지 않았는데 이것은 TR-Trx의 상호 효소 작용은 속도조절단계가 아니고 NADPH의 농도와 Trx의 양에 따라 Prx 단백질의 활성이 결정되기

때문으로 추측된다.

면역조직화학염색법에서는 거의 모든 Prx 동위효소들이 기관지상피세포, 폐포상피세포, 및 폐포대식세포들의 실질조직에서 발견되는데, 이러한 현상은 이들 세포의 다양한 기능과 성장, 증식 및 분화요구와 더불어 활발한 분비나 식작용 같은 활성산소기와 관련된 세포의 고유한 특성 때문일 것으로 생각된다. 하지만 면역조직화학염색에서 Prx IV의 경우 소포체에서 형성되어 분비되는 형태이기 때문에 잘 관찰할 수 없었고, Dierick 등²¹이 폐의 주요 항산화제로 지명한 Prx VI도 관찰할 수 없었다. 본 연구의 Western blot에서는 Prx VI 를 검출할 수 있었던 점을 보면 면역조직화학염색 과정에서 anti-Prx VI 항체가 갖는 기술적인 특성 때문일 것으로 사료된다.

또한 본 연구에서는 폐암조직의 경우 분자량이 43kDa 정도되는 Prx 항체에 의해 인식되는 단백질띠가 관찰되었는데 이는 Chae et al 등²⁹이 보고한 C-terminal truncation 된 Prx일 가능성이 높다. 최근 저자들의 개인적인 정보교환에 따르면 췌장 세포를 방사선 조사한 후에도 이 단백질띠가 관찰되고 높은 H₂O₂ 농도에서도 불활성화되지 않는다고 알려져 있기 때문에 별도의 sequencing은 시행하지 않았다. 폐암조직에서 이들이 가지는 의미에 대해서는 추후 추가적인 연구가 필요할 것으로 사료된다.

폐암조직에서는, 정상폐조직에 비해 Prx I 이 현저히 강하게 염색되는 소견을 보이는데, 이 결과는 Western blot 에서 증가되어 나타난 Prx 단백질의 기원이 폐암세포돌임을 뒷받침하는 증거라고 하겠다. 특히, 폐암과 정상 폐조직의 non reducing SDS-PAGE 소견을 보면 Prx I 의 고분자량 형태의 띠가 관찰되는데 이러한 현상이 최근에 언급된 효모에서 Prx I 과 II 가 chaperone 기능을 하는 고분자형태로 발견된 현상인지는 겠여과, 전자현미경이나 UV absorption등에 의한 추가적인 규명이 필요한 것으로 사료된다.

결 론

Prx 단백질은 H₂O₂를 처리하는 기본적인 생리적인 기능 이외에도 폐암의 발암과정과 증식, 전이 과정 중

에 지속되는 성장인자의 자극과 늘어난 산화스트레스에 대항해서 세포내의 중요한 단백질을 보호하고 기능을 유지하여 세포의 생명력을 유지하는데 있어 Trx와 함께 주요한 역할을 하는 것으로 사료된다.

요 약

연구배경 :

Peroxiredoxin (Prx) 은 최근에 알려진 항산화제로 세포의 증식과 분화, 세포사멸이나 발암과정에 관여하는 것으로 알려져 있다. 하지만, 현재까지 폐암을 비롯한 각종 질병에서의 이들 Prx단백의 역할은 잘 규명되어 있지 않다. 이에 본 연구는 폐암 조직과 정상 폐조직에서 Prx 단백질의 발현 양상과 분포를 연구하여 이들의 병태 생리학적 의미를 찾아보고자 하였다.

방 법 :

아주대학교 병원에서 폐암으로 진단된 환자의 폐암 조직과, 동일 환자의 정상 폐조직에서, 1 차원전기영동 (reducing 조건과 non-reducing 조건에서의 SDS-PAGE) 혹은 2차원전기영동을 시행한 후 Western blot으로 Prx, Trx 및 TR의 발현 양상을 분석 하였으며, 백서의 정상 폐조직과, 환자의 폐암 조직에서 anti-Prx rabbit polyclonal 항체로 하여 면역조직화학염색법을 통해, Prx 단백질의 분포를 관찰하였다.

결 과 :

면역조직화학염색법 결과 백서의 정상 폐조직에서는 Prx I, II, III 및 V 유형이, 주로 기관지상피세포, 폐포상피세포 및 폐포대식세포에서 발현되고 있음을 관찰하였다. 인체 폐암조직에서는, 정상 폐조직 부위에 비해서 Prx I 과 Prx III 유형 및 Trx단백의 발현이 선택적으로 증가되어 있고, 특히, 2차원 전기영동을 통한 프로티움 분석에서 산화된 형태의 Prx I 과 Prx II 가 증가 한 것을 비롯하여, 분자량과 등전점(pI)이 약간 변화된 형태의 Prx III가 폐암조직에 존재함을 알 수 있었다. 한편, 폐암 조직의 non-reducing 전기영동 후 Western blot에서는, monomer와 dimer 사이의 중간 크기에 해당하는 약 40 kDa과 200 kDa 이상 크기의, 항 Prx 항체와 반응하는 단백 띠 (reactive bands) 가 관찰되었다.

결 론 :

폐암 조직에서 관찰되는 Prx I 과 Prx III 유형 및 Trx의 과발현 양상은, 종양 세포들이 주변의 미세 환경으로부터 겪는 여러 스트레스에 대하여 단백질을 보호하고 세포의 생명력을 유지하는데 있어 주요한 역할을 하는 것으로 사료된다.

참 고 문 헌

1. Lavrovsky Y, Chatterjee B, Clark RA, Roy AK. Role of redox-regulated transcription factors in inflammation, aging and age-related diseases. *Exp Gerontol* 2000;35:521-32.
2. Abraham E, Arcaroli J, Carmody A, Wang H, Tracey KJ. HMG-1 as a mediator of acute lung inflammation. *J Immunol* 2000;165:2950-4.
3. Abraham E, Carmody A, Shenkar R, Arcaroli J. Neutrophils as early immunologic effectors in hemorrhage- or endotoxemia-induced acute lung injury. *Am J Physiol Lung Cell Mol Physiol* 2000;279:L1137-45.
4. Abraham E. Nuclear factor-kappaB and its role in sepsis-associated organ failure. *J Infect Dis* 2003;187(Suppl 2):S364-9.
5. Jones RD, Hancock JT, Morice AH. NADPH oxidase: a universal oxygen sensor? *Free Radic Biol Med* 2000;29:416-24.
6. Dhaunsi GS, Paintlia MK, Kaur J, Turner RB. NADPH oxidase in human lung fibroblasts. *J Biomed Sci* 2004;11:617-22.
7. Marshall C, Marmay AJ, Verhoeven AJ, Marshall BE. Pulmonary artery NADPH-oxidase is activated in hypoxic pulmonary vasoconstriction. *Am J Respir Cell Mol Biol* 1996;15:633-44.
8. Griendling KK. Novel NAD(P)H oxidases in the cardiovascular system. *Heart* 2004;90:491-3.
9. Stone JR. An assessment of proposed mechanisms for sensing hydrogen peroxide in mammalian systems. *Arch Biochem Biophys* 2004;422:119-24.
10. Finkel T, Holbrook NJ. Oxidants, oxidative stress and the biology of ageing. *Nature* 2000;408:239-47.
11. Rhee SG, Chang TS, Bae YS, Lee SR, Kang SW. Cellular regulation by hydrogen peroxide. *J Am Soc Nephrol* 2003;14:S211-5.
12. Forman HJ, Torres M. Redox signaling in macrophages. *Mol Aspects Med* 2001;22:189-216.
13. Chae HZ, Kim IH, Kim K, Rhee SG. Cloning, sequencing, and mutation of thiol-specific antioxidant gene of *Saccharomyces cerevisiae*. *J Biol Chem* 1993;268:

- 16815–21.
14. Chae HZ, Rhee SG. A thiol-specific antioxidant and sequence homology to various proteins of unknown function. *Biofactors* 1994;4:177–80.
 15. Chae HZ, Robison K, Poole LB, Church G, Storz G, Rhee SG. Cloning and sequencing of thiol-specific antioxidant from mammalian brain: alkyl hydroperoxide reductase and thiol-specific antioxidant define a large family of antioxidant enzymes. *Proc Natl Acad Sci U S A* 1994;91:7017–21.
 16. Hofmann B, Hecht HJ, Flohe L. Peroxiredoxins. *Biol Chem* 2002;383:347–64.
 17. Yanagawa T, Ishikawa T, Ishii T, Tabuchi K, Iwasa S, Bannai S, et al. Peroxiredoxin I expression in human thyroid tumors. *Cancer Lett* 1999;145:127–32.
 18. Noh DY, Ahn SJ, Lee RA, Kim SW, Park IA, Chae HZ. Overexpression of peroxiredoxin in human breast cancer. *Anticancer Res* 2001;21:2085–90.
 19. Lee SC, Na YP, Lee JB. Expression of peroxiredoxin II in vascular tumors of the skin: a novel vascular marker of endothelial cells. *J Am Acad Dermatol* 2003;49:487–91.
 20. Dierick JF, Wenders F, Chainiaux F, Remacle J, Fisher AB, Toussaint O. Retrovirally mediated overexpression of peroxiredoxin VI increases the survival of WI-38 human diploid fibroblasts exposed to cytotoxic doses of tert-butylhydroperoxide and UVB. *Biogerontology* 2003;4:125–31.
 21. Woo HA, Kang SW, Kim HK, Yang KS, Chae HZ, Rhee SG. Reversible oxidation of the active site cysteine of peroxiredoxins to cysteine sulfinic acid: immunoblot detection with antibodies specific for the hyperoxidized cysteine-containing sequence. *J Biol Chem* 2003;278:47361–4.
 22. Biteau B, Labarre J, Toledano MB. ATP - dependent reduction of cysteine-sulphinic acid by *S. cerevisiae* sulphiredoxin. *Nature* 2003;425:980–4.
 23. Budanov AV, Sablina AA, Feinstein E, Koonin EV, Chumakov PM. Regeneration of peroxiredoxins by p53-regulated sestrins, homologs of bacterial AhpD. *Science* 2004;304:596–600.
 24. Jang HH, Lee KO, Chi YH, Jung BG, Park SK, Park JH, et al. Two enzymes in one: two yeast peroxiredoxins display oxidative stress-dependent switching from a peroxidase to a molecular chaperone function. *Cell* 2004;117:625–35.
 25. Oh YJ, Kim YS, Choi YI, Sheen SS, Park JH, Hwang SC, et al. Oxidative inactivation of peroxiredoxin isoforms by H₂O₂ in pulmonary epithelial, macrophage, and other cell lines with their subsequent regeneration. *Tuberc Respir Dis* 2005;58:31–42.
 26. Chang TS, Cho CS, Park S, Yu S, Kang SW, Rhee SG. Peroxiredoxin III, a mitochondrion-specific peroxidase, regulates apoptotic signaling by mitochondria. *J Biol Chem* 2004;279:41975–84.
 27. Kim HJ, Chae HZ, Kim YJ, Kim YH, Hwangs TS, Park EM, et al. Preferential elevation of Prx I and Trx expression in lung cancer cells following hypoxia and in human lung cancer tissues. *Cell Biol Toxicol* 2003;19:285–98.
 28. Park SH, Chung YM, Lee YS, Kim HJ, Kim JS, Chae HZ, et al. Antisense of human peroxiredoxin II enhances radiation-induced cell death. *Clin Cancer Res* 2000;6:4915–20.
 29. Koo KH, Lee S, Jeong SY, Kim ET, Kim HJ, Chae HZ et al. Regulation of thioredoxin peroxidase activity by C-terminal truncation. *Arch Biochem Biophys* 2002;397:312–8.
-