대한임상신경생리학회지 7(2):124~126, 2005 ISSN 1229-6414

익상견갑 환자의 표면근전도 검사

경북대학교 의과대학 재활의학교실, 대구가톨릭대학교 의과대학 재활의학교실

김철현 · 이양수 · 이용범 · 노재현 · 이지인

Surface Electromyographic Measure in Patients with Winging Scapula

Chul Hyun Kim, M.D., Yang Soo Lee, M.D., Yong Boem Lee, M.D., Jae Hyun Rho, M.D., Zee Ihn Lee, M.D.*

Department of Rehabilitation Medicine, School of Medicine, Kyung Pook National University
*Department of Rehabilitation Medicine, School of Medicine, Catholic University of Daegu**

The effect of serratus anterior dysfunction is seen in the scapular winging. We report 2 cases with winging scapula clinically but do not reveal denervation potentials in needle electromyography. Surface myoelectric measurements of median frequency and root mean square values show difference in fatigability and amplitude in affected side.

Key Words: Winging scapula, Surface electromyography

전거근 약화에 의한 익상견갑은 장흉신경병증에 의해 주로 나타난다. 그러나 익상견갑증상은 보이나 근전도 검사에서 탈신경전위와 같은 이상소견을 나타내지 않는 경우가 임상에서 종종 관찰된다. 본 증례에서는 외관상 뚜렷한 익상견갑을 보이나 침근전도 검사상 탈신경전위는 보이지 않는 환자를 대상으로 표면 근전도를 이용하여 정상측과 비교하여 보고하는 바이다.

표면 근전도 분석

근육의 기능 상태를 검사하기 위하여 Biopac사의 2채널의 EMG 100A 및 MP100 data acquisition unit을 사용하였다. Biopac사의 8 mm 접촉면의 Ag-AgCl 표면전극을 좌 · 우측의 전거근에 붙이고[1] 양 팔을 전방 90도 굴곡하여 25초 동안 벽을 최대로 밀면서 검사하였다.

근전도 신호의 표본추출율은 1024 Hz이고, 주파수 영역(band width)은 10-2000Hz이었으며 표면근전도 신호 분석은 Acqknowledge 3.72프로그램을 사용하였다. 처음 5초와 마지막 5초는 변이가 심하여 제거하고 분석하였으며, 진폭은 Root mean square (RMS)값의 평균 진폭과 최대 진폭 값을 구하여 정상측과 비교하여 %로 표시하였고 중앙주파수 값은(median frequency) 매 1초 단위마다 각각 측정하여 분석하였다.

1. 증례 1

남자 19세 학생으로 6개월 전부터 우측 어깨 불편감을 호소하였고 우연히 가족에 의해 견갑골이 튀어 나온 것이 관찰되어 방문하였다. 외상은 없었으며 그 외 특별한 신경 및 근육질환을 앓은 병력은 없었다. 어깨 단순 방사선 촬영 소견은 정상이었다. 우측 상지 원위부 신경전도검사에서는 정상이었고 우측 전거근, 승모근 및 능형근에서 시행한 침근전도 검사에서 비정상적 자발 전위는 없었으며 복합근 활동전위의 모양도 정상이었으며 점증양상도 정상 소견이었다. 표면근전도 검사에서 RMS 값은 최대값이 81%, 평균값이 79%로 감소되어 있었다(Table 1). 중앙주파수 값의 경사도 절대값은 정상측 0.319 병변측 0.359이었으며 시간이 0인 시점의 중앙주파수 값인 초기 중앙주파수 값은 정상측 160.12 병변측 166.52 이었다(Fig. 1).

2. 증례 2

여자 28세 컴퓨터 강사로 우측 견갑부 불편감으로 외래를 방문하였다. 과거력상 외상 등의 특별한 소견은 없었고 컴퓨터를 하루 8시간 정도씩 사용한다고 하였다. 이학적 소견상 우측 견갑골이 튀어나와 근전도 검사를 시행하였으며 전거근에서 탈신경 전위는 없었으나 점증양상이 감소되어 있었다. 상지 원위부 신경전도검사와 단순 방사선검사에서는 특이 소견이 없었다. 표면근전도 검사에서 RMS 값은 최대값이 53%, 평균값이 52%로 감소되어 있

Address for correspondence
Zee Ihn Lee, M.D.
Department of Rehabilitation Medicine, School of Medicine, Catholic University of Daegu
3056-6 Daemyung 4-dong, Nam-gu, Daegu, 705-718, Korea
Tel: +82-53-650-4688 Fax: +82-53-622-4688
E-mail : zilee@cu.ac.kr

 Copyright 2005 by the Korean Society for Clinical Neurophysiology

었다(Table 1). 중앙주파수 값의 경사도 절대값은 정상측 0.539, 병변측 0.692이었으며 초기중앙주파수 값은 정상측 165.96 병변측 181.07 이었다(Fig. 1).

고 찰

견갑골의 안정성과 운동은 견갑골주위의 여러 근육에 의해 영향을 받으며 익상견갑은 전거근 마비의 경우가 많고 상승모근과 능형근의 마비에 의해서도 나타난다. 전거근의 근력약화로 발생되는 경우 견관절을 전방으로 굴곡시켰을 때에 견갑골이 내측으로 전이 되면서 후상방으로 돌출하게 된다. 전거근의 마비로 인한 익상견갑골은 1825년 Velpeau가 처음 보고한 이후로 흔하지 않게 보고되고 있으며 외상, 주위 점액낭의 염증, 감염 및 원인불명으로 발생되기도 한다.[2] 그러나 신경손상 후 시간이 많이 지나 신경이 재생 된 경우, 특히 축삭손상이 동반되어 불충분한 신경 재생이 된 경우는 임상증상은 남아있으나 탈신경 전위가 관찰되지는 않는 경우를 임상에서 흔히 경험 할 수 있다. 이런 경우 신경 근육의 기능적 불충분성으로 증상을 악화시키는 기능적 자세에서는 근육의 표면근전도 신호의 진폭이 감소하고 근 피로도가 증가할 것이라는 생각에서 검사를 시행하였다. 중앙주파수의 변화가 근 피로도를 통증없이 평가할 수 있는 방법으로 사용되고 있는데, 신경 손상 후 재생과정이 근 섬유 형태의 분포와 운동신경원의 측부 발아의 정도와 감각신경 수용체의 회복에 영향을 주게 되며, 이러한 변화들이 근육 피로도를 증가시키게 된다.[3-6] 그러나 신경손상의 정도에 따라 근 활동 진폭의 변화에도 불구하고 중앙주파수 값의 감소에는 영향이 없는 경우도 있다.[7]

본 증례 1에서는 RMS 값이 정상측에 비해 약간 감소되어 있었고 중앙주파수 값의 감소도 정상측과 크지 않았다. 증례 2의 경우는 임상증상도 심했으며 근전도 검사에서 점증양상도 감소되어 있었고 RMS값도 정상측에 비하여 많이 감소되어 있었다. 중앙주파수 값의 감소도 정상측에 비해 증가 되어 있어 신경 손상이 심하여 근피로도가 증가 하였으리라 생각 되었다. Moritani 등[8]은 최대근 수축력에서 피로한 근육의 기울기 감소는 근육의 초기 중앙주파수와 상당한 관련이 있고 이 값이 큰 근육은 더 빨리 피로하다고 하였고 Linseen 등[9]은 속근(fast twitch muscles)에서 초기 중앙주파수 값이 크다고 하였다. 두 증례에서 모두 초기 중앙주파수 값이 정상측에 비하여 병변측에서 증가 되어 있었는데 이는 신경 손상 후 재생과정에서 근육의 형태의 변화와 점증양상이 변하여 나타나는 현상으로 생각되었다.

REFERENCES

1. McQuade KJ, Dawson J, Smidt GL. Scapulothoracic muscle fatigue associated with alterations in scapulohumeral rhythm kinematics during maximum resistive shoulder elevation. *J Orthop Sports Phys Ther* 1998;28:74-80.
2. Nah YS, Ahn KS. Long Thoracic Nerve Palsy: A case

Table 1. Values of Root Mean Square (volts)

	Sites	Maximum (%)	Mean (%)
Case 1	Normal side	0.468 (100%)	0.215 (100%)
	Affected side	0.380 (81%)	0.170 (79%)
Case 2	Normal side	0.192 (100%)	0.130 (100%)
	Affected side	0.102 (53%)	0.068 (52%)

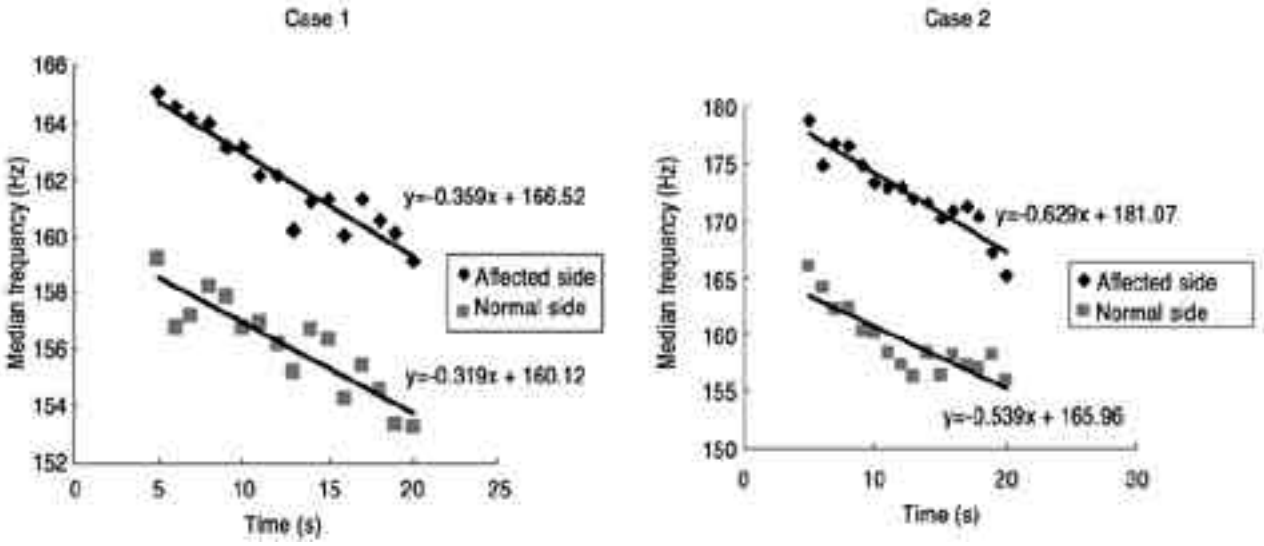

Figure 1. Frequency changes during exercise in case 1 and 2.

report. *J Korean Acad Rehab Med* 1986;10:202-204.
3. Lindstrom L, Kadefors R, Peterson I. An electromyographic index for localized muscle fatigue. *J Appl Physiol* 1977;43:750-754.
4. Shankar S, Grander RE, Brandell BR. Change in the myoelectric signal (MES) power spectra during dynamic contractions. *Electroencephalogr Clin Neurophysiol* 1989;73: 142-150.
5. Rafuse VF, Gordon T. Incomplete rematching of nerve and muscle properties in motor units after extensive nerve injuries in cat hindlimb muscle. *J Physiol* 1998;509(Pt3): 909-926.
6. Sheilds RK. Fatigability, relaxation properties, and electromyographic responses of the human paralyzed soleus muscle. *J Neurophysiol* 1995;73:2195-2206.
7. Ebied AM, Kemp GJ, Frostick SP. Measuring myoelectric fatigue of the serratus anterior in healthy subjects and patients with long thoracic nerve palsy. *J Orthop Res* 2004;22:872-877.
8. Moritani T , Nagata A, Muro M. Electromyographic manifestations of muscular fatigue. *Med Sci Sports Exer* 1982;14:198-202.
9. Linssen WH, Stegeman DF, Joosten EM, Binkhorst RA, Merks MJ, ter Laak HJ, Notermans SL. A muscle force and surface EMG study on the relative role of type Ⅰ and type Ⅱ muscle fibers. *Muscle Nerve* 1991;14:829- 837.