

## 제1형 당뇨병 환자에서 병발한 막증식성 사구체신염 1례

서울대학교 의과대학 소아과학교실, 병리학교실\*

최현진 · 조희연 · 강주형 · 하일수 · 양세원 · 정해일 · 최 용 · 문경철\*

= Abstract =

### A Case of Membranoproliferative Glomerulonephritis Superimposed on Type 1 Diabetes Mellitus

Hyun Jin Choi, M.D., Hee Yeon Cho, M.D., Ju Hyeong Kang, M.D., Il Soo Ha, M.D.  
Sei Won Yang, M.D., Hae Il Cheong, M.D., Yong Choi, M.D. and Kyung Chul Moon, M.D.\*

*Department of Pediatrics and Pathology\*, College of Medicine  
Seoul National University, Seoul, Korea*

Renal diseases other than diabetic nephropathy can occur in diabetic patients. Urinary abnormalities or clinical courses inconsistent with the natural progression of diabetic nephropathy are suggestive of non-diabetic renal diseases and should lead to more extensive investigations. Presence of non-diabetic renal diseases in diabetic patients can alter the treatment plan and the prognosis. We report a 9-year-old girl who had type 1 membranoproliferative glomerulonephritis as well as type 1 diabetes mellitus. (**J Korean Soc Pediatr Nephrol 2005;9:97-101**)

**Key Words :** Membranoproliferative glomerulonephritis, Type 1 diabetes mellitus, Child

### 서      론

당뇨병 환자에서 당뇨병성 신병증 이외의 신질환이 발생할 수 있으며, 일반적인 당뇨병성 신병증의 특징에 맞지 않는 임상소견이나 요검사상의 이상이 관찰될 때 비당뇨병성 신질환을 의심해야 한다. 제 2형 당뇨병 환자에 비해 제 1형 당뇨병 환자군에서 발생한 사구체 신염에 대한 보고는 적은 편이다. 막증식성 사구체신염이 병발한 예는 분류가 되지 않은 당뇨병 환자에서 보고된 몇례를 제외하고[1-4], 제1형 당뇨병 환자에서는

Ole 등[5]이 1례, Srikanta 등[6]이 각각 24세, 38세 환자를, Dizdar 등[7]이 35세 환자를 보고하였으며 소아에서는 Yuksel 등[8]이 14세 환자 1례를 보고하였다. 저자들은 무증상적 요검사 이상 소견을 보인 제1형 당뇨병 소아 환자에서 제1형 막증식성 사구체신염이 병발한 1례를 경험하였기에 보고하는 바이다.

### 증      례

**환 자 :** 여자, 9세

**주 소 :** 학교 정기 검사에 우연히 발견된 현미경적 혈뇨와 단백뇨

**현병력 :** 2세에 다음과 다뇨를 주소로 내원하여 제1형 당뇨병으로 진단을 받고 인슐린을 투여하며 조절해왔다. 8세에 학교 정기 검사에서 현

접수 : 2005년 3월 16일, 승인 : 2005년 4월 2일  
책임저자 : 하일수, 서울시 종로구 연건동 28  
서울대학교 의과대학 소아과학교실  
Tel : 02)2072-2858 Fax : 02)743-3455  
E-mail : ilsooha@snu.ac.kr

최현진 외 7인 : 제1형 당뇨병 환자에서 발병한 막증식성 사구체신염 1례

미경적 혈뇨와 단백뇨가 발견되었으나 별다른 검사를 시행받지 않았다. 다음 해 학교 정기 검사에서 시행한 요검사상 현미경적 혈뇨와 단백뇨가 지속되어 내원하였다.

**가족력** : 특이 사항은 없었다.

**진찰 소견** : 내원 당시 키는 144.3 cm, 몸무게는 33 kg이었다. 활력징후는 혈압 105/55 mmHg, 맥박수 80회/분, 호흡수 20회/분, 체온 36.7°C이었다. 안저 검사상 당뇨병성 망막증의 소견은 보이지 않았다. 흉부 청진상 이상 소견이 없었으며 복부에 간과 비장은 촉지되지 않았고 양측 하지에 함요부종은 없었다.

**검사 소견** : 내원시 말초 혈액 검사상 백혈구  $5,930/\text{mm}^3$  (호중구 49%, 림프구 41%, 단구 6%), 혈색소 12.4 g/dL, 혈소판  $297,000/\text{mm}^3$ 이었다. 혈액 화학 검사상 혈중요소질소(BUN) 13 mg/dL, 크레아티닌 0.7 mg/dL, 총단백 5.8 g/dL, 알부민 3.1 g/dL, 총콜레스테롤 224 mg/dL, HbA1c 7.9%, C-peptide  $<0.1 \text{ ng/mL}$ 이었다. HBsAg, Anti-HCV는 음성, 항핵항체는 음성이었다. C-반응성 단백질은 0.01 mg/dL, 혈청 IgG 766 mg/dL, 혈청 IgA 112 mg/dL, 혈청 IgM 150 mg/dL이었고, C3는 92 mg/dL(참고치: 70-150), C4는 20 mg/dL(참고치: 10-35)이었다. T3 99 ng/dL, free T4 1.19 ng/dL, TSH 1.11  $\mu\text{IU/mL}$ 이었다. 소변검사서 요비중 1.025, 요단백 2+, 잠혈 3+, 요당은 음성이었으며, 적혈구 30-49/HPF, 백혈구 5-9/HPF, 비정형적혈구 80%이었고, 24시간 요 단백량은  $43 \text{ mg/m}^2/\text{hr}$ (요단백/크레아티닌 비: 3.75)이었다.

**방사선 소견** : 내원시 단순 흉부 촬영 사진은 정상이었으며 신장 초음파 검사상 좌측신장은 9.9 cm, 우측신장은 9.2 cm이었고 양측 신피질 초음파음영이 정도로 증가되어 있었다.

**병리학적 소견** : 광학현미경상 35개의 사구체가 포함되어 있었으며 사구체는 중등도로 커져 있고 메산지움 세포와 기질의 증식소견으로 사구체가 소엽상을 보였다(Fig. 1). 메산지움 삽입

(interposition)으로 궤도 모양(tram-track)을 나타내고 있었으며 세뇨관은 국소적으로 경도의 위축과 간질성 섬유화를 보였다(Fig. 1). 면역형광 현미경상 6개의 사구체가 포함되어 있었고 C3가 사구체 기저막을 따라 과립상으로 침착되어 있었다(Fig. 2). 전자 현미경 소견상 국소적으로 내피 세포하 및 상피세포하 전자 고밀도물질의 침착을 보이고 있으며 메산지움 삽입으로 내강 협착이 관찰되었다. 국소적으로 상피세포 족부 돌기의 심한 소실을 보이고 있다(Fig. 3).

**치료 및 경과** : 신생검 결과 확인 후 경구 스테로이드(deflazacort 8정 QOD)와 angiotensin




Fig. 1. Light microscopy shows a glomerulus with marked mesangial cell proliferation and lobular appearance(PAS,  $\times 400$ ).

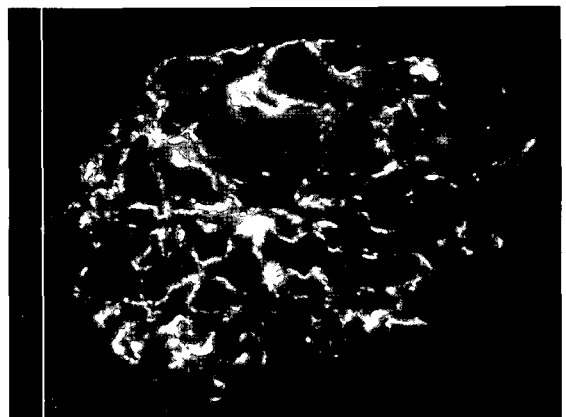
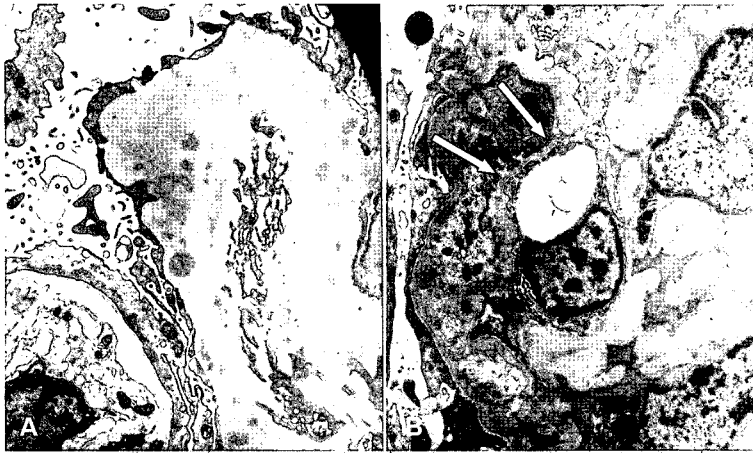

Fig. 2. Immunofluorescent staining shows diffuse granular peripheral staining of C3.



**Fig. 3.** Electron microscopic findings. A) Some electron-dense deposits are noted in the subendothelial and subepithelial spaces. B) New basement membrane formation(arrow) with mesangial interposition.

converting enzyme(ACE) 차단제를 복용하였다. 스테로이드를 복용하기 시작하면서 혈당 조절을 위해 인슐린 용량을 증량하였다. ACE 차단제를 복용한 후 발진이 나타나 angiotensin II 수용체 차단제로 변경하여 복용 중으로 치료 시작 후 4개월경 요 단백/크레아티닌 비는 0.96으로 감소하였다. 8개월째에 경구용 스테로이드를 감량(deflazacort 6정 QOD)하여 복용을 지속하였다. 1년째 검사한 요 단백/크레아티닌 비는 4.77이었고 요검사상 요비중 1.025, 요단백 3+, 잠혈 3+, 요당은 음성이었으며, 적혈구 50-99/HPF, 백혈구 5-9/HPF이었다. 혈액 화학 검사상 총단백 4.3 g/dL, 알부민 2.2 g/dL, BUN 15 mg/dL, creatinine 0.8 mg/dL, HbA1c 6.8%였고 C3 49 mg/dL(참고치: 70-150), C4 20 mg/dL(참고치: 10-35) 이었다.

### 고 찰

제1형 당뇨병 환자에서 당뇨병성 신병증은 일반적으로 당뇨병 발병 후 10년이 지나서 발생하며 당뇨병성 신병증을 보이는 환자의 90%에서 당뇨병성 망막병증이 관찰된다[9]. 당뇨병성 신병증은 당뇨병 환자가 지속적인 단백뇨를 보일 때

당뇨병의 유병기간, 망막병증의 유무, 다른 신질환의 가능성을 시사하는 임상 소견 및 요검사상 이상 여부 등에 대해 고찰한 후 신생검 없이 임상적 근거에 기초하여 진단을 내린다. 본 증례의 환자는 당뇨병 진단 후 6년째에 신증후군 범위의 단백뇨 및 지속적인 현미경적 혈뇨를 보였으며 당뇨병성 망막병증의 소견이 없는 등 일반적인 당뇨병성 신병증의 자연 경과와 다른 임상 양상을 보였기에 신생검을 시행하였다. 비당뇨병성 신질환은 치료에 따라 그 예후가 크게 달라질 수 있기 때문에 당뇨병 환자가 단백뇨나 신기능 상의 이상 소견을 보일 경우 당뇨병성 신병증으로 진단하기 전에 임상 소견에 대한 면밀한 검토를 통해 치료 가능한 다른 질환의 가능성은 없는지 평가하는 것이 매우 중요하다[10]. 비당뇨병성 신질환은 당뇨병성 신병증 없이 발생하는 경우도 있고 당뇨병성 신병증에 병발하는 경우도 있는데, 제1형 당뇨병 환자에서 비당뇨병성 신병증을 예측할 수 있는 인자로는 당뇨병 진단 5년 이내에 단백뇨가 발생하거나, 신증후군 범위의 단백뇨가 갑자기 발생한 경우, 요검사상 혈뇨나 적혈구 원주가 관찰되는 경우, 활동성 요침사(active urinary sediment)의 소견을 보일 경우 또는 당뇨병성 망막병증이 동반되지 않는 경우 등이 있

다[2-5, 11-13]. 제1형 당뇨병 환자에서 보고된 비당뇨병성 신질환으로는 급성 사구체신염, 메산지움 증식성 사구체신염, 막성 사구체신염, 국소성 분절성 사구체 경화증, IgA 신병증, 루푸스 신염, 육종증 등이 있다[11-16].

막증식성 사구체 신염은 치료를 하지 않을 경우 10년 신생존율은 50% 정도이며 대부분의 경우 점차 신기능 장애가 진행하여 말기신부전이 된다[17]. 당뇨병 환자에서 막증식성 사구체신염이 발생할 경우에도 마찬가지로 나쁜 예후를 보인다는 보고들이 있다[2, 3]. Chihara 등[2]은 신생검을 시행한 164명의 당뇨병 환자에서 추적 관찰 중 지속적 단백뇨를 보인 88명을 분석하였다. 그 중 27명이 당뇨병성 신병증에 사구체 신염이 병발하였고 6명이 말기신부전에 이르렀다. 당뇨병 발생에서 말기신부전에 이르기까지의 신 생존 기간은 당뇨병성 신병증만 보인 환자군에서 17.5 ± 6.1년, 당뇨병성 신병증에 사구체신염이 동반된 환자에서 13.3 ± 7.1년으로 두 환자군 간에 유의한 차이는 없었으나 막증식성 사구체 신염이 동반된 환자 3명에서는 9.0 ± 6.1년으로 신 생존 기간이 짧았다. Chihara 등[2]은 막증식성 사구체신염에서 특징적으로 나타나는 메산지움의 증식과 모세혈관벽의 비후로 인해 당뇨병성 신병증 초기의 모세혈관 협착과 폐쇄로 인한 사구체 손상이 가속화됨으로써 이와 같은 경과를 보이는 것으로 분석하였다[18]. 본 증례의 환자도 좋지 않는 예후를 보일 가능성이 크다. 치료를 위해 스테로이드를 사용할 경우 혈당 조절에 어려움을 가져와 당뇨병성 신병증을 악화시킬 것을 우려할 수 있으나 막증식성 사구체신염에서 적절한 진단과 치료는 예후를 호전시킬 수 있으므로 치료를 하는 것이 바람직하다. 본 증례의 경우 스테로이드를 복용하면서 혈당조절을 위해 사용하는 인슐린 용량을 증량해야 하였으나 혈당은 잘 조절되어 HbA1c가 5.5-7.0%로 유지되었다.

## 한 글 요약

저자들은 당뇨병성 신병증의 자연경과에 맞지 않는 요검사상 이상 소견을 보인 제 1형 당뇨병을 가진 소아에서 신생검을 시행하여 막증식성 사구체 신염을 진단하였기에 보고하는 바이다.

## 참 고 문 헌

- 1) Wass JA, Watkins PJ, Dische FE, Parsons V. Renal failure, glomerular disease and diabetes mellitus. *Nephron* 1978;21:289-96.
- 2) Chihara J, Takebayashi S, Taguchi T, Yokoyama K, Harada T, Naito S. Glomerulonephritis in diabetic patients and its effect on the prognosis. *Nephron* 1986;43:45-9.
- 3) Monga G, Mazzucco G, di Belgiojoso GB, Confalonieri R, Sacchi G, Bertani T. Pattern of double glomerulopathies: a clinicopathologic study of superimposed glomerulonephritis on diabetic glomerulosclerosis. *Mod Pathol* 1989;2:407-14.
- 4) Herf S, Pohl SL, Sturgill B, Bolton WK. An evaluation of diabetic and pseudo-diabetic glomerulosclerosis. *Am J Med* 1979;66:1040-5.
- 5) Wirta O, Helin H, Mustonen J, Kuittinen E, Savela T, Pasternack A. Renal findings and glomerular pathology in diabetic subjects. *Nephron* 2000;84:236-42.
- 6) Srikanta S, Malaviya AN, Rajagopalan P, Bhuyan UN, Ahuja MM. Association of type I (insulin-dependent) diabetes mellitus, autoimmunity, antinuclear antibody, and membranoproliferative glomerulonephritis. *Diabetes Care* 1983;6:71-4.
- 7) Dizdar O, Kahraman S, Genctoy G, Ertoy D, Arici M, Altun B, et al. Membranoproliferative glomerulonephritis associated with type 1 diabetes mellitus and Hashimoto's thyroiditis. *Nephrol Dial Transplant* 2004;19:988-9.
- 8) Yuksel B, Noyan A, Anarat A, Gonlusen G,

- Ozer G. Membranoproliferative glomerulonephritis associated with insulin-dependent diabetes mellitus. A case report. *Nephron* 1996;73:716-7.
- 9) Dennis LK, Eugene B, Anthony SF, Stephen LH, Dan LL, J. Larry Jameson, et al. *Harrison's principles of internal medicine*. 16th ed. New York: McGraw-Hill, 2005: 1688-9.
- 10) Olsen S. Identification of non-diabetic glomerular disease in renal biopsies from diabetics—a dilemma. *Nephrol Dial Transplant* 1999;14:1846-9.
- 11) Amoah E, Glickman JL, Malchoff CD, Sturgill BC, Kaiser DL, Bolton WK. Clinical identification of nondiabetic renal disease in diabetic patients with type I and type II disease presenting with renal dysfunction. *Am J Nephrol* 1988;8:204-11.
- 12) Kasinath BS, Mujais SK, Spargo BH, Katz AI. Nondiabetic renal disease in patients with diabetes mellitus. *Am J Med* 1983;75: 613-7.
- 13) Foster K, Salinas-Madrigal L, Miller B, Liapis H. Diabetic glomerulopathy: unusual patterns and dual disease. *Semin Diagn Pathol* 2002;19:160-74.
- 14) Hommel E, Carstensen H, Skott P, Larsen S, Parving HH. Prevalence and causes of microscopic haematuria in type 1 (insulin-dependent) diabetic patients with persistent proteinuria. *Diabetologia* 1987;30:627-30.
- 15) Vogler C, McAdams AJ, McEnery P. Glomerular membranopathy in adolescents with insulin-dependent diabetes. *Hum Pathol* 1986;17:308-13.
- 16) Robinson LA, Howell DN, Wigfall DR, Foreman JW. Appearance of immune complex glomerulonephritis following the onset of type I diabetes mellitus in a child. *Am J Kidney Dis* 1997;30:713-6.
- 17) Kim CJ, Park YH. Membranoproliferative glomerulonephritis. *Korean J Pediatr* 2004; 47(Suppl4):901-7.
- 18) Mauer SM, Lane P, Zhu D, Fioretto P, Steffes MW. Renal structure and function in insulin-dependent diabetes mellitus in man. *J Hypertens Suppl* 1992;10:S17-20.