

## 행복직근 유리피판술 후 공여 복부의 감각 회복

성건용 · 안희창 · 황원중 · 조등인

한양대학교 의과대학 성형외과학교실

### Sensory Restoration of Abdomen after Free TRAM Flap for Breast Reconstruction

Kun Yong Sung, M.D., Hee Chang Ahn, M.D.,  
Weon Jung Hwang, M.D., Dong In Jo, M.D.

Department of Plastic and Reconstructive Surgery, College of  
Medicine, Hanyang University, Seoul, Korea

The purpose of this study is to assess abdominal sensation after free TRAM flap for breast reconstruction. 74 patients underwent breast reconstruction with free TRAM flap by authors and were followed up to check the sensation on abdomen following the surgery at the out patient clinic. They are compared with 20 female volunteer controls. Abdomens were divided into 13 zones, and assessed for superficial touch, superficial pain, temperature, two-point discrimination, and vibration. For all five sensory modalities, subjects were found to have decreased sensation in the umbilical and infraumbilical regions. This was statistically significant compared with controls. Division following pedicle dissection showed more reduction of sensation than non-dissection side. Both Inguinal areas below the donor site closure also showed markedly decreased sensation. Sensation on most area of abdomen recovered in postoperative 1 year, however, there were remained hypoesthesia in umbilical and infraumbilical area after post operative 1 year.

This study clearly demonstrates that there is a significant and persistent reduction in abdominal sensibility following free TRAM flap surgery.

**Key Words:** Sense, Abdomen, Donor site, TRAM

Received April 30, 2004

Revised September 23, 2004

**Address Correspondence:** Hee Chang Ahn, M.D., Department of Plastic and Reconstructive Surgery, College of Medicine, Hanyang University, 17 Haengdang-dong, Sungdong-gu, Seoul 133-792, Korea. Tel: (02) 2290-8562 / Fax: (02) 2292-6517 / E-mail: ahnhc@hanyang.ac.kr

\* 이 논문은 2003년도 제 53차 대한성형외과학회 춘계학술대회에서 발표되었음.

## I. 서론

유방암 환자에서 유방절제 후 유방 재건의 필요성은 날로 높아가고 있으며, 여러 유방재건술 중 행복직근 유리피판술은 가장 널리 사용되는 방법이다. 행복직근 유리피판술 후 복부 봉합은 공여부 합병증을 줄이기 위해서 꾸준히 보완되어져 왔고, 미용적으로 우수한 가슴을 재건하는 것 이외에도 복부의 모양을 향상시키도록 발전되어져 왔다. 행복직근 유리피판술 후 공여부의 합병증과 이환율에 대하여는 여러 가지 연구가 되어졌다. 그러나 공여부의 감각에 관하여 중요하다고 여기지 않는 경향으로 재건술 후 공여부인 복부의 감각이 어떻게, 어느 정도 회복되는지에 관한 연구는 아직 미미한 형편이다.<sup>1,2</sup> 이 논문의 목적은 행복직근 유리피판술 후, 복부에서의 감각 회복에 관하여 객관적인 결과를 보고하고자 함이다.

## II. 재료 및 방법

1995년부터 2002년까지 약 7년간 행복직근 유리피판술로 유방재건을 시행 받은 환자 144명 중 조사할 수 있었던 환자 74명의 공여부인 복부에서, 환자의 연령, 수술 방법, 혈관경 박리(pedicle dissection) 방향 등에 따라 복부를 13개 구역으로 구분한 후 수술 후 3개월, 수술 후 6개월, 수술 후 1년에 걸쳐 감각을 조사하였다(Fig. 1). 환자의 연령은 27세부터 60세였고, 평균연령은 40세였다. 감각의 회복정도는 촉감, 냉온감, 통감에 관하여 객관적으로 조사하였다.

수술방법은 18명은 피부보존 유방 절제 후 유방재건술을 시행받았고 56명은 피부를 포함한 유방 절제 후 유방재건술을 시행 받았다. 혈관경 박리의 방향은 43명은 좌측, 31명은 우측에서 시행하였다. 수술 전의 복부 감각과 비교하기 위해 수술받지 않은 20명의 복부 감각을 대조군으로 조사하였다. 대조군의 평균연령은 38세였고 이전에 복부에 수술을 받은 적이 없으며 복부 감각에 영향을 끼칠 전신질환을 앓은 적이 없었다.

복부는 배꼽주위와 배꼽을 경계로 위아래를 각각 6개의 구역, 모두 13구역으로 나누어 동일 검사자가 감각을 조사

하였다. 각각의 환자와 대조군들은 테이블 위에 반듯이 누운 후 눈을 감은 채 주워진 자극에 대하여 느끼는 양상에 대하여 질문 받았다. 만약 피조사인이 주워진 자극을 잘 구분하지 못할 경우에는 자극이 느껴지는 위치를 가리키도록

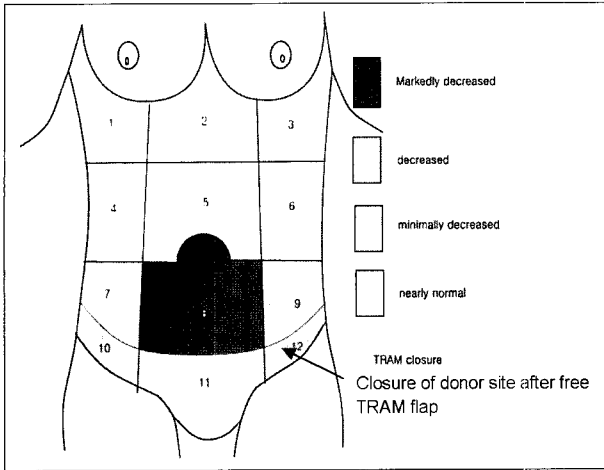


Fig. 1. 13 zones of abdomen & sensory recovery after free TRAM.

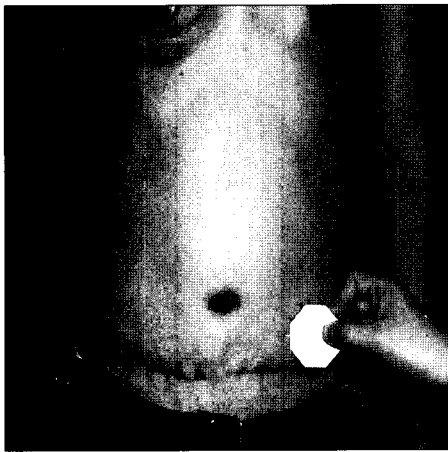


Fig. 2. Two point discrimination in abdomen.

하여 자극에 대한 감각 여부를 명확히 하였다. 촉감을 조사하기 위하여 썸스바인슈타인 모노 필라멘트(Semmes-Weinstein monofilaments)를 사용하였고 두점 사이의 구별을 이용하여 예민한 정도를 측정하였다(Fig. 2). 냉온감은 5도와 50도로 조절된 메탈 프루브를 이용하여 조사하였다.<sup>3,4</sup> 진동감은 128-Hz 진동계를 이용하여 조사하였고 통감은 25페이지 바늘을 이용하여 조사하였다. 바늘 점으로 찌르는 자극과 굵는 자극을 각각의 구역에 예상치 못한 패턴으로 가하였고 각각의 자극 사이에는 최소한 3초간의 시간 간격을 두어 자극을 구분할 수 있는 여유를 갖게 하였다.<sup>5</sup>

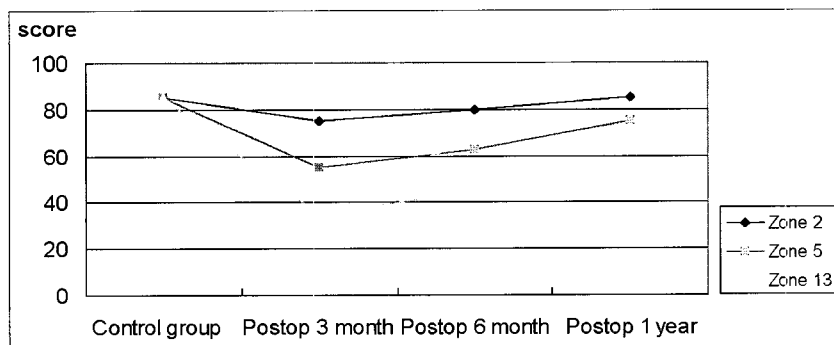
촉감, 냉온감, 진동감, 두점 사이의 구별정도에 대한 객관적 평가를 위하여 각각 점수를 부여하였는데 감각을 느끼지 못하는 경우는 5점, 미미한 경우는 10점, 적당히 아는 정도는 15점, 확실히 잘 느끼는 경우는 20점으로 기록하였다. 두점 사이의 구별의 경우 2 cm 이내인 경우는 20점, 2.1 cm 에서 2.5 cm인 경우는 15점, 2.6 cm에서 3.0 cm인 경우는 10점 3.0 cm 이상인 경우는 5점이었다. 이에 대한 합계 점수를 각각의 피관술을 받은 환자와 대조군에게 부여한 후 통계적 분석을 시행하였다.

### III. 결 과

술후 6개월째에 환자들의 감각을 대조군의 감각과 비교하였는데 20명의 대조군의 평균 복부 감각 합계점수는 85점이었고 74명의 환자의 평균 복부 감각 합계점수는 52점이었다. 술후 6개월째에 합계점수에 따라서 수술받은 환자들을 그룹별로 나누었는데 그룹 I은 합계점수가 25에서 40점인 경우로 24명이었고, 그룹 II는 합계점수가 40점에서 55점인 경우로 23명이었고, 그룹 III는 합계점수가 55점 이상에서 70점인 경우로 18명이었고 그룹 IV는 70점 이상인 경우로 9명이었다.

술후 1년간 지속적으로 유의하게 감각이 회복되는 양상을 보였다(Table I). 수술 직후 공여부인 복부의 감각저하

Table I. Sensory Restoration after Free TRAM(P value < 0.05 on T-test)



**Table II.** Mean Sensory Recovery in Each Zone(at Postop. 1 year)

Group	Score of zone												
	1	2	3	4	5	6	7	8	9	10	11	12	13
Sensory Recovery in Abdomen after free TRAM	94	90	90	80	70	80	63	35	64	42	42	44	33
Control Group	95	95	90	80	90	85	80	85	80	85	80	80	80

**Table III.** Each Mean Sensory Recovery after Free TRAM

Sensation	Score of zone												
	1	2	3	4	5	6	7	8	9	10	11	12	13
Pain	94	93	90	83	45	84	63	35	63	43	42	42	35
Cold	93	92	90	84	43	84	62	36	60	42	43	45	30
Warm	92	91	91	81	44	82	62	34	61	41	41	45	33
Vibration	92	92	90	80	43	80	53	34	53	42	40	44	32
Two point discrimination	91	91	92	71	81	72	41	34	43	41	41	44	31

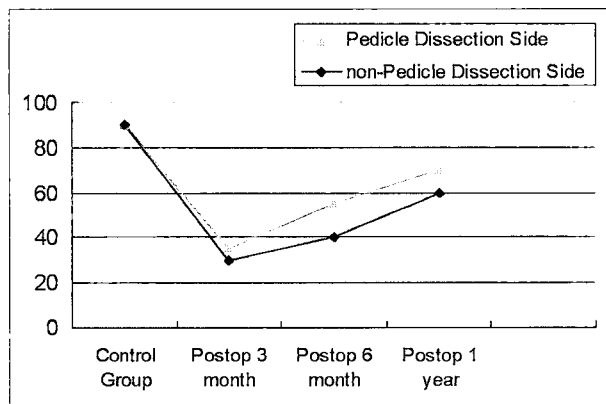
(Postop 1 year, Conevert to Perfect Score 100)

**Table IV.** Touch Sense of Abdomen after Free TRAM

	Score of zone												
	1	2	3	4	5	6	7	8	9	10	11	12	13
Touch Sense of Abdomen after Free TRAM(g/mm <sup>2</sup> )	41	83	50	37	197	41	48	295	72	67	89	82	282
Control Group(g/mm <sup>2</sup> )	8	9	10	7	8	9	8	8	10	9	8	13	10

(Using Semmes-Weinstein Monofilaments)

**Table V.** Sensory Recovery of Pedicle Dissection Side Compared with Opposite Side



(P value < 0.05)

한 공여부의 근위부인 늑골 부위의 감각이 가장 우수하였고, 원위부인 배꼽 주변부의 감각이 가장 저조한 양상을 보였다(Table II, III, IV).

각 환자의 7구역과 9구역 중에서 혈관경 박리를 한쪽과 하지 않은 쪽을 구분하여 감각회복 정도를 비교하였는데 혈관경 박리를 시행한 부분의 감각이 반대측보다 둔하였다(Table V). 피부보전 유방절제술을 받은 환자와 근치적 유방절제술을 시행 받은 환자는 복부 감각 회복에서 유의한 차이가 없었고, 즉시 재건된 환자와 지연 재건한 환자 역시 유의한 차이를 보이지 않았다(p value > 0.05).

대조군에서 느낄 수 있었던 평균적인 촉감, 냉온감, 통감에 대하여 공여부 복부에서는 점차적으로 회복되는 양상을 보였고 환자의 나이와는 서로 관련이 없었고, 신경계 지배를 방해하는 지방괴사, 과도한 반흔형성 반응이 감각의 회복을 더디게 하는 것으로 나타났다.

를 호소하였으나 술후 1년이 지난 환자 중 6명의 경우는 거의 대조군 복부와 비슷한 정도의 감각을 느끼었다. 박리

### IV. 고 찰

복부는 일상생활에 필요한 동작을 하는 경우 중요한 부분으로 몸을 구부렸다 펴거나 다리를 들어올릴 때 복근의 힘은 물론 복부의 감각이 중요한 역할을 한다.

횡복직근과 이를 덮는 복부피부의 감각신경분포는 Duchateau 등<sup>6</sup>에 의해 이미 연구가 되었다. 6번째에서 12번째 늑간신경의 앞가지가 횡복직근과 내사근 사이로 주행한 후 내사근막을 뚫고 두 갈래로 갈라지게 되나, 이후 후복직근막을 뚫고 이 중 한 가지는 복직근의 양측(lateral margin)에서 외측으로 3cm 떨어진 피부쪽으로 주행하여 복직근 외측의 피부 감각을 담당한다. 나머지 다른 가지는 복직근과 후복직근막 사이를 주행한 후 복직근 내측의 피부 감각을 담당한다.

복부의 피부 피판을 거상하기 위해서는 양측의 늑간 신경을 절단하게 되고 공여부의 혈관경을 얻기 위해서 복직근을 박리하게 되는데 이러한 사항은 근육을 피판에 거의 포함시키지 않는 경우와 근육 분리 테크닉(muscle-splitting techniques)에도 해당되는 점이다.<sup>7</sup> 그러므로 횡복직근 유리 피판술을 시행한 후 복부 감각의 어느 정도 저하는 피할 수가 없다.

촉감, 냉온감, 통감이 횡복직근 유리피판술로 인하여 영구적으로 영향을 받는지의 여부를 조사한 결과 모든 구역에서 감각이 저하되었고 특히 배꼽 주위와 배꼽 하부의 감각이 많이 저하되었으며, 이 수술을 받을 경우 이 부위의 감각이 많이 저하될 것을 예측할 수 있다. 또한 혈관경 박리를 시행한 쪽의 감각이 박리하지 않은 반대측보다 감각이 둔하였는데 이는 근육 속으로 주행하는 혈관경박리를 하면서 주위의 감각신경이 손상되기 때문이다.

이 연구는 횡복직근 유리피판술을 이용한 유방재건술 후의 감각저하의 정도가 심하고 감각저하 기간이 긴 것을 보여주고 있다. 이것은 시간이 지나면 복부의 감각이 완전히 회복될 것이라는 기대에 반하는 결과이다. 횡복직근 유리피판술 후의 합병증으로는 복부의 탈장, 수술 부위의 피부 괴사, 장액종, 복부의 감각저하가 있을 수 있다.<sup>1,8,9</sup> 이러한 합병증으로 인한 부작용은 자가조직을 이용하여 반대편의 건강한 가슴과 같은 모양으로 가슴을 재건할 수 있다는 장점에 비교한다면 매우 작은 부분이므로 유방재건에 있어 횡복직근 유리피판술이 가장 적합하다는 사실에는 변함이 없다.

감각 회복은 신경 재 지배에 의해서 일어나는데 절개부위로 말초신경이 자라 들어오는 방식에 의한다. 말초신경의 손상으로 인하여 축삭이 절단되면 절단된 축삭의 원위부에는 왈러 변성(Wallerian degeneration)이 일어나 축삭과 수초(myelinel sheath)는 부서져 소멸되고 슈반세포(Schwann

cell), 신경 섬유막(endoneurium), 신경 주막(perineurium), 신경 외막(epineurium)만 남는다. 신경이 손상된 후 28-35일경부터 신경 섬유막에 콜라겐이 축적하여 자라 나오는 축삭이 들어갈 공간이 좁아지게 되며 따라서 말초로 자라나오는 축삭의 짝이 굵기가 가늘어진다. 절단 부위보다 근위부에서 자라나온 축삭의 짝이 신경 절단부 또는 신경 봉합부를 지나서 원위부에 있는 신경 섬유막관으로 들어가는 것은 생리적 또는 생화학적인 어떤 안내를 받아서 들어가는 것이 아니라 다만 우연히 들어가는 것이기 때문에 이러한 우연이 많이 일어나도록 축삭은 여러 개의 짝을 내게 된다. 신경 기능 회복면에서 볼 때 이처럼 축삭이 많은 짝들을 내는 것이 반드시 유익한 것만은 아니다. 왜냐하면 동일한 축삭에서 자라 나온 많은 짝들이 여러 신경 섬유막관 내로 들어가다가 보면 본래 자기의 신경 섬유막이 아닌 다른 신경 섬유막관에 잘못 들어간 것이 많아져 신경 기능에 혼란을 초래하여 오히려 비효과적으로 될 수 있기 때문이다. 그러므로 말초 신경 복원 후 어느 정도로 기능이 회복되는지는 예측하기가 매우 어렵다. 자라 나오는 축삭의 짝이 반흔 속을 통과할 때 하루에 0.25 mm씩 성장한다.<sup>10-13</sup> 그러나 수술 후 복부 감각 회복이 더딘 것을 볼 때 신경이 자라 들어오는 시간이 많이 걸리고 또한 자라 들어오는 거리도 한계가 있는 것으로 짐작할 수 있다.<sup>14</sup> 그러므로 수술 후 감각회복 저하를 최소화하기 위해서는 복부의 피판 거상 후 공여부 봉합을 위해 박리를 할 때 피부로 주행하는 감각신경의 절단을 되도록 피해야 하고 박리의 범위를 최소화하여야만 한다. 이에 본 교실에서는 피판의 모양을 타원형으로 하지 않고 하복부쪽이 상복부보다 좁게 디자인하여 감각신경의 절단을 줄일 수 있도록 하고 있다(Fig. 3).

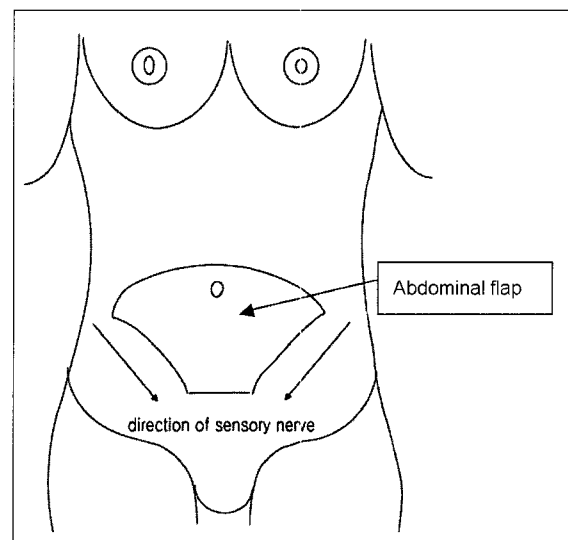


Fig. 3. Design of abdominal flap due to abdominal sensory nerve.

## V. 결 론

행복직근 유리근피판술 후 공여부인 복부는 유방재건술 직후 모든 예에서 감각의 저하를 호소하였으나 술후 1년간 지속적으로 감각이 회복되었다. 박리한 공여부의 근위부인 늑골 부위의 감각이 가장 우수하였고 배꼽과 배꼽 직하부는 술후 1년 이상 까지도 무감각 혹은 감각저하를 호소하였다.

혈관경 박리를 시행한 부분의 감각이 반대측보다 감소하는 경향을 보였다. 환자의 나이와는 서로 관련이 없었고, 신경재지배를 방해하는 지방괴사, 과도한 반흔형성 반응이 감각의 회복을 더디게 하는 것으로 나타났다. 피부보전 유방절제술을 받은 환자와 근치적 유방절제술을 시행 받은 환자는 복부 감각 회복에서 별다른 차이가 없었고, 즉시 재건된 환자와 지연 재건한 환자 역시 별다른 차이를 보이지 않았다.

본 교실의 연구는 술후 감각회복 저하를 최소화하기 위해 해선 복부의 피판 거상 후 공여부 봉합을 위해 박리를 할 때 외부로 주행하는 감각신경의 절단을 되도록 피하고 박리의 범위를 최소화하여야 한다고 제시하는 바이다.

## REFERENCES

- Mizagala CL, Hartrampf CR Jr, Bennett GK: Assessment of the abdominal wall after pedicled TRAM flap surgery: 5- to 7-year follow-up of 150 consecutive patients. *Plast Reconstr Surg* 93: 988, 1995
- Liew S, Hunt J, Pennington D: Sensory recovery following free TRAM flap breast reconstruction. *Br J Plast Surg* 49: 210, 1996
- Levin S, Pearsall G, Ruderman RJ: Von Frey's method of measuring pressure sensibility in the hand: An engineering analysis of the Weinstein-Semmes pressure aesthesiometer. *J Hand Surg(Am.)* 3: 211, 1978
- Slezak S, McGibbon B, Dellon AL: The sensational transverse rectus abdominis musculocutaneous(TRAM) flap: Return of sensibility after TRAM breast reconstruction. *Ann Plast Surg* 28: 210, 1992
- van Vliet D, Novak CB, Mackinnon SE: Duration of contact time alters cutaneous pressure threshold measurements. *Ann Plast Surg* 31: 335, 1993
- Duchateau J, Declaty A, Lejour M: Innervation of the rectus abdominis muscle: Implications for rectus flaps. *Plast Reconstr Surg* 82: 223, 1988
- Hartrampf CR Jr: Abdominal wall competence in transverse abdominal island flap operations. *Ann Plast Surg* 12: 139, 1984
- Kroll SS, Schusterman MA, Reece GP, Miller MJ, Robb G, Evans G: Abdominal wall strength, bulging, and hernia after TRAM flap breast reconstruction. *Plast Reconstr Surg* 96: 616, 1995
- Kind GM, Rademaker AW, Mustoe TA: Abdominal-wall recovery following TRAM flap: a functional outcome study. *Plast Reconstr Surg* 99: 417, 1997
- Kimata Y, Uchiyama K, Ebihara S, Saikawa M, Hayashi R, Haneda T, Ohyma W, Kishimoto S, Asai M, Nakatsuka T, Harii K: Comparison of innervated and noninnervated free flaps in oral reconstruction. *Plast Reconstr Surg* 104: 1307, 1999
- Eugene HC, Robert MG: Breast sensation before and after plastic surgery. *Plast Reconstr Surg* 58: 1, 1976
- Terzis JK: Functional aspects of reinnervation of free skin grafts. *Plast Reconstr Surg* 58: 142, 1976
- Kang JS: *Plastic Surgery*. Keimyung University Press, 1995, p 404
- Kim CK, Kim SH, Kim SH: Repair of nerve defects with expansion technique: Histomorphometric study on nerve regeneration. *J Korean Soc Plast Reconstr Surg* 24: 908, 1997