

## 하지의 난치성 창상치유에 있어 VAC(Vacuum-Assisted Closure)의 유용성

박정민<sup>1</sup> · 권용석<sup>1</sup> · 정기환<sup>1</sup> · 이근철<sup>1</sup> · 김석권<sup>1</sup> · 안원석<sup>2</sup>

동아대학교 의과대학 성형외과학교실<sup>1</sup>, 신장내과학교실<sup>2</sup>

### The Efficiency of VAC(Vacuum-Assisted Closure) in Non-healing Wound

Jung Min Park, M.D.<sup>1</sup>, Yong Seok Kwon, M.D.<sup>1</sup>,  
Ki Hwan Jung, M.D.<sup>1</sup>, Keun Cheol Lee, M.D.<sup>1</sup>,  
Seok Kwun Kim, M.D.<sup>1</sup>, Won Suk An, M.D.<sup>2</sup>

Department of <sup>1</sup>Plastic & Reconstructive Surgery, <sup>2</sup>Internal  
Medicine, College of Medicine, Dong-A University, Busan,  
Korea

The treatment of wounds of the lower extremity caused by diabetes or vascular dysfunction remains a difficult problem for the plastic surgeon. The use of negative pressure in wound healing is a relatively new method to facilitate chronic wound healing by secondary healing.

The use of vacuum-assisted closure(VAC) system is purposed to reduce local edema, increase regional blood flow, enhance epithelial migration, preserve a moist wound environment, reduce bacterial colonization, promote granulation tissue formation, and mechanically enhance wound closure. The VAC also can be used as a dressing for anchoring an applied split thickness skin graft.

We reviewed the data from 20 consecutive patients with non-healing wound in lower extremity at Dong-A University from March 2002 to December 2004. We used the VAC in 20 patients and compared the results with the control group. In the VAC using group, mean application duration was about 3 weeks and dressing change was done every other day. The follow-up period of patients ranged from 3 months to 30 months with a mean of 17 months.

The points of comparison with control group are wound size, granulation tissue proliferation rate,

operation method, preoperative time, postoperative healing time, complication, and cost. With those points, we propose to approve the efficiency of the VAC in non-healing wound.

As a result, the VAC used in non-healing wound decrease wound size, accelerate granulation tissue formation, do a wound closure with less invasive operation method, make less postoperative complication, can make operation time shorter. Therefore it is cost effect.

Our results demonstrate the usefulness of VAC as an adjunct in management of chronic wounds with other extrinsic factors.

**Key Words:** Vacuum-assisted closure

### I. 서 론

당뇨병 환자나 스테로이드를 장기간 사용하는 환자 또는 말초혈관질환이나 말초신경질환, 만성신부전을 가진 환자에 있어 인대나 뼈, 근 노출이 된 창상을 치료하는 것은 쉬운 일이 아니다. 때로 이러한 창상치유에 있어 피부 이식뿐만 아니라 국소피판술이나 유리피판술이 필요하기도 하지만 창상의 상태 또는 환자의 전신상태, 그리고 혈관 상태가 이러한 수술이 부적절한 경우에는 창상을 열어 놓고 이차적 창상치유(secondary healing)을 기다리기도 한다. 최근 이러한 난치성 창상치유에 있어 창상치유를 촉진하는 보조적인 방법으로 다양한 약제와 기구들이 개발되어 사용되고 있는데, 여기에는 성장인자, 고압산소요법, He-Ne laser 등에 의해 분비되는 생화학적 조절인자와 전자기, 긴장력 또는 음압과 같은 기계적 자극 등이 창상치유에 효과적으로 작용한다고 보고되고 있다. 본원에서는 일정함 음압을 창상 내에 균일하게 가하여 과다 축적된 간질액을 제거함으로써 혈류를 개선시키고 신생혈관 생성을 증가시키며, 박테리아수를 감소시켜 감염의 기회를 줄이고, 또한 창상 주위 조직에 물리적인 효과를 주어 단백질과 기질형성을 증가시키며 세포의 증식 속도를 높여 창상치유를 촉진하는 것으로 알려진 Vacuum-Assisted Closure (VAC, Kinetic Concepts Inc., U.S.A)를 사용하여 만족할 만한 결과를 얻었기에, 이에 저자들은 VAC을 사용

Received June 2, 2005

Revised September 20, 2005

**Address Correspondence:** Seok Kwun Kim, M.D., Department of Plastic & Reconstructive Surgery, College of Medicine, Dong-A University, #1, 3ga, Dongdaeshin-dong, Seo-gu, Busan 602-715, Korea. Tel: 051) 240-5413 / Fax: 051) 243-5416 / E-mail: jmpark@daunet.donga.ac.kr

\* 본 논문은 2004년도 한국학술진흥재단의 지원에 의하여 연구되었음(KRF-2004-003-E00163).

한 군과 VAC을 사용하지 않은 군으로 나누어 상처의 크기 변화, 육아조직의 생성속도, 수술방법, 수술까지의 술전 시간, 술후 완치 때까지의 시간, 술후 합병증, 비용 점에서 비교 분석함으로써 VAC의 유용성을 알아보고자 하였다.

**II. 재료 및 방법**

**가. 대상**

본원에서는 2002년 3월에서 2004년 12월까지 총 40명을 대상으로 조사하였으며, 이 중 VAC을 사용한 군이 20명, 사용하지 않은 군이 20명 이었다. 동반질환으로 당뇨가 18례, 죽상동맥경화증이 8례, 만성신부전이 6례였으며, 이들은 초음파 검사나 혈관조영술상에서 기능적, 형태학적 이상을 가지고 있어 하지의 혈관을 사용하기에 부적절한 경우로 보존적 치료 또는 절단술이 권유되는 상태였다. VAC를 사용한 군에서는 평균 사용기간은 3주였으며, 평균 나이는 58세였으며, 평균 추적관찰 기간은 17개월이었다 (Table I).

**나. 방법**

우선 피사된 조직이나 염증조직을 변연절제술 후 폴리

우테레탄 폼을 사용하여 상처의 크기나 모양에 맞추어 재단한 뒤 상처에 밀착시킨 후 투명 드레싱을 상처 부위보다 3-5 cm 크게 잘라서 공기가 세지 않도록 주변을 밀봉한 뒤 VAC을 이용하여 지속적 혹은 간헐적 음압을 가하였다. 이때 목표 압력은 처음에는 50-75 mmHg로 맞춘 뒤 dressing시 상처가 반응을 보이지 않는다면, 음압을 25 mmHg씩 올렸다. 그러나 125 mmHg 이상으로는 조절하지 않도록 주의하여 시행하였다. 그리고 dressing은 매 이틀마다 교환하였다(Fig. 3).

**증례 1**

당뇨와 만성신부전이 있는 44세 여자로 비브리오 봉와직염 (*Vibrio cellulitis*)으로 인해 전경골근건의 노출이 동반된 약 50 × 20 cm 크기의 피부 연조직 결손을 주소로 내원하였다. 여섯 차례의 VAC을 시행하여 노출된 골극근이 육아조직으로 덮인 후 식피술을 시행하여 치유하였다(Fig. 2).

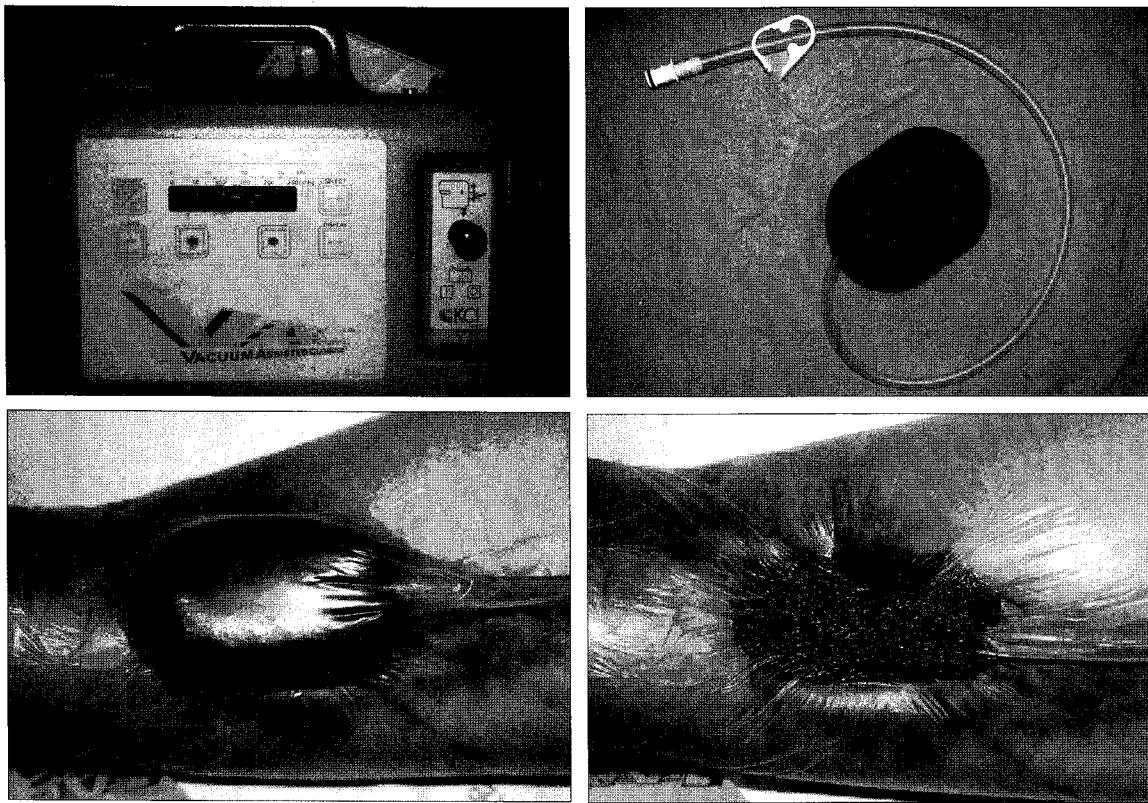
**증례 2**

15세 남자 환자로 교통사고로 인해 좌측 족부의 내측에 약 25 × 10 cm 정도의 골노출을 동반한 피부 연조직 결손을 주소로 내원하였다. 약 한달간의 VAC 사용 후 골노출 부위가 육아

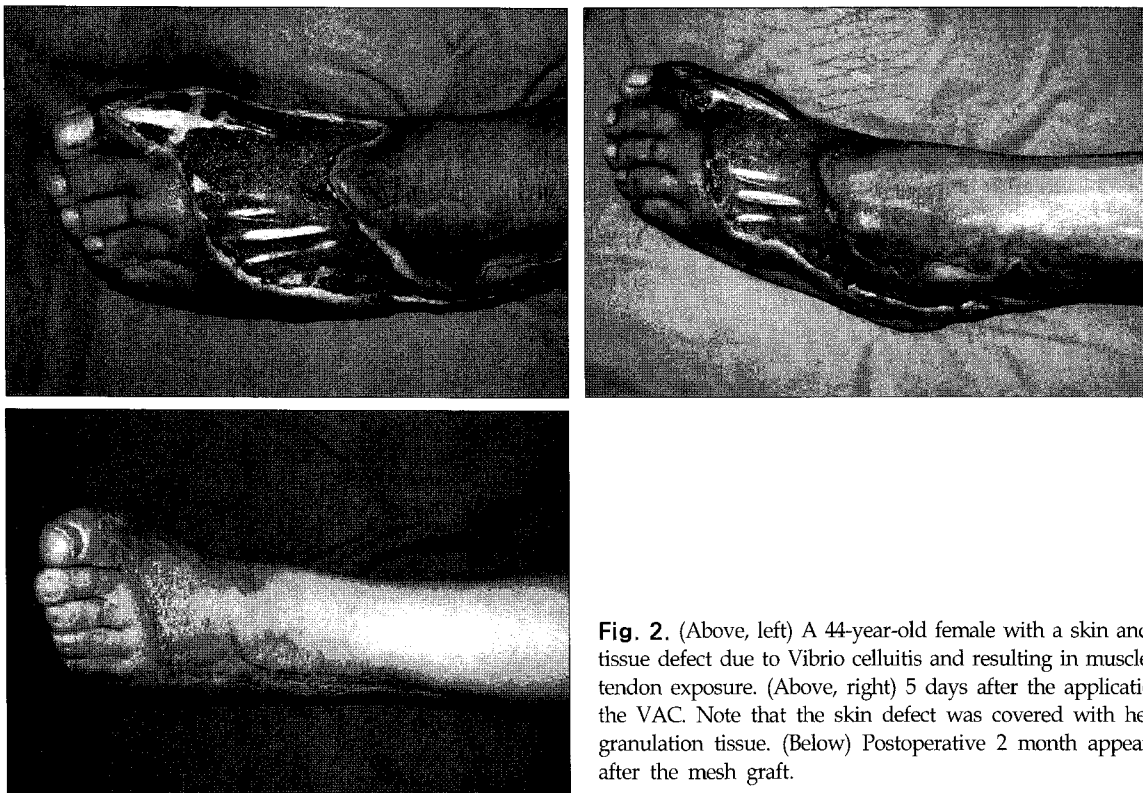
**Table I.** Patient Dermographics

Patient	Age/Sex	Wound site	Cause	Associated disease	VAC duration	Wound closure
1	44/F	Lower leg	Cellulitis	DM	24 days	STSG
2	15/M	Foot	Crushing	-	22 days	STSG
3	58/M	Big toe	DM foot	DM	28 days	Local flap
4	49/M	Foot	ASO	-	24 days	STSG
5	55/F	BKA	Wound disruption	DM	18 days	STSG
6	11/F	Foot dorsum	Crushing	-	16 days	STSG
7	56/F	Inguinal	Radiation dermatitis	CRF Rhabdo.	21 days	STSG
8	64/F	Heel	Pressure sore	DM, ICH	19 days	STSG
9	79/M	Thigh	Cellulitis	DM	25 days	STSG
10	65/M	Lower leg	Crushing	DM, CRF	20 days	Local flap
11	61/M	Big toe	DM foot	DM	18 days	Local flap
12	52/M	Sole	DM foot	DM	23 days	STSG
13	28/F	Lower leg	Crushing	-	26 days	STSG
14	73/F	Ankle	Cellulitis	DM, CRF	21 days	STSG
15	41/F	Lower leg	Snake bite	CRF	14 days	STSG
16	48/M	Great toe	ASO	-	17 days	STSG
17	38/M	Foot	Burgers' disease	-	24 days	Local flap
18	56/M	Foot	ASO	-	16 days	STSG
19	64/F	BKA	Wound disruption	DM	15 days	STSG
20	51/M	Sole	DM foot	DM	21 days	STSG

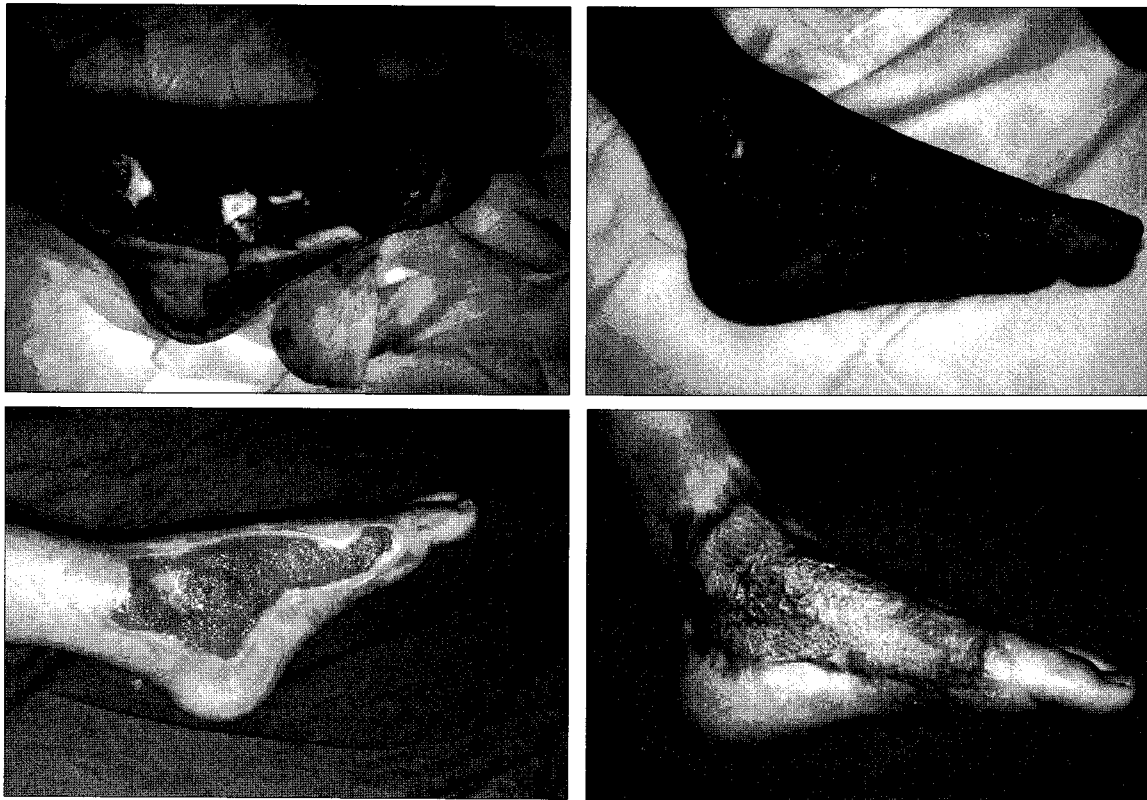(DM: diabetes mellitus, CRF: chronic renal failure, ASO: atherosclerotic obliteration, BKA: below knee amputation wound, STSG: split thickness skin graft, Rhabdo: rhabdomyosarcoma)



**Fig. 1.** Application of the VAC negative pressure technique. (Above, left) Collection container with negative pressure pump. (Above, right) Foam dressing with embedded evacuation tube. (Below, right) Airtight seal created with adhesive tape. (Below, left) Foam dressing following application of negative pressure.



**Fig. 2.** (Above, left) A 44-year-old female with a skin and soft tissue defect due to *Vibrio* cellulitis and resulting in muscle and tendon exposure. (Above, right) 5 days after the application of the VAC. Note that the skin defect was covered with healthy granulation tissue. (Below) Postoperative 2 month appearance after the mesh graft.



**Fig. 3.** (Above, left) A 15-year-old male with a skin and soft tissue defect due to trauma showing bone exposure. (Above, right) 10 days after the application of the VAC. (Below, left) 30 days after the application of the VAC. Note that the skin and soft tissue defect was covered with healthy granulation tissue. (Below, right) Postoperative 1 month appearance after the mesh graft.

조직으로 덮인 후 식피술을 시행하여 치유하였다(Fig. 3).

**III. 결 과**

**가. 상처의 크기변화**

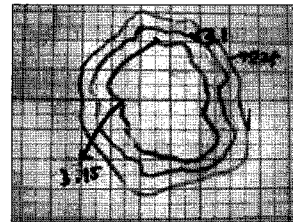
상처의 크기변화는 Dressing change시 모눈종이로 check하여 모눈종이의 칸수로 그 감소 비율을 측정하였으며(Fig. 4), 변연절제술 후 3주 후를 기준으로 하였으며, VAC을 사용한 군에서는 평균 25%의 크기 감소가 있었던 반면 대조군에서는 약 9.5%의 크기 증가가 관찰되었다(Fig. 5).

**나. 육아조직의 생성속도**

육아조직의 생성속도 비교는 변연절제술 시행 약 3주 후에 시작하였으며, 1에서 4까지의 4단계로 나누어 비교하였으며, VAC 사용군에서는 평균 3.5, 대조군에서는 1.2의 결과를 나타내었다(Fig. 6).

**다. 수술 방법**

VAC 사용군에서는 피부이식이 16례, 국소피판술이 4례



**Fig. 4.** Measurement of wound size.

로 비교적 비침습적 방법으로 수술하였으며, 반면 대조군에서는 피부이식이 10례, 국소 피판술이 4례, 근피판술이 4례, 유리피판술이 2례로 VAC사용 군보다 비교적 침습적인 방법을 사용하였다.

**라. 상처치유시간**

상처치유시간에서 비교할 때, 변연절제술 후 Wound closure까지의 시간을 비교해 보면, VAC 사용군이 평균 22일, 대조군이 평균 28일을 보이고(Fig. 7), 술후 완치때까지의 시간을 비교해 보면 VAC 사용군이 13일, 대조군이 28일로 약 15일간의 차이를 보였다(Fig. 8).

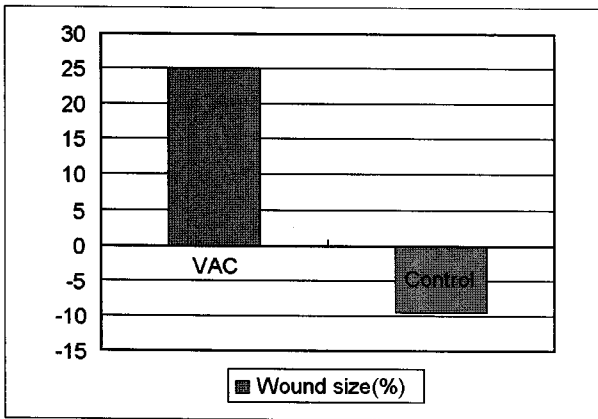


Fig. 5. Wound size (After 3 weeks from debridement).

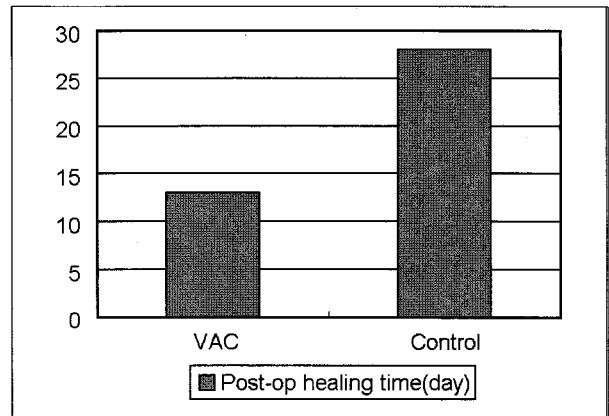


Fig. 8. Post operative healing time (From operation to cure).

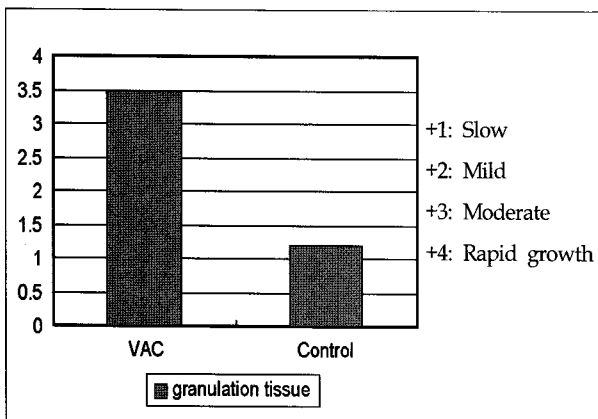


Fig. 6. Growth rate of granulation tissue.

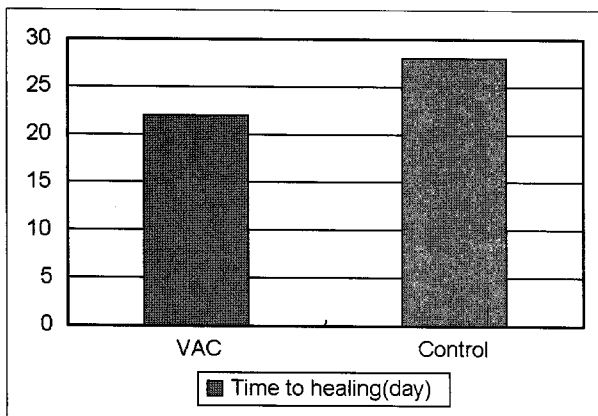


Fig. 7. Wound healing time (From debridement to operation).

**마. 슬후 부작용**

슬후 부작용 면에서 살펴보면, VAC 사용군에서는 특별한 합병증은 없었으며, 반면에 대조군에서는 피부이식한 10례 중에 4례에서 부분적 손실이, 국소피판 4례 중에 2례

에서 부분적 손실이, 유리피판 2례에서 부분적 손실이 있어 총 40%에서 슬후 합병증이 있었던 것으로 관찰되었다.

**바. 비용**

입원기간 중 총 비용을 비교해 보면 VAC 사용군이 1이라고 하면, 대조군에서는 상대적으로 1.2의 비용을 나타내어, VAC 사용군이 좀 더 경제적인 것으로 나타났다.

**IV. 고 찰**

창상치유는 염증화단계, 상피화단계, 증식단계 및 성숙단계 등의 일련의 과정을 거치는 과정이며, 이러한 창상치유 과정에 대한 다양한 연구와 새로운 치료제의 개발이나 방법의 개발을 통한 난치성 창상에서의 치유 촉진을 위한 여러 가지 시도들이 되어지고 있다.<sup>12</sup> 저자들의 난치성 창상이라 함은 당뇨, 말초신경질환, 말초혈관질환 및 만성신부전으로 인해 통상적인 변연절제술 및 일질의 드레싱으로 상치치유가 실패한 경우로 정하였다. 이러한 경우 여러 가지 내인성 및 외인성 원인으로 인해 창상치유 과정이 왜곡되었으며, 대부분 전신 상태나 영양상태가 불량하여 고식적인 수술방법을 선택하기 어려운 경우가 많았다. 따라서 잘못된 창상치유 과정을 바로잡고, 적절한 창상치료 환경을 만들어 주어 추가적인 조직 손상과 만성 염증을 줄여주면서 수술 부를 최소한으로 해주는 것이 난치성 창상에서의 드레싱 목표일 것이다.<sup>3</sup>

요즘 사용되는 드레싱 제제에는 hydrocellular, hydrogel, hydrocolloid와 같은 형태로 창상에 적절한 수분을 유지시키면서 삼출액은 흡수하여 창상치유에 유리한 환경을 제공한다는 장점을 가지고 있다.<sup>4</sup> 하지만 VAC에 비하여 삼출물의 제거에 한계가 있고, 창상치유 촉진을 위한 혈관 신생 및 국소 혈류 증가 등의 부가적 작용은 기대할 수 없다.

창상의 부종은 미세순환과 림프관의 순환을 억제시켜서 산소와 영양분의 정상적인 유입을 방해하고 독소와 치유 억제인자의 배출을 어렵게 만들며 창상에 고여 있는 분비물과 조직의 부스러기들은 세균 증식을 위한 배지로서 작용하여 창상의 치유를 지연시키게 하기도 한다.

VAC은 일정함 음압을 창상 내에 균일하게 가하여 세균의 증식을 억제시키고, 둘째 세포간질의 부종을 감소시키며, 미세 혈류를 증가시킬 뿐 아니라 셋째, 음압의 기계적인 힘을 이용하여 창상 주위의 조직에 물리적인 효과를 주어 단백질과 기질형성을 증가시키며 세포의 증식속도를 높여 창상치유를 효과적으로 할 수 있다.<sup>5,6</sup>

이러한 이론을 배경으로 Mullener 등<sup>7</sup>은 임상적으로 육창 환자나 감염된 연부조직결손 환자 등에서도 변연절제술 후 음압을 적용하여 창상의 크기 감소와 치유 속도의 증가 및 감염의 치료를 보고하였다. 또한 Lynetic A 등<sup>8</sup>은 피부이식 후 VAC을 사용하여 생착률을 높였다고 하였는데 이는 첫째, 수혜부와 이식편 사이의 균일한 음압을 가함으로써 위치를 바로잡고, 부동성을 유지하며, 둘째, 음압을 이용하여 혈종, 점액종을 지속적으로 제거하며, 셋째, 피부이식편의 생착에 유리한 습한 환경을 유지하며, 넷째, 감염에 의한 이식편 소실의 기회를 줄일 수 있기 때문이다.

'Joseph E'에 의하면 만성 난치성 창상치유 과정에 있어 VAC을 사용한 군과 습윤 드레싱을 사용한 군을 비교하였을 때 조직학적으로 전자에서는 육아조직 형성이 주를 이룬 반면에 후자에서는 염증반응과 섬유화가 주를 이루었다고 발표했다.

VAC을 사용하는데 있어 가장 흔한 부작용은 스폰지와 닿는 피부의 홍반을 들 수 있는데 이는 보통 사용 24시간 안에 주로 잘 나타난다. 이때 나타나는 홍반은 통증이나 가렵음 등은 동반하지 않았다. 이러한 부작용을 줄이기 위해서는 우선 정상 피부에 스폰지에 겹쳐지지 않게 하기 위해 창상 주위로 폼제제를 이용하여 테두리를 만들어 주기도 하였으며, 만약 힘든 경우 음압을 50 mmHg 이하로 조절한다. 또한 폴리우레탄으로 연결되는 관에 의한 압케 손상이 아주 드물게 있으므로 관과 피부가 접촉부위는 거즈 등을 이용하여 상처가 생기지 않게 하고, 대부분의 경우에 있어 주의 깊은 관찰로 예방이 가능하였다.

VAC을 사용함으로써 하지의 난치성 창상에서 육아조직의 성장속도를 촉진시키고, 창상의 크기 감소를 촉진시켜 창상치유 기간을 줄일 뿐만 아니라, 수술 횟수도 줄일 수가 있어서 VAC을 사용함으로써 소요되는 비용을 보상하여 전체적으로 볼 때 비용면에서도 경제적인 것을 알 수 있었다.

현재 다양한 부위에 임상 적용을 하고 있음에도 불구하고

고 VAC의 여러 작용들의 기전들은 아직 정확하게 규명되지 못한 상태이다. 특히 VAC 적용 전후의 세포 반응 측면에서 세포, 세포활성물질(cytokine), 성장인자 등의 정량적 비교 분석에 대한 연구가 필요하고, 또한 VAC에 의한 미세환경에 대한 작용 기전에 대해서도 추가적인 연구가 필요하리라 생각된다.

또한 지속적 치료를 위한 휴대용 VAC의 개발이 되어 있지만 이의 대중화가 필요하고, 비용면에서도 좀 더 대중화를 위한 노력이 필요하리라 생각된다.

## V. 결 론

VAC은 일정한 음압을 이용하여 상처의 국소 부종을 줄여주고, 혈류를 개선시켜주며, 박테리아의 성장을 억제하고, 또한 물리적으로 상처 치유를 촉진시켜 상처치유를 촉진시켜, 상처의 크기를 빠른 속도로 줄여주고, 육아조직의 생성속도를 증가시키며, 비침습적인 수술방법을 사용하여, 술후 부작용이 적고, 술전 준비시간과 술후 치유시간을 단축시킴으로써 경제적 효과를 나타나게 된다. 따라서 하지의 난치성 창상치유에 있어 VAC을 사용함으로써 좋은 결과를 얻었기에 보고하는 바이다.

## REFERENCES

- Goslen JB: Wound healing for the dermatologic surgeon. *J Dermatol Surg Oncol* 14: 959, 1988
- Peacock EE: *Wound repair*. 3rd ed, Philadelphia, WB, Saunders Co., 1984, p 38
- Park HS, Kweon BS, Kang SR: The application of Vacuum Assisted Closure(V.A.C) for the treatment of chronic wounds with extrinsic factors. *J Korean Soc Plast Reconstr Surg* 30: 585, 2003
- Ilizarov GA: The tension-stress effect on the genesis and growth of tissue. *Clin orthop Rel Res* 238: 263, 1989
- Morykwas MJ, Argenta LC, Shelton-Brown EI, McGuirt W: Vacuum-assisted closure: a new method for wound control and treatment: animal studies and basic foundation. *Ann Plast Surg* 38: 553, 1997
- Argenta LC, Morykwas MJ: Vacuum-assisted closure: a new method for wound control and treatment: clinical experience. *Ann Plast Surg* 38: 563, 1997
- Mullner T, Mrkonjic L, Kwasny O, Vecsei V: The use of negative pressure to promote the healing of tissue defects: a clinical trial using the vacuum sealing technique. *Br J Plast Surg* 50: 194, 1997
- Scherver LA, Shiver S, Chang M, Meredith W, Owings JT: The vacuum Assisted closure device: a method of securing skin graft and improving graft survival. *Arch Surg* 137: 930, 2002