

비부에 발생한 결절성 근막염 치험 1례

김지훈 · 권 호 · 정성노

가톨릭대학교 의과대학 성형외과학교실

Nodular Fasciitis of the Nose: A Case Report

Jee Hoon Kim, M.D., Ho Kwon, M.D., Sung-No Jung, M.D.

Department of Plastic Surgery, College of Medicine, The Catholic University, Seoul, Korea

Nodular fasciitis is an unusual benign tumor which is composed of myofibroblast. Typical histologic findings include haphazardly arranged pleomorphic arranged spindle cells in a myxoid stroma. These lesions may easily be misinterpreted as malignancy clinically and histologically because it presents as a rapidly growing mass from subcutaneous or deep fascia. These lesions are usually located over upper extremity and rarely in the head and neck region. It's important to emphasize the need of clinical suspicion and accurate histopathology of this rare benign lesion usually misdiagnosed as a malignancy to avoid unnecessary and inappropriate aggressive wide resection, when encountering subcutaneous nodules of the face and neck region. In this article, we report a rare case of Nodular fasciitis on the Nose and some reviews of the literature.

Key Words: Nodular fasciitis, Nose

1. 서 론

결절성 근막염(Nodular fasciitis)은 1955년 Konwaler 등¹이 infiltrative fasciitis, 또는 pseudosarcomatous fasciitis 등으로 처음 보고한 질환으로 임상적으로 급속히 성장하며 병리조직학적 유사성으로 인해 육종으로 오진하기 쉬운 질환이다.

이 질환은 주로 30-40세 성인에서 발생하며 주로 상지

(특히 전완부의 배부쪽)와 체간부에서 호발하게 된다.² 드물게 두경부에서 발생하나 이러한 경우는 주로 유소아인 경우이다.

대부분 사지에 단발성 결절로 발생한 후 짧은 기간 내에 성장을 보이지만 병변의 크기는 수개월 내에 쇠퇴하는 경과를 보인다. Montgomery와 Meis³는 이를 점액형, 분비형, 섬유형으로 분류하였다. 유발원인은 불명이나 외상의 가능성이 추정되고 있다.⁴

저자들은 비전형적으로 성인 환자에서 비부에 발생한 흔치않은 결절성 근막염 1례를 경험하고, 문헌검색상 비부에 발생한 증례가 없었기에 문헌고찰과 함께 보고하는 바이다.

II. 증 례

41세 여자 환자가 좌측 비근부에 발생한 약 1.0 cm 정도로 촉지되는 종괴를 주소로 내원하였다(Fig. 1). 약 한달 전

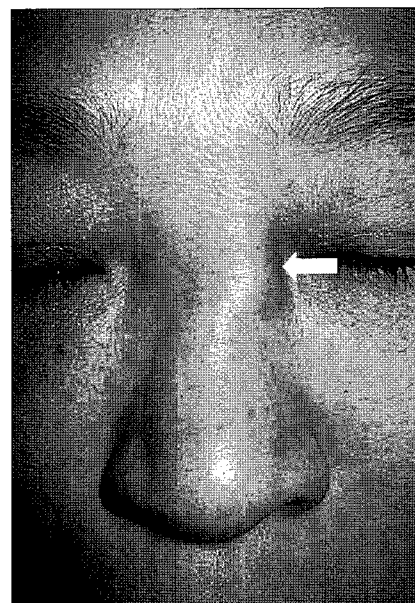


Fig. 1. 1 cm sized subcutaneous nodule on the nose which is characterized as rapidly growing mass.

Received May 27, 2005

Revised August 5, 2005

Address Correspondence: Sung-No Jung, M.D., Department of Plastic Surgery, Uijongbu St. Mary's Hospital, 65-1 Kumoh-dong, Uijongbu, Gyeonggi-do 480-135, Korea, Tel: 031) 820-3576 / Fax: 031) 847-0301 / E-mail: jsn7190@catholic.ac.kr

* 본 논문은 제 58차 대한성형외과학회 춘계학술대회에서 포스터 발표되었음.

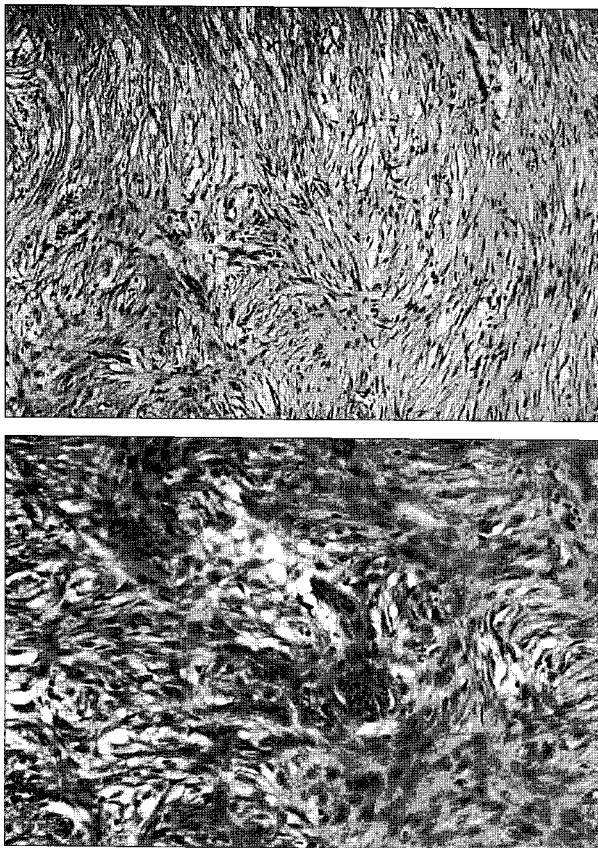


Fig. 2. (Above) Histologic findings shows non-encapsulated, whorls of spindle-shaped or stellate myofibroblastic cells in adjacent fat and muscle(H & E, × 100). (Below) A lymphocyte infiltrate is present with rare mitotic figures and abundant fibrillar cytoplasm in a matrix of stromal mucin(H & E, × 200).

우연히 발생한 후 급격히 크기가 증대되었고 약간의 압통을 동반하고 있었다. 과거력 상 내원 한달 전 넘어져 부딪친 외상의 기왕력이 있었으며 그밖에 특이소견은 없었다. 이학적 검사 상 병변의 피부는 정상피부 색조로 표면이 매끈하고 주위에 홍반이나 염증소견은 없었다. 술전 시행한 안면부 자기공명영상 촬영에서 좌측 비부의 피하지방층에 T1 강조영상에서 균질한 저신호 강도 및 T2 강조영상에서 비균질한 고신호 강도를 보이는 약 1.0cm 크기의 주위와 잘 구분되는 난형의 견고한 종괴 소견을 보이고 있었고 기저 골조직으로의 침범소견은 없었다(Fig. 2).

국소마취 하에 피부절개를 통하여 골막에 고정되어 있는 종괴를 확인하고, 완전히 절제한 후 피부봉합을 하였다.

종괴의 육안적 소견상 직경 1.0cm크기로 둥근 모양을 가지고 있었고, 병리조직 소견 상 균일한 방추상 섬유아세포의 표피에서 진피방향으로 길이가 긴 세포배열을 보였고 이들은 소용돌이 모양이나 방사선모양으로 분포하였다. 또한 모세혈관의 증식 및 세포사이의 간극이 있고 염

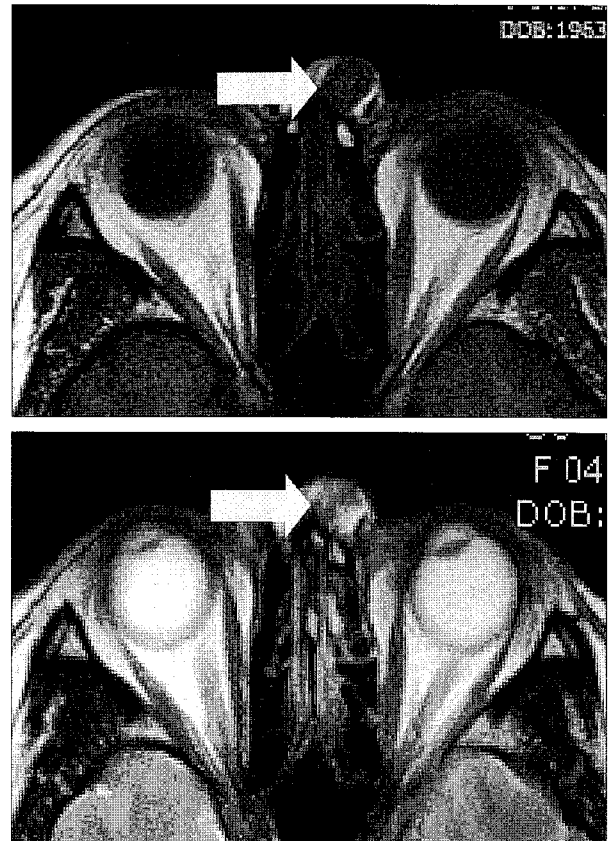


Fig. 3. An MRI image shows benign looking well defined ovoid enhancing solid mass over the subcutaneous fat layer at left side nasal root without evidence of nasolacrimal system relation. (Above) The lesion produce homogeneous low intensity on axial T1-weighted MRI, (Below) heterogeneous high intensity on axial T2-weighted MRI.

증세포 및 적혈구의 침윤이 많았다(Fig. 3).

환자는 병변 절제술 후 6개월간 추적관찰 중이고 재발은 없었다.

III. 고 찰

결절성 근막염(Nodular fasciitis)은 급속히 성장하며 종양과 유사한 조직학적 특성으로 1955년 Konwaler 등¹에 의해 처음 기술된 이래 Pseudosarcomatous fasciitis, proliferative fasciitis, infiltrative fasciitis, pseudosarcomatous fibromatosis 등의 질환명으로 불리어져 왔다.

이 질환은 남녀 차이 없이 주로 30-40대의 성인에서 발생하며 드물게 고령의 노인에서도 발생한다.² 전신의 어느 부위에서나 발생할 수 있으나 주로 호발하는 부위는 상지(특히 전완부의 배부쪽)이며 다음으로 체간부(특히 흉벽 및 등)에 주로 호발하게 된다. 약 7%는 두경부에서 발견되며 이 경우는 주로 유소에서 발견된다는 보고가 있다.^{3,5}

병변의 크기는 평균 1.5 cm에서 4.0 cm까지 증가할 수 있으며 유병기간은 수일에서 수개월까지 가능하다. 정확한 원인은 알려져 있지 않으나 약 1.5% 미만에서 외상의 과거력이 있다.^{2,4} 본 증례의 경우에 있어서도 병변이 발생하기 약 한달 전 외상의 과거력이 있었으며 따라서 결절성 근막염의 원인으로 외상력이 하나의 요인이 될 것으로 사료된다.

병리조직학적 소견 상 균일한 형태의 섬유아세포로 구성되어 있고 혈관외부로 유출된 적혈구, 간질내의 점액 침착, 염증세포의 침착 등을 보인다. 방추상 세포들이 불규칙한 모양의 군집을 이루며 분포하고 세포분열은 흔하나 비전형적인 형태는 거의 없다.⁶ 본 증례에서도 병리조직 소견 상 균일한 방추상 섬유아세포의 표피에서 진피방향으로 길이가 긴 세포배열을 보였고 이들은 소용돌이 모양이나 방사선모양으로 분포하였으며 모세혈관의 증식 및 세포사이의 간극이 있고 염증세포 및 적혈구의 침윤소견을 보여 다른 보고들과 일치하는 소견을 나타내었다. 면역조직화학적 검사에서 방추상 섬유아세포는 vimentin, smooth muscle actin, muscle-specific actin에 양성반응을 보이거나 keratin, S-100 단백, desmin, Kp-1에 음성 소견인 것으로 보아 결절성 근막염의 기원세포는 근섬유 아세포와 조직구로 추정된다.⁷

병변의 깊이는 연조직의 침범된 부위에 따라 피하형, 근육내형, 근막형으로 분류되며, 자기공명영상법을 이용하여 정확히 파악할 수 있다.^{2,5,7} T1 강조영상에서 균질한 저신호 강도 및 T2 강조영상에서 비균질한 고신호 강도를 보인다라는 보고가 있으며, 본 증례에서도 동일한 검사소견을 나타내었다.

병변은 한번의 절제로 완치가 가능하므로 진단 및 치료의 목적으로 절제 및 생검을 실시한다.³ 만약 완전절제를 시행하지 못한 경우라도 약 2년 내 소실된다. 감별해야 될 질환으로 상지에서 발견된 경우 점액종(myxoma), 피부섬

유종, 섬유종증(fibromatosis), 섬유육종(fibrosarcoma), 악성 피부섬유종, 신경초종(neurilemmoma)가 있으며 이번 증례와 같이 안면부에 발생한 경우 비전형 섬유황색종(atypical fibroxanthoma), 섬유육종, 악성 섬유성 조직구종, 방추세포 편평상피세포암, 무색소성 악성 흑색종 등도 의심해 보아야 한다.³

결절성 근막염은 급격한 크기증가 및 종양과 유사한 조직학적 소견으로 인해 악성종양으로 오진되기 쉬우나 명백한 양성의 질환으로 본 증양에 대한 정확한 인지가 필요하다고 생각되며, 본 예처럼 비전형적으로 성인 환자에서 비부에 발생한 흔치않은 결절성 근막염 1례를 경험하고, 문헌검색상 비부에 발생한 증례가 없었기에 문헌고찰과 함께 보고하는 바이다.

REFERENCES

1. Konwaler BE, Keasbey L, Kaplan L: Subcutaneous pseudosarcomatous fibromatosis(fasciitis). *Am J Clin Pathol* 25: 241, 1955
2. Silva P, Bruce IA, Malik T, Homer J, Banerjee S: Nodular fasciitis of the head and neck. *J Laryngol Otol* 119: 8, 2005
3. Gelfand JM, Mirza N, Kantor J, Yu G, Reale D, Bondi E, Junkins-Hopkins JM: Nodular fasciitis. *Arch Dermatol* 137: 719, 2001
4. Meffert JJ, Kennard CD, Davis TL, Quinn BD: Intra-dermal nodular fasciitis presenting as an eyelid mass. *Int J Dermatol* 35: 548, 1996
5. Katada T, Tsuchimochi M, Oda T, Sasaki Y, Toyama M, Katagiri M: Magnetic resonance imaging findings of nodular fasciitis in the mental region. *Odontology* 92: 77, 2004
6. Kamiya H, Araki M, Kitajima Y: Nodular fasciitis of the cheek. *Eur J Dermatol* 13: 189, 2003
7. Thompson LDR, Fanburg-Smith JC, Wenig BM: Nodular fasciitis of the external ear region: a clinicopathologic study of 50 cases. *Ann Diagn Pathol* 5: 191, 2001