

## 이마 섬피판을 이용한 코재건술

이근철 · 권용석 · 정기환 · 한재정 · 박정민 · 김석권

동아대학교 의과대학 성형외과학교실

### Forehead Island Flap For Nasal Reconstruction

Keun-Cheol Lee, M.D., Yong-Seok Kwon, M.D.,  
Ki-Hwan Jung, M.D., Jae-Jung Han, M.D.,  
Jung-Min Park, M.D., Seok-Kwon Kim, M.D.

Department of Plastic & Reconstructive Surgery, College of  
Medicine, Dong-A University, Busan, Korea

The nose is the most prominent area of the face, therefore susceptible to trauma and skin cancer. When small sized defect is in nasal tip, it results in disturbance of the facial harmony even if replantation, composite graft, skin graft or median forehead flap has been used for the reconstruction. So it is needed that the best method reconstruction is performed according to the degree of defect or deformity. And at the same time the physiology and anatomy of nose were clarified and its aesthetic subunits were employed.

How can we cover the about 3 cm sized nasal defect in nasal tip with cartilage exposure?

At first, we can think forehead island flap is most appropriate.

We performed 7 cases of the forehead island flap for reconstruction of the defect in nasal tip(4 cases: cancer, 3 cases: trauma) from March, 2001 to August, 2004.

This result was satisfactory in the point of texture, color, donor scar, and there were no complication such as wound disruption, infection, flap atrophy, and hematoma.

The advantages of forehead island flap are: 1) No injury of deep vessel and nerve, 2) control of shape and volume, 3) Short operation time, 4) primary closure of donor site, 5) one stage operation.

Also, forehead island flap can cover the defect in nose where skin graft and local flap can not cover. But, operator always must take care for flap congestion and donor site scar. We thought forehead island flap is one of the best option of reconstruction of nasal tip defect.

Received August 23, 2004

Revised December 21, 2004

Address Correspondence : Keun-Cheol Lee, M.D., Ph.D., Department of Plastic & Reconstructive Surgery, College of Medicine, Dong-A University, #1, 3ga, Dongdaeshin-dong, Seo-gu, Busan 602-715, Korea. Tel: (051) 240-2968 / Fax: (051) 247-2968 / E-mail: Pokdungj@daunet.donga.ac.kr

**Key Words:** Nasal reconstruction, Forehead island flap

### I. 서론

코는 안면부의 중앙에 위치하고, 가장 돌출된 부위로 외부로부터의 여러 가지 손상을 받기 쉬우며, 피부암의 호발 부위로 조그마한 결손부위도 눈에 잘 띄며, 후각, 호흡, 발음 등의 중요한 기능을 하고 있기 때문에 반드시 재건이 필요하다. 이러한 비재건술은 기원전 800년 이마 피판을 필두로 해서, 위팔 피판술이라던지, 외측 볼 피판의 역사를 가지면서 오늘날에 와서는 많은 기존 술식의 변형<sup>1-3</sup> 및 새로운 방법<sup>4-6</sup>으로 다양한 피판을 선택할 수 있게 되었다. 이처럼 미용적, 기능적 성격을 가지는 코재건술은 여과작용, 습도, 온도 조절 등 기도를 유지해야 하고, 미용적으로는 수술 후 재건된 부위와 주위조직과의 색조, 크기, 질감의 조화를 이루는데 중점을 두어야 한다.

본원에서는 2년간 이러한 코의 끝에 생긴 작은 크기의 전층 피부결손에 대해 전두부 도상피판을 이용하여 재건한 7례에서 만족할 만한 결과를 얻었기에, 이 결과를 다른 코재건술과 비교하여 보고하는 바이다.

### II. 재료 및 방법

#### 가. 대상

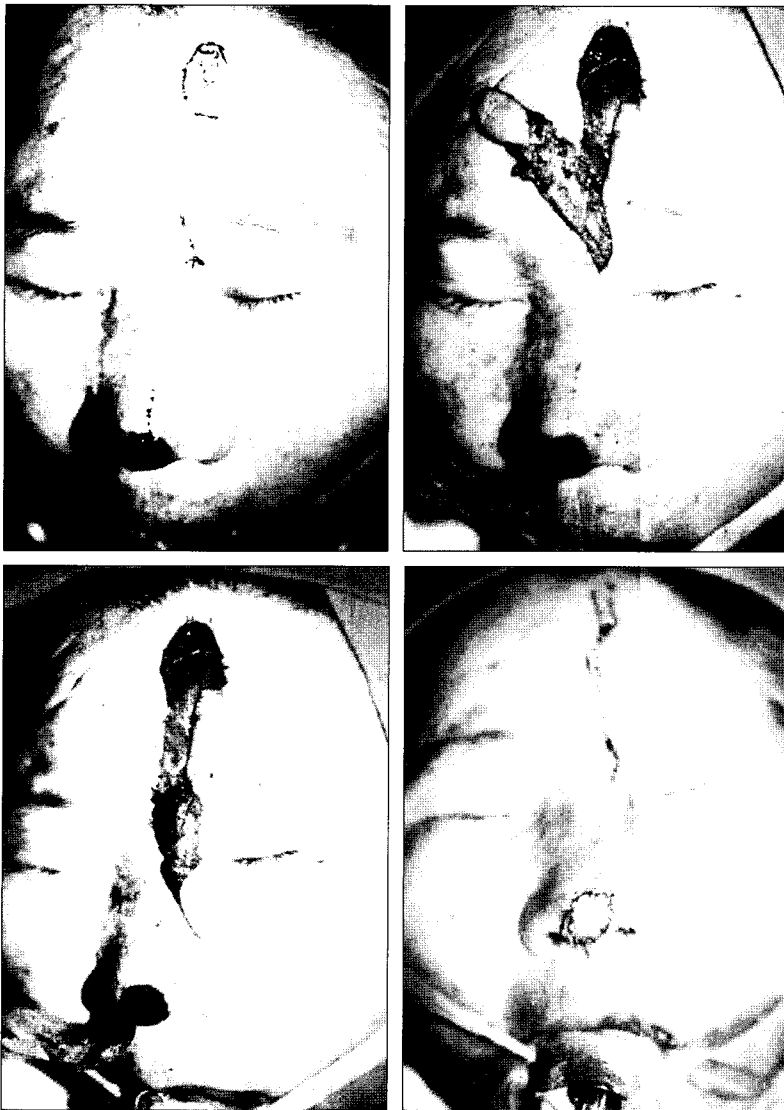
2001년 3월에서 2004년 3월까지 본원에 내원한 환자 중 외상 및 종양으로 인해 코끝 또는 콧등에 생긴 전층 코결손 환자 중 그 결손 크기가 3 cm 이하의 환자를 대상으로 하였다. 코결손의 원인으로는 종양에 의한 것이 4례, 외상에 의한 것이 3례였으며 이들은 이마 섬피판으로 이용하여 코재건을 실시하였다. 수술 후 추적기간은 4개월에서 19개월로 평균 1년 2개월이었다(Table I).

#### 나. 수술방법

수술은 전신마취하에서 이루어졌으며, 코끝에 전층 결손을 가진 경우, ultrasound doppler로 관통가지를 찾은

**Table I.** Patients of Reconstructed Nasal Tip and Dorsum Defect with Forehead Island Flap

Patient	S/A	Size	Location	Etiology	F/U
1	F/71	3 cm	tip, dorsum	SCC	19 mo
2	F/54	2.5 cm	tip	trauma	13 mo
3	M/79	3.5 cm	dorsum	BCC	4 mo
4	F/79	2 cm	tip	SCC	14 mo
5	F/45	2.5 cm	tip, dorsum	trauma	9 mo
6	F/55	3 cm	tip	SCC	13 mo
7	M/31	3 cm	tip	trauma	16 mo



**Fig. 1.** (Above, left) Design of flap including perforator. (Above, right) Incision and elevation of flap from distal area, (Below, left) Transfer of flap, (Below, right) Flap inseting and primary closure of donor site.

뒤 결손 크기에 맞고, 결손 부위에 피판이 도달할 수 있도록 피판경을 작도한다(Fig. 1). 피판은 눈동맥의 눈확위동맥(Fig. 2)를 사용하였고, 이 관통가지를 확인 후 피판을 거

상하였다(Fig. 1). 피판 거상 후 이마 및 콧등의 뼈막위로 박리한 후, 박리된 터널을 통해 거상된 피판을 결손 부위로 전위시킨 뒤 일차 봉합하였다(Fig. 1).

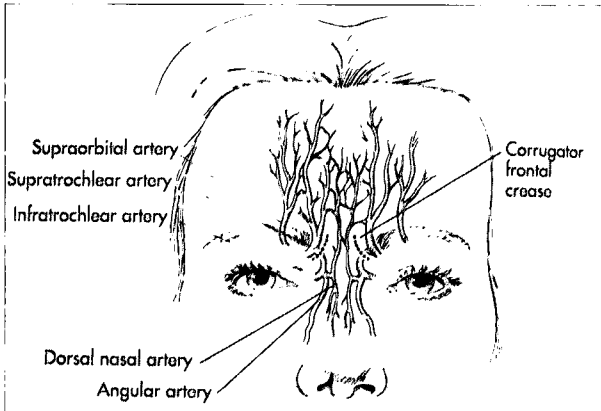


Fig. 2. Vascular supply of forehead island flap by supratrochlear artery.

다. 증례

증례 1

환자: 김 O녀, 여 71세

술전 6개월 전부터 콧등에 생긴 피부병변으로 본인 내원하여 편평상피세포암 진단 받고, Moh's 술식으로 병변을 모두 제거한 후 생긴 코끝과 콧등에 생긴 2cm 정도의 피부 연조직 결손을 주소로 내원한 환자이다(Fig. 3). 이마 섬피판을 이용하여 결손 부위를 재건하였으며, 술후 1년째 추적관찰한 결과, 이마 주름의 단절된 소견은 보이지만, 반흔은 용납될 정도이며, 재건된 부위도 주위조직과 잘 조화되고 있는 모습을 보이고 있다.

증례 2

환자: 안 O 자, 여자 54세

내원 당시 교통사고로 인해 코끝에 연골 노출을 동반한 약 1.5 × 2 cm 의 피부 연조직 결손을 주소로 내원한 환자이다(Fig. 4). 이마 섬피판을 이용하여, 결손부위를 재건하였으며, 술후 추적관찰 결과 재건 부위와 주변조직이 색깔과 질감이 잘 조화를 이루고 있다(Fig. 4).

III. 결 과

각각의 술례에서 최소 4개월에서 최고 19개월까지 추적관찰하였고, 모든 경우에 있어서 만족스러운 결과를 얻을 수 있었다. 피판의 크기는 평균 약 3 cm 정도였으며, 평균 수술 시간은 85분이었다. 수술 직후의 합병증으로는 피판의 일시적인 충혈 현상이 있었으나, 보존적 치료로 충혈이 풀리며 다른 합병증 없이 해결되었고, 피판의 위축, 괴사, 상처 감염, 혈종 등의 다른 합병증은 발생하지 않았다. 재건된 코의 증례에 있어서는 주위 조직과 색깔, 질감, 두께에 있어 조화를 잘 이루었으며, 이마에 생긴 흉터에 대해서도 대부분의 경우에 있어 용납될 정도였으나, 단지 증례 1의 경우 술후 1년 때 추적관찰 결과 이마 주름의 단절 소견을 보여 흉터 제거술을 권유하였으나, 고통과 재건된 코의 만족도가 높아 별다른 시술은 이루어지지 않았다.

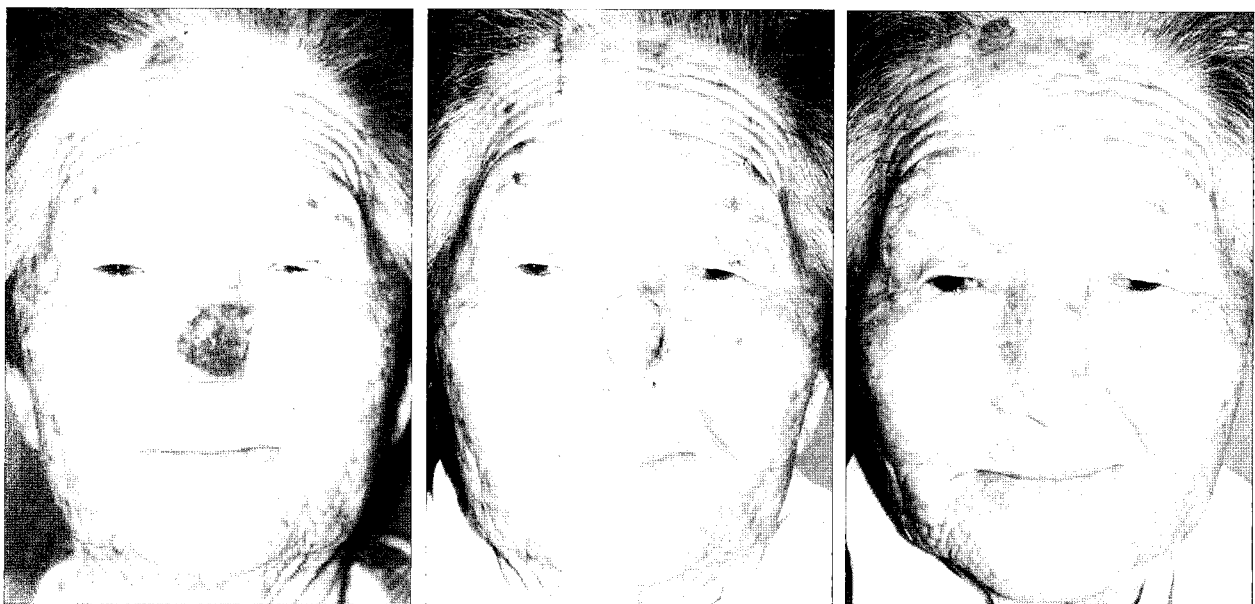


Fig. 3. A 71 year-old female (Left) Preoperative appearance, (Center) Postoperative 10 days appearance, (Right) Postoperative 1 year appearance.

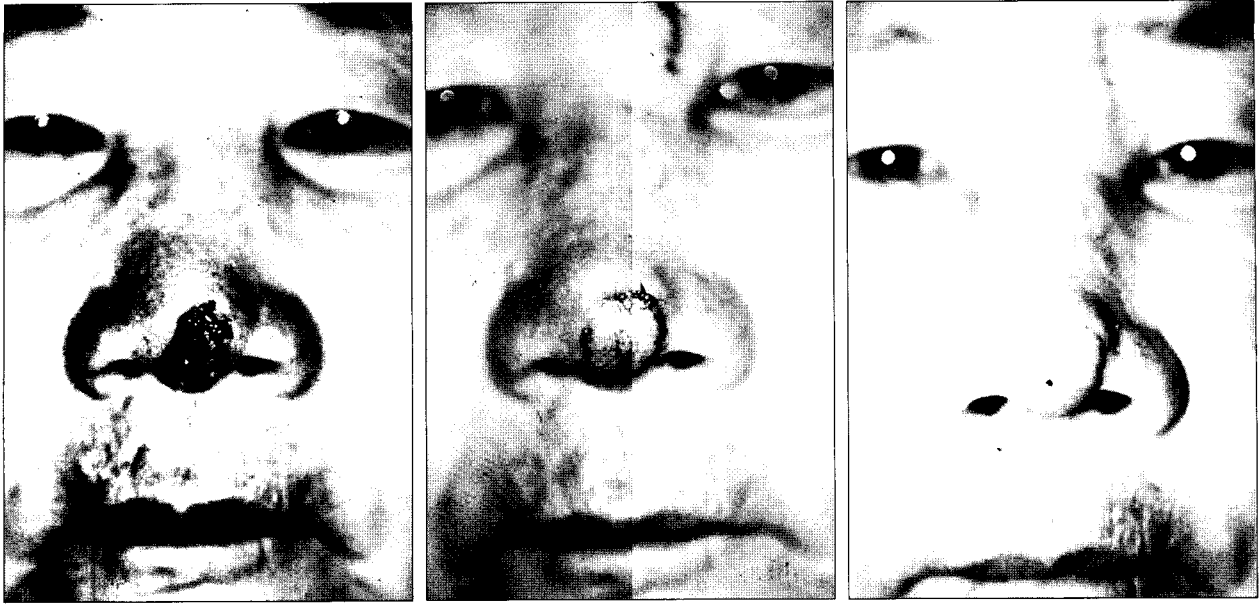

Fig. 4. A 58 year-old female (Left) Preoperative appearance, (Center) Postoperative 7 days appearance, (Right) Postoperative 3months appearance.

#### IV. 고 찰

코결손을 초래하는 원인으로는 교상, 교통사고, 총상, 화상 등의 외상과 매독, 나병, 심상성 낭창, 피부 결핵, 감염성 피부 궤양, 천연두 등 감염성 질환, 그리고 기저 세포암, 유극세포암, 혈관종 등 피부 종양, 선천성 기형, 기타 이물질로 인한 변형, 방사선 조사에 의한 코결손이 있을 수 있다.

코는 5개의 아단위로 나뉘어지며 각각의 기능적, 미용적 기능에 따라 재건 방법을 달리 하여야 한다. 또한 코결손은 코외벽, 코내벽, 골격구조의 세가지 측면에서 재건되어야 하며, 이러한 세가지 측면에서 공여부의 선택이 이루어져야 한다.

코재건 시 궁극적인 목표는 외형적으로 정상인의 코의 형태에 가깝게 재건하는 것이며, 이에 대한 원칙은 각 아단위에 의한 재건을 시도하여 시각적으로 정상적으로 보이며, 눈에 잘 띄지 않으며, 혐오감을 주지 않도록 하는 것이다. 따라서, 코재건을 위한 이상적인 방법의 선택을 위해서는 재건될 부위의 색조, 질감과 주변 조직과의 조화, 재건부의 피부 두께, 수술의 용이성, 공여부의 적은 흉터, 풍부한 혈관을 가진 피판경과 한번의 시술로 재건할 수 있는 방법 등을 고려해야 한다. 이러한 이상적인 코재건을 선택하기 위해서는 술전에 재건부의 색조, 질감, 피부 두께, 결손부위의 크기, 수여부의 혈관 분포, 그리고 지지물의 삼입 여부를 우선 고려해야 한다.

코비부에 생긴 피부, 연조직 결손을 재건하기 위한 방법

으로는 피부이식, 복합이식 그리고 국소피판술이 있으며, 최근 들어 조직 확장기를 이용한 재건술<sup>3</sup>이라던지, 유리 피판술 등<sup>6,7</sup>이 이용되기도 한다. 부분층 피부이식술의 경우 결손부위가 큰 경우 다른 이차 재건을 위해 일차로 결손 부위를 피복하기 위해 시행하는 경우가 많으며, 전층 피부 이식술의 경우 재건될 부위에 따라 공여부를 선택하여 시행하나, 술후 반흔, 구축, 술후 이식부위의 위축 등의 문제점이 발생할 수 있다. 코날개 또는 콧등에 생긴 약 2 cm 정도 크기의 결손의 경우 코윗부위, 코의 측부 피부 등을 이용한 국소피판술을 이용할 수 있으며, 이에는 코입술주름전위피판, 콧등피판, 코입술불전진피판 등이 있으나, 재건부위의 크기나 위치에 제한을 받을 수 있다. 비첨에 생긴 결손부의 경우 얼굴 중앙 초점에 생긴 결손으로 인해 미관을 크게 손상시킨다. 따라서 결손의 양상에 따라 신중히 재건 방법을 선택해야 한다. 수술방법으로는 절단부의 일차 봉합, 복합 이식술, 국소피판술, 그리고 결손 부위가 비교적 클때에는 정중부 전두부 피판 등을 사용할 수 있다. 이중 코입술주름위피판술<sup>8</sup>은 색깔과 질감이 결손부위와 조화를 잘 이루지만 코끝에 위치한 코비결손부위까지 피판이 도달하기는 힘든 결점이 있으며, 불회전피판<sup>9</sup>은 수술 횟수가 많아지고, 피부밀유경피판이 코끝까지 도달하기 힘들며, 코입술주름에 조직의 용기가 생기는 단점이 있다. 또한 정중부 이마 피판<sup>10,11</sup>은 두 번에 걸친 수술이 필요하고, 빈번한 흉터 교정술이 필요하며, 흉터가 남는다는 단점이 있으나 색과 질이 주위조직과 유사하고, 원위부 피판보다 환자에게 고통을 적게 주며, 혈류의 공급이 풍부하

다는 장점이 있어 비교적 많이 사용되고 있는 방법이다. 반면에 이마의 모발선이 낮거나, 피부의 탄력성이 적어 공여부의 직접 봉합이 어려운 경우는 사용이 한정된다는 단점이 있다. 이러한 정중부 이마 피판의 단점인 이마의 절개 반흔 및 공여부의 결손을 피하기 위해 기타 여러 가지 방법이 소개되어 왔는데 Washio<sup>5</sup>는 컷뒤바퀴피판을 고안하였으며, 이는 피판의 공여부가 컷뒤바퀴에 감추어 질 수 있고, 컷바퀴연골의 이용이 가능하며, 지연처치가 필요치 않다는 장점이 있으나, 다루기 힘들고 정맥 울혈의 가능성이 높은 단점이 있어 노령 환자에서의 사용이 제한된다. 따라서 본원에서는 코끝에 생긴 약 3 cm 미만의 결손 부위나 피부 이식술로 인해 생긴 이차성 변형, 반흔 구축이 생긴 경우 이마 섬피판을 사용하여 코재건 하였다.

종양의 완전한 절제 후 떠나 연골의 노출이 된 상태에서는 대부분의 경우에 있어서 수혜부 바닥의 혈류 공급이 원활하지 못하여 피부이식은 부적절하며, 또한 그 절제된 크기가 약 3 cm 정도가 되면 국소피판에 의해 공여부의 변형이 우려되므로 이런 경우 이마 섬피판의 좋은 적응증이 된다.<sup>12</sup> 또한 수혜부의 혈류공급이 원활하여 피부이식을 하더라도 이식부의 함몰 등이 생겨 만족스러운 결과를 얻기는 힘들다.

이러한 전두부 도상피판의 장점으로는 깊은혈관이나 신경에 손상을 주지 않으면서, 피판의 양이나 모양의 조절이 가능하며, 공여부가 일차 봉합되면서, 한번의 수술로 재건이 가능하다는 점을 들 수 있으며 피부피판에 비해서 수혜부로의 유동성을 많이 가진다는 것이다.

하지만 이마 섬피판의 단점으로는 피하 피판경으로 인해 코뿌리 부근이 돌출되어 보일 수 있으며, 이로 인해 이차적인 절제술이 필요한 경우도 있다.<sup>13</sup> 하지만 저자의 경우는 모든 경우에 있어서 이차적인 수술이 필요한 예는 없었으며, 추적관찰도중 약 6개월 후에는 호전되는 것을 관찰할 수 있었다. 또 다른 단점으로는 복합이식 때 보이는 것처럼 술후 약 48시간 내에는 피판의 충혈이 잘 오는데, 저자의 경우에 있어서는 술후 앉은 자세를 유지함으로써 이러한 문제를 잘 해결할 수 있었다. Lawrence<sup>14</sup>는 이러한 피판의 충혈을 방지하기 위해서 피판을 너무 작게 작도하거나, 피판경을 길이를 너무 짧게 하지 말 것이며, 조직을 다루는데 있어서 조심하여 다루어야 할 것이며, 피판경의 외피를 비상피화 시켜야 하며, 피판경이 꼬이거나 신전되지 않도록 주의하여야 한다고 하였다.

저자의 경우 1례에서 이마 주름의 단절소견을 보였는데, Rauchfuss<sup>15</sup>는 이마에 횡절개를 가하여 도안함으로써 이를 해결할 수 있다고 하였다.

이와 같이 만족스러운 코결손의 재건을 위해서는 코결손의 정확한 평가와 이에 따른 적절한 공여조직의 선택이

가장 중요하며 그 외 안면부의 재건술에서와 마찬가지로 정상 조직을 다소 희생시키더라도 미용 단위에 따라 재건되어야 함은 물론이다. 그리고 상처 치유 과정에서 필연적으로 오게 되는 구축 현상을 예상하여 공여조직을 다소 여유 있게 보충해 주는 것이 좋을 것으로 생각된다.

## V. 결 론

코결손의 재건에 있어 고대로 많은 방법들이 고안되어 왔으나, 좋은 결과를 얻기 위해서는 결손의 정도와 공여부의 조건에 따른 적절한 방법의 사용이 가장 중요시되고 있다.

본원 성형외과에서는 코끝의 약 3 cm 이하크기의 피부 및 연조직 결손을 주술로 내원한 환자를 대상으로 하여 이마 섬피판을 이용하여 코재건술을 시행하였다. 코재건술에 있어 여러가지 방법이 사용되고 있으나, 이마 섬피판의 경우 좋은 색조와 질감을 가지며, 피부이식이나 국소피판이 불가능한 다른 부위의 코에도 재건이 가능하며, 특히 코끝에 생긴 결손의 재건에 있어 만족할만한 결과를 얻을 수 있다. 하지만 피판의 울혈이 문제가 될 수 있어 피판의 거상 시 세심한 주의가 필요하며, 공여부의 일차 봉합이 가능하지만 이마의 반흔이 문제가 될 수 있어 봉합 시 이에 대한 주의가 필요하다.

## REFERENCES

1. Converse JM: Reconstruction of the nose by the scalping flap technique. *Surg Clin North Am* 39: 335, 1959
2. Mendelson et al: Flap used for nasal Reconstruction: a perspective based on 180 cases. *Mayo Clin Proc* 54: 91, 1979
3. Jerome EA: Nasal Reconstruction with the Expanded Forehead Flap. *Plast Reconstr Surg* 81: 12, 1988
4. Rigg BM: The dorsal nasal flap. *Plast Reconstr Surg* 52: 361, 1973
5. Washio H: Retroauricular Temporal flap. *Plast Reconstr Surg* 43: 162, 1969
6. Ohmore K, Sekiguchi J, and Ohmori S: Total rhinoplasty with a free osteocutaneous flap. *Plast Reconstr Surg* 63: 387, 1979
7. Shaw WW: Microvascular reconstruction of the nose. *Clin Plast Surg* 8: 471, 1981
8. Kazanjian VH: Plastic repair of deformities about the lower part of the nose resulting from loss of tissue. *Trans Am Acad Ophthalmol Otolaryngol* 42: 338, 1937
9. Herbert DC: A subcutaneous pedicled cheek flap for reconstruction of alar defects. *Br J Plast Surg* 31: 79, 1978
10. Converse JM: Clinical applications of the scalping flap in reconstruction of the nose. *Plast Reconstr Surg* 43: 247, 1969
11. Kazanjian VH: Nasal deformities of syphilitic origin. *Plast Reconstr Surg* 3: 517, 1984

12. Steenfos H, Fogdestam I: Prepared neurovascular forehead island flap for reconstruction of minor full thickness nasal defects. *Scand J Plast Reconstr Hand Surg* 26: 117, 1992
13. Converse J, Wood-smith D: Experience with the forehead island flap with a subcutaneous pedicle. *Plast Reconstr Surg* 31: 521, 1963
14. Field LM: The midline forehead island flap. *J Dermatol Surg Oncol* 13: 243, 1987
15. Rauchfuss A: Der laterale Stirnlappen zur Versorgung von Defekten der ausseren Nase. *Laryngol Rhinol Otol* 67: 590, 1988