

신속 조형 기술로 제작된 인체모형을 이용한 술전 모의 두개악안면성형수술

정경인¹ · 백릉민² · 임주환² · 박성규¹ · 허찬영² · 김명국² · 권순성¹

인제대학교 의과대학 서울백병원 성형외과학교실¹, 분당서울대학교병원 성형외과학교실²

3-Dimensional Model Simulation Craniomaxillofacial Surgery using Rapid Prototyping Technique

Kyung In Jung, M.D.¹, Rong-Min Baek, M.D.²,
Joo Hwan Lim, M.D.², Sung Gyu Park, M.D.¹,
Chan Yeong Heo, M.D.², Myung Good Kim, M.D.²,
Soon Sung Kwon, M.D.¹

¹Department of Plastic and Reconstructive Surgery, Seoul Paik Hospital, Inje University Medical Center, Seoul, Korea

²Department of Plastic and Reconstructive Surgery, Seoul National University Bundang Hospital, Gyeonggi, Korea

In plastic and reconstructive craniomaxillofacial surgery, careful preoperative planning is essential to get a successful outcome. Many craniomaxillofacial surgeons have used imaging modalities like conventional radiographs, computed tomography(CT) and magnetic resonance imaging(MRI) for supporting the planning process. But, there are a lot of limitations in the comprehension of the surgical anatomy with these modalities.

Medical models made with rapid prototyping (RP) technique represent a new approach for preoperative planning and simulation surgery. With rapid prototyping models, surgical procedures can be simulated and performed interactively so that surgeon can get a realistic impression of complex structures before surgical intervention.

The great advantage of rapid prototyping technique is the precise reproduction of objects from a 3-dimensional reconstruction image as a physical model. Craniomaxillofacial surgeon can establish treatment strategy through preoperative simulation surgery and predict the postoperative result.

Key Words: Rapid prototyping technique, Craniomaxillofacial surgery

Received August 6, 2005

Revised October 10, 2005

Address Correspondence: Rong-Min Baek, M.D., Department of Plastic and Reconstructive Surgery, Seoul National University Bundang Hospital, 300 Gumi-dong, Bundang-gu, Sungnam, Gyeong-gi 463-707, Korea. Tel: 031) 787-7221 / Fax: 031) 787-4058 / E-mail: ronbaek@hanmail.net

I. 서론

성형외과에서 시행하는 다양한 두개악안면성형수술에서 정확한 술전 계획을 세우는 것은 필수적이라고 할 수 있다. 이를 위하여 수술 부위의 입체적 구조를 정확하게 파악하는 것이 매우 중요하다. 종래의 X-선 단층촬영과 전산화 단층촬영 또는 자기공명영상에 의하여 얻어지는 단면상은 입체적 구조 파악에는 한계점이 있어 술자의 경험이나 눈짐작에 의존하는 경우가 많았다. 최근의 컴퓨터과학에 기반을 둔 디지털기술의 발전은 3차원적 구조 영상 및 신속 조형 기술을 바탕으로 한 입체모형의 제작을 가능하게 하였다.

본 연구는 환자의 전산화단층촬영영상을 이용하여 3차원 신속 조형(rapid prototyping) 모형을 제작하여, 본 수술에 앞서 수술계획에 의한 모의수술을 시행하여, 정량적인 치료계획을 수립하고, 술후 결과 예측에 도움이 되도록 하였다.

성형외과 영역의 다양한 두개악안면성형수술에서 술전 3차원 신속 조형(rapid prototyping) 모형을 제작하여 모의수술을 시행하고 수술 전과 수술 후를 비교하여 이를 실제 수술에 이용하고자 하며, 이는 특히 비교적 드문 수술이나 심한 변형 소견을 보이는 환자의 수술과 같은 고난도 수술의 경우 더욱 도움이 될 것으로 생각된다.

그리하여, 여러 두개악안면성형수술에서 3차원 인체모형 사용이 지니는 임상적 의의, 앞으로의 발전 방향 등을 고찰하여 향후 성형외과 영역의 두개악안면성형수술에 도움이 되고자 한다.

II. 환자 및 수술방법

1999년 10월부터 2002년 9월까지 인제대학교 서울백병원 성형외과에서 시행한 다양한 두개악안면성형수술 중, 좌측 턱관절강직증(temporomandibular joint ankylosis)과 양안과다격리증(orbital hypertelorism)의 증례를 본 연구의 대상으로 하였으며, 모형 제작은 Cybermed사의 3-D Medical Model Service인 Replica[®]를 사용하였다.

먼저 3차원 입체영상 및 신속 조형 기술에 대한 문헌고찰을 통하여 그 동안의 기술적 발전과정 및 기본원리 등을 파악하였다. 환자에게 본 모형을 제작하는 임상적 의의를 충분히 설명하고, 모형 제작 절차를 거쳐 만들어진 인체모형으로 모의수술을 시행하였다.

최소한 수술 1주일 전, 제작사에서 요구하는 CT영상(RP 제작용, 2 mm Thickness, 1.5 Pitch, 1 mm Reconstruction)을 획득한 후, DICOM(digital imaging and communication in medicine) 파일 형태로 변환된 CT data를 전송하여 수 일 후 제작된 인체모형으로 충분한 모의수술이 가능하게 하였다.

모형을 통하여 직관적이고 정량적인 치료계획을 수립하고, 실제 수술 상황에서는 모의수술과의 연관성과 실제상황으로의 적용도를 파악하여 비교분석하였다. 또한 수술 후 충분한 시간이 지난 후, 수술 결과를 관찰하여 수술 전 인체모형으로 예측한 수술 결과와의 부합 정도를 파악하였다.

턱관절강직증 환자 모델의 모의수술에서는, 먼저 좌측 하악골 관절용기절개술(condylotomy)과 근돌기절제술(coronoidectomy)을 시행하여 강직된 턱관절을 이완시킨 후, 관절용기 경부를 충분히 갈아내어 관절성형술(arthroplasty)을 위한 공간을 확보한 후, 늑골이식(1×3.5 cm)을 계획하고 하악지 외측 부위에 2개의 나사로 이식편을 고정하여 관절성형술을 시행하였다. 또한 상악골에는 Le Fort I 절골술을 시행하고 좌측에 골간골이식(1×0.3 cm)을 시행하였다(Fig. 1).

이와 같은 계획을 세운 후, 실제 수술에서는 이개전방 절개와 구강 내 절개를 통하여 악관절 및 근돌기(coronoid process), 하악지(ramus), 하악각(mandibular angle)등을 박리하여 노출시켰다. 유착된 관절부는 뼈갈개(burr)를 이용하여 섬유성 또는 골성 유착조직의 광범위한 절제를 시행한 후, 술중 최대 절치간개구(maximal interincisal opening; MIO)를 30 mm 이상 유지시켰다. 하악지(ramus)에 부착된 내·외익돌근(medial and lateral pterygoid muscle), 측두근(temporalis muscle), 경돌하악인대(stylomandibular ligament), 접하악인대(sphenomandibular ligament), 익돌하악봉선(ptyergomandibular raphe) 등을 함께 박리한 후 근돌기절제술(coronoidectomy)을 시행하였다. 충분한 개구가 확보된 후, 늑골을 포함한 우측 7번 늑골을 채취하였는데, 길이가 5 cm 정도이며, 1 cm 정도의 연골부를 포함시켰다. 채취된 늑골늑골은 1×3.5 cm의 크기로 조각 후 연골부는 관절와(glenoid fossa)에, 늑골부는 상행하악지(ascending ramus)에 위치시켜 plate와 screw로 견고 고정시켰다. 이 환자에서는 안면비대칭이 동반되어 있었으므로 상악절골술(Le Fort I osteotomy)을

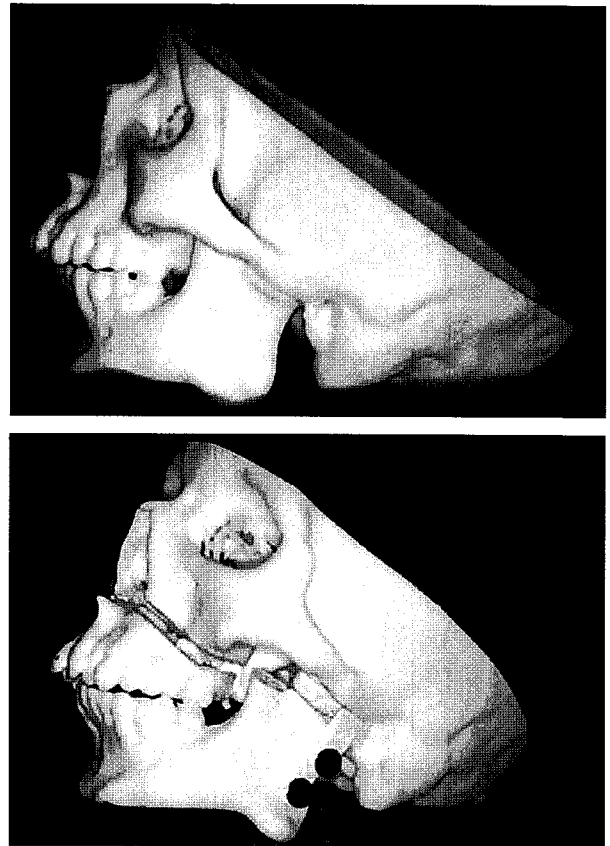


Fig. 1. RP model of left temporomandibular joint ankylosis. (Above) Preoperative left profile view. (Below) Postoperative left profile view.

시행한 후 좌측에는 골간골이식(1×0.3 cm)을 술전에 계획한 대로 시행하였다(Fig. 2). 이 환자는 수술당시 18세 남자였으며, 수술전 최대 절치간개구가 3 mm였다. 수술 후 9개월 후 측정된 최대 절치간개구는 3.5 cm으로 호전을 보였으며, 감각의 변화는 없었다.

양안과다격리증 환자의 안와간 거리는 54 mm, 외안와간 거리는 115 mm로 모두 심하게 증가되어 있었다. 환자 모델의 모의수술에서는 정중골절제술(median resection)을 시행하고 상자형 절골술(box osteotomy)을 해서 안와 전체를 안쪽으로 움직이는 방법을 선택하였다. 먼저 전두골 절골술(frontal craniotomy)을 시행하였다. 그 후 안와 절골술 중 안와위부분은 상안와연으로부터 5 mm 상방에서 시행하고 외안와절골술 시에는 안와외벽을 시상분할하였다. 하안와절골술 시에는 하안와공 아래로 수평절골을 하였다. 안와 내부는 위부분과 사골부분의 절골술을 시행하였다. 내측 안와부분은 코뼈와 사골동(ethmoid sinus)을 포함하여 20 mm 폭으로 잘라내고, 이동할 안와 양쪽 모두 내측으로 10 mm 이동하였고, 우측은 위치이상교정을 위해 내측이동 및 회전을 시행하였다. 이동한 안와와 협골의

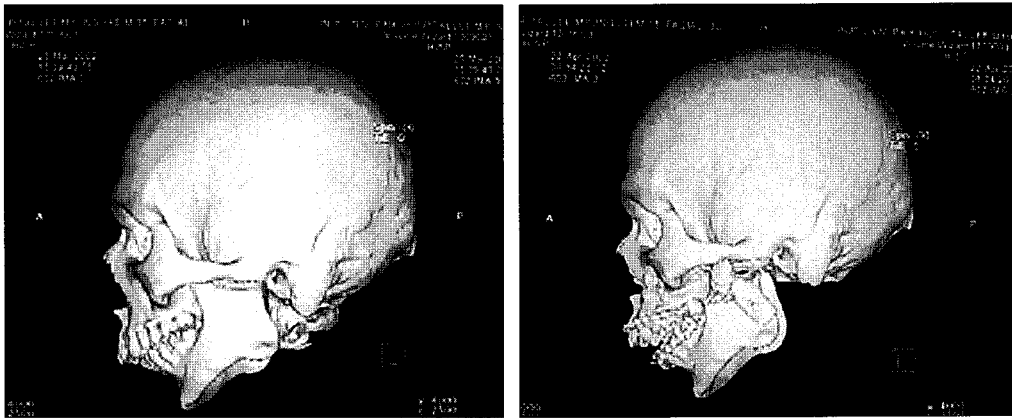


Fig. 2. 3-D CT of left temporomandibular joint ankylosis. (Left) Preoperative left profile view. (Right) Postoperative 4 weeks left profile view.

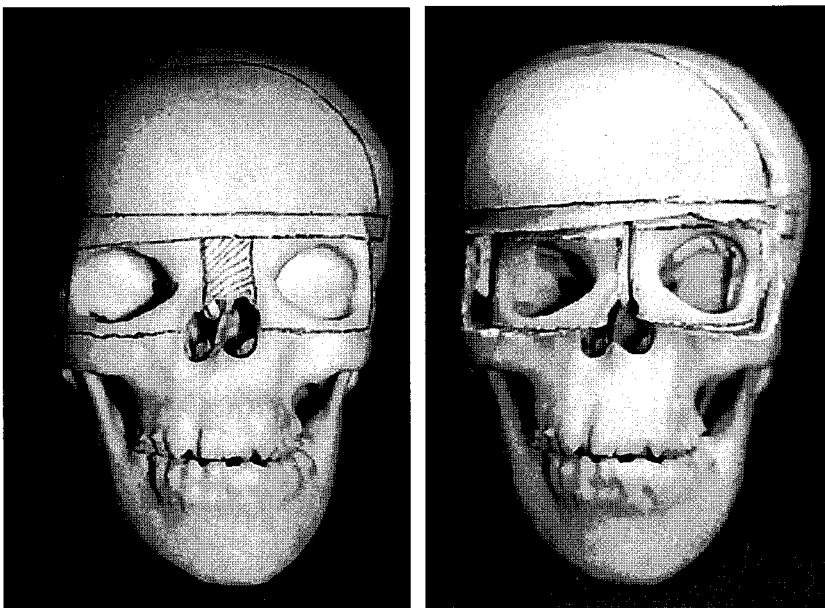


Fig. 3. RP model of orbital hypertelorism. (Left) Preoperative frontal view. (Right) Postoperative frontal view.

간극에는 늑연골(1.5 × 4 cm) 이식을 계획하였다. 이 환자에서는 사두증을 교정하기 위해 전두골의 우측부분을 5 mm 전진시킨 후 고정하기로 하였다. 수술 후 모델에서 측정된 안와간거리는 34 mm, 외안와간 거리는 98 mm로 개선된 것을 볼 수 있었다(Fig. 3).

이와 같은 계획 하에, 실제 수술을 진행하였다. 양측 관상절개를 넣고 모상건막하(subgalea) 박리를 아래쪽으로 진행하였다. 안와상용선 2 cm 상부에 골막절개를 한 후 골막하 박리를 시작하였고, 상안와 신경을 다치지 않게 주의하면서 골막하 박리를 안와 내로 계속해서 안구의 적도부 후방까지 시행하였다. 내안와 부위 박리시 누낭을 다치지 않게 조심하면서 내안각건을 안와벽에서 따로 분리해두었다. 측두부 박리 시 측두근의 앞쪽부분을 측두외로부터 분리해서 뒤로 젖히고 관골궁을 노출시키면서 아래로 박리

를 계속해서 내안와부위 박리와 연결시켰고 역시 마찬가지로 외안각건을 나중에 쓸 수 있게 표시해 두었다. 비골 밑으로도 점막성골막을 박리해서 비점막이 수술 중 찢어지지 않도록 하였다. 비배부의 피부를 광범위하게 골막하 박리하고 정중선상에 골막절개를 가한 후 하안와공보다 아래까지 상자형 절골술에 필요한 박리를 하였다.

이렇게 충분히 박리를 해놓고 먼저 전두골 절골술부터 상안와연 5 mm 상방에서 시작했는데, 이 때 전두골간(frontal bar)은 남겨놓았다. 다음 총 2 cm의 뼈를 정중 골절제술(median resection)로 제거하고, 노출된 전두동의 점막은 완전히 제거하고 두개강화(cranialization)하였다. 상자형 절골술을 안와주위로 진행해 가면서 외안와절골술 시에는 안와외벽을 시상분할했고, 하안와절골술 시에는 하안와공 수준을 유지하면서 수평절골을 하였다. 안와 내

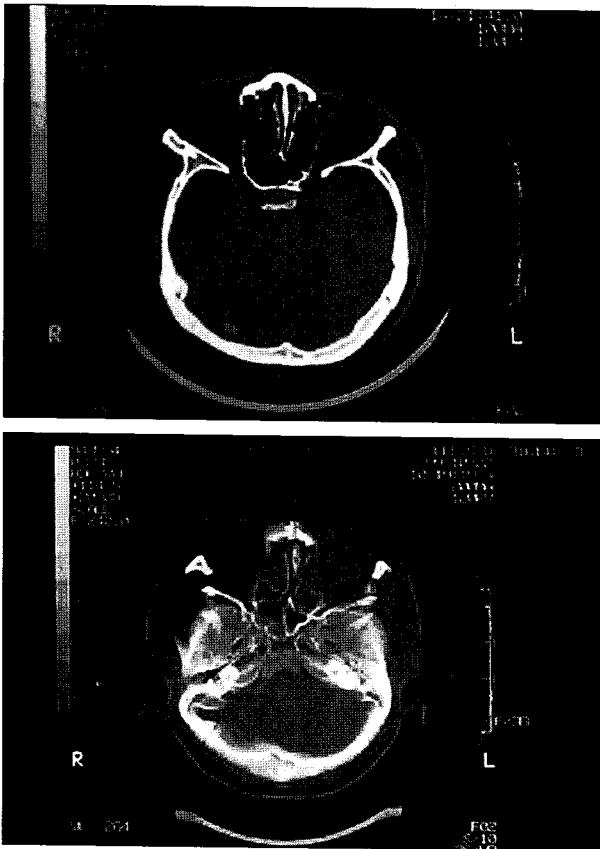


Fig. 4. Facial CT of hypertelorism (Above) Preoperative axial view. (Below) Postoperative axial view.

부를 360도 절골 시 가능한 한 뒤쪽으로 안구의 적도부 후방에서 이뤄질 수 있도록 노력하였다. 안와를 가운데로 모으는 데 방해가 되지 않도록 이상구(pyramidal aperture)가 장자리를 제거하였다.

이상과 같이 절골술을 완료한 후 안와골편이 부서지지 않도록 한 손의 엄지와 검지로 가운데로 모아놓고 철사를 이용한 안와간 끌고정을 시행하였고 안와격리가 재발하는 것을 방지하기 위해 미리 채취해 둔 늑골편을 이용하여 안와외벽에 간치골이식(interpositional bone graft, 1.5 × 4 cm)을 시행하였다. 이동한 안와는 전두골간(frontal bar)에도 골간철사고정을 하여 이동하는 것을 방지하였다. 전두골편을 덮은 후 중앙부위에 늑골연골 증첩골이식(costochondral cantilever onlay graft)을 시행하였다. 앞서 표시해 놓았던 내안각건을 경비 내안각 고정술로 고정하고 외안각건도 외측 안와연에 고정시켰으며, 분리된 측두근을 전진봉합하여 모래시계변형(hour-glass deformity)을 방지하였다. 환자는 수술당시 38세 여자로서 수술 후 CT상에서 안와간 거리가 33 mm, 외안와간 거리가 102 mm로 RP model 에서 예측한 수치(34 mm, 98 mm)와 부합하는 소견을 볼 수 있었다(Fig. 4). 환자는 5년 반 동안 외래 추적관

찰 결과 수술로 인해 시각손상이나, 피부감각 소실 등의 합병증은 없었으나, 후각상실증이 있었다. 그 외 특이소견은 없었다.

III. 고 찰

최대한 실물에 가까운 절골모형을 제작하여 이를 실제 수술과 연결시키는 작업은 두개악안면성형외과 수술 의사들의 오랜 숙원이었으며, 이러한 모형 제작과 이를 바탕으로 한 수술 결과 예측을 위해 많은 노력이 경주되어져 왔다. 안면골격 일부분의 단순한 2차원적 이동은 비교적 쉽게 수술계획을 세울 수 있으나, 비대칭 변형의 교정에는 3차원적인 이동에 대한 세심한 고려가 필요하다. 이를 위해 초기에는 두개골계측방사선학적 분석(cephalometric analysis)¹이나 치열모형(dental model)²을 이용한 모의수술 등의 방법이 이용되었으며, 이후 3차원 재구성 컴퓨터단층촬영 영상이 개발되어,³ 3차원 실물 조형 기술 발전의 토대를 마련하였다.

3차원 신속 실물 조형 기술(rapid prototyping technique)은 단면을 적층하는 방식(layer-by-layer approach)⁴을 이용하여 입체적인 모형을 제작하는 방식으로, 기계가 공으로는 제작하기 어려운 모형을 비교적 빠른 시간에 제작할 수 있는 장점이 있다. 이 기술은 원래 CAD(computer-aided design) 환경에서 디자인된 새로운 제품을 빠른 시간 내에 제작하기 위하여 개발되었으며,⁵ 처음에는 제품 생산을 위한 디자인을 필요로 하는 여러 산업, 특히 자동차산업과 항공우주산업 분야에 주로 적용되었으나,⁴ 1980년대 중반부터 의학 분야에 적용되기 시작하였다.^{4,6} 이러한 발전은 나선형 CT나 MRI와 같은 연속적인 체적 데이터(continuous volumetric data sets) 획득이 가능한 영상 진단 장비의 지원이 있었기에 가능하였다.⁵ 초기에는 비용이 많이 들고 속도가 느린 단점이 있었으나, 컴퓨터과학에 기반을 둔 디지털기술의 발전에 힘입어 최근에는 제작 시간이 단축되고 저렴한 비용이 소요되는機種들이 출시되고 있다.

신속 조형(rapid prototyping, 이하 RP) 모형의 전형적인 적용 분야는, 수술 전 계획 수립과 이를 바탕으로 한 모의수술이라고 할 수 있으며, 의료진과 환자 또는 인공 삽입 보형물 제작자간의 의사소통에도 유용한 역할을 한다.

본 연구에서 사용된 모델은 Z Corporation사 (USA)의 Z402 3D printer를 사용하여 제작한 것으로 부가형(additive)이라 할 수 있다. 2 mm Thickness, 1.5 Pitch, 1 mm Reconstruction의 요건으로 촬영한 CT 영상을, 의학 분야 영상 저장 방법 및 통신 방법의 표준인 DICOM(digital imaging and communication in medicine) 파일 형태로

변환시킨 후 제작사에 전송하여 인체모형을 만들도록 하였으며, 이는 3차원 프린터 방식으로 절편 두께를 0.007 inch로 설정하여 경화 녹말을 이용하여 제작한 것이다. 이번 연구에서 RP model을 만든 곳은 cybermed 사였는데 가격은 75만원 정도였고, 제작에 걸리는 시간은 응급의 경우 56시간, 일반적인 경우는 1-2주가량 걸렸다.

RP 모형의 임상 적용 예를 든다면, 3차원 모형 상에서 직관적이고 정량적인 치료계획수립에 도움이 되며, 두개 악안면성형수술이나 다양한 정형외과 수술 등에서 모의수술용으로 사용하여 수술 시간을 단축할 수 있고, 종양 제거 후 재건술 또는 골절 환자 등에서 수술 전 주형(template)을 제작할 수 있으며, 실물 및 축소 모형 제작으로 특이 증례 및 의무기록으로의 보관이 가능하게 한다. 이 외에도 의료진과 환자 또는 보호자간의 의사소통에도 중요한 역할을 한다.

RP 모형의 정확도에 관하여, Lill 등⁶은 인간 건조두개골과 밀링으로 제작한 polyurethane 모형간의 오차는 평균 1.5 mm라고 하였다. 이와 관련된 요소로는 CT 촬영 시 절편 두께와 해상도 등을 들 수 있으며, 이 외에도 모형 제작 시의 부분적인 체적 효과 등도 영향을 미치는 것으로 보인다. Lill 등의 연구에서의 CT 촬영 조건인 절편 두께 2 mm, 해상도 256 × 256 pixels에 비해, 본 연구에서는 해상도를 512 × 512 pixels로 높여 제작사에 의하면 0.6 ± 0.3%의 오차를 보인다고 한다. 이러한 범위는 실제 인체 장치와 크기 및 형태가 거의 동일한 수준의 오차를 보이는 것이라고 할 수 있으며, 임상에서 RP 모형을 응용할 수 있는 가능성이 충분하다고 생각된다.

RP 모형을 이용한 모의수술은 성형외과, 신경외과, 정형외과, 흉부외과 등 다양한 분야에서 이용되고 있으며, 본 연구의 경우는 심한 안면비대칭과 입을 제대로 벌리지 못하는 소견을 보이는 좌측 턱관절강직증 환자와 양안과 다격리증의 경우에, 객관적으로 수술 범위와 양을 확인하여 수술 후 결과를 예측해 봄으로써 최선의 수술계획을 세울 수 있도록 하였다. 이를 통하여 수술 시간을 단축하고 수술 시 출혈량을 줄일 수 있어 수술 후 회복에도 긍정적인 영향을 미치는 효과를 거둘 수 있었다.

단순한 3차원 재구성 영상에 의한 시뮬레이션에 비해, RP 모델은 술자로 하여금 모의수술 과정을 통하여 수술 술기 전략상의 다양한 의문에 대한 해답을 구할 수 있도록 해주며, 예기치 못했던 수술 중 문제점을 최대한 우회하여 진행할 수 있도록 결정하는 데 도움을 준다. 턱관절강직증 환자의 경우에는 관절용기절개술과 근돌기절제술 시 어느 정도의 크기와 어떤 수술기구로 시행하는지 수술 전에 3차원적으로 파악하기가 어렵지만, 모형수술을 통해서 정확한 크기를 알 수 있었고 그것으로 채취할 늑연골의 크기

를 예측하고 이식시 안정성을 미리 예측해 볼 수 있었다. 양안과다격리증의 경우에는 연조직이 덮여 있는 환자의 외양에서는 뼈의 거리를 정확하게 알 수 없고 cephalometry나 CT로는 3차원적인 재구성이 힘들다. 모형을 이용하여 절골술의 방법(안와까지 하는 방법과 뼈분절만 하는 방법)을 선택할 수 있고 이번 증례에서 사용한 상자형 절골술의 경우 안구 및 신경에 대한 주의를 기울여야 하므로 절골술 뿐만 아니라 아래안와틈새, 하안와공, 시각신경관과의 거리 등을 미리 고려할 수 있었다.

그러나 실제 수술에서는 뼈까지 접근하기까지 많은 단계가 있고 접근 과정 중에 출혈, 연조직에 의한 시야의 가림, 좁은 수술시야 등에 의해서 모형으로만 수술하는 것보다 많은 문제점들이 있었다. 그렇기 때문에 실제 수술에서는 모형수술과 정확히 동일하게 시행되지 않을 수도 있다. 그럼에도 수술자와 더불어 제 1조수나 제 2조수들이 이러한 수술을 처음 해보는 경우에도 수술에 대한 전반적인 계획을 머릿속으로만 구상하는 것이 아닌 만져보면서 파악할 수 있는 장점이 있었다. 위에서 기술한 실제 수술에서 만날 수 있는 여러 가지 제약 사항들을 모형수술에서 완벽하게 재현해 내기란 지금으로서는 불가능하지만, 이때까지의 수술계획이 수술자의 머릿속에서만 구상되었던 것에 비하면, 수술팀 전체가 이러한 문제점들을 만져보면서 구체적이고 3차원적으로 구상할 수 있었다.

전위, 회전, 전진, 고정 등과 같은 두개악안면성형수술 시의 다양한 술기와, 결손 부위 보충에 자가이식 또는 동종이식 물질이 필요한지 등에 대해서도 모의수술 과정을 통하여 중요한 치료전략을 세울 수 있도록 해준다. 술자는 수술 전에도 복잡한 해부학적 구조물 모형을 촉감으로 느껴가며 실제 수술 기구를 이용하여 다양한 수술 술기를 연습해봄으로써 최선의 기술적 접근 경로를 선택할 수 있다. 다시 말해, 종전의 시각 기술로는 구현할 수 없었던 내용을 시각-촉각적인 표현으로 구현하여 수술계획 수립과 모의수술을 가능하게 함으로써 '만져보며 파악한다(touch to comprehend)⁵는 새로운 개념을 수립하게 한 것이다.

3차원 영상 및 모형 관련 비용이 계속 저렴해짐에 따라 인체모형 또는 인공 삼입 보형물 모형의 수요는 점점 늘어나고 있다. 또한, 가상 현실 장치(virtual reality system)를 이용해 술자는 3차원 멀티미디어 효과를 통하여 수술 전에 환자의 해부학적 상태 탐구 및 실제 수술과 거의 유사한 사전 모의수술 경험이 가능해질 것으로 사료된다.⁴

REFERENCES

1. Caldwell JB, Lettermann GS: Vertical osteotomy in the mandibular rami for correction of prognathism. *J Oral Surg* 12: 185, 1954

2. Barrow GV, Dingman RO, Mich AA: Orthodontic considerations in the surgical management of developmental deformities of the mandible. *Am J Orthodont* 36: 121, 1950
3. Artzy E: Display of three dimensional information in computer tomography. *Comput Graph Image Process* 9: 196, 1979
4. Mankovich NJ, Samson D, Pratt W, Lew D, Beumer J 3rd: Surgical planning using three-dimensional imaging and computer modeling. *Otolaryngol Clin North Am* 27: 875, 1994
5. Petzold R, Zeilhofer HF, Kalender WA: Rapid prototyping technology in medicine - basics and applications. *Comput Med Imaging Graph* 23: 277, 1999
6. Lill W, Solar P, Ulm C, Watzek G, Blahout R, Matejka M: Reproducibility of three-dimensional CT-assisted model production in the maxillofacial area. *Br J Oral Maxillofac Surg* 30: 233, 1992