

## 교근에서 보툴리눔 독소 주사점의 표지화

김준형<sup>1</sup> · 이민재<sup>1</sup> · 김현지<sup>1</sup> · 손대구<sup>1</sup> · 한기환<sup>1</sup> · 이소영<sup>2</sup> · 임정근<sup>3</sup> · 최인장<sup>4</sup>

계명대학교 의과대학 성형외과학교실<sup>1</sup>, 재활의학과학교실<sup>2</sup>, 신경과학교실<sup>3</sup>, 해부학교실<sup>4</sup>

### Surface Mapping of Masseter for Botulinum Toxin Injection

Jun Hyung Kim, M.D.<sup>1</sup>, Min Jae Lee, M.D.<sup>1</sup>,  
Hyun Ji Kim, M.D.<sup>1</sup>, Dae Gu Son, M.D.<sup>1</sup>,  
Ki Hwan Han, M.D.<sup>1</sup>, So Young Lee, M.D.<sup>2</sup>,  
Jung Guen Lim, M.D.<sup>3</sup>, In Jang Choi, M.D.<sup>4</sup>

Department of <sup>1</sup>Plastic and Reconstructive Surgery,  
<sup>2</sup>Rehabilitation, <sup>3</sup>Neurology, <sup>4</sup>Anatomy, Keimyung University  
School of Medicine, Daegu, Korea

Generally, many Asian women tend to dislike the square jaw, as they believe it makes the face look wider, giving a stubborn and strong impression. Contouring of the mandible is therefore a relatively common aesthetic procedure among Asians. These days, the use of botulinum toxin for contouring of the lower face offer simple alternative to surgery. Motor point, which is the site over a muscle where its contraction may be elicited by a minimal intensity short duration electrical stimulus, is the optimal injection point of botulinum toxin. Study was undertaken to identify the location of motor point of the masseter muscle and the skin surface landmark.

First, the thickest point of the masseter muscle was inspected through palpation and inspection by 3 different individual plastic surgeons and then compound muscle action potentials(CMAPs) of masseter muscle in 15 health volunteers were recorded using EMG. For the localization of the measured points, line between lateral canthus to the mandibular angle was used. Location of motor points were mapped to skin surface from lateral canthus in a percentage of the distance along the

landmark line and in distance in millimeters.

The clinical injection point was located at 71.69 percentile and 7.3 mm of the landmark line. The motor point test was located at 72.54 percentile and 7.1 mm of the landmark line. The depth of motor point was 16 mm. There was no statistically significant difference between the clinical injection point and the motor point.

We conclude that surface mapping of motor point of the masseter muscle would increase accessibility and accuracy in botulinum toxin injection for contouring of the lower face.

**Key Words:** Benign masseteric hypertrophy, Botulinum toxin, Motor point, Surface mapping

## I. 서 론

사각턱은 여성다운 부드러운 느낌을 주기 어렵고, 고집이 세어 보이거나 강한 인상을 줄 수 있어 많은 여성들이 교정하기를 원한다. 사각턱의 원인 중 양성교근비대증(Benign masseteric hypertrophy)의 교정은 최근에 시술이 간단하고 회복기가 짧은 보툴리눔 독소 주사법이 널리 시행되고 있다.<sup>1</sup> 보툴리눔 독소는 해당 근육의 팽대부 내에 주입만 되면 치료 효과가 있다고 하지만 운동점(motor point)에 정확히 주입되면 운동점 차단이 지속 시간이 더 오래 연장되어 보다 적은 양으로 최대의 효과를 얻을 수 있다고 알려져 있다.<sup>2</sup>

운동점이란, 신경이 근육 내에 분지되는 지점으로, 그 위치에 대한 해부학적 정보는 보툴리눔 독소의 치료효과를 극대화시키기 위하여 유용하게 이용될 수 있다.

이를 위해 저자들은 본 연구에서 근전도를 이용하여 찾은 교근의 운동점을 피부 표면에 표지화하고, 이를 현재의 임상적인 근주점과 비교해 보툴리눔 독소 주사 시 효율적인 주사 위치의 설정에 도움이 되고자 하였다.

## II. 재료 및 방법

2004년 5월부터 2004년 9월까지 건강한 성인 남녀 15명(남자 12명, 여자 3명, 평균 연령은 26.8세)을 대상으로 임

Received February 18, 2005

Revised April 1, 2005

**Address Correspondence:** Jun Hyung Kim, M.D., Department of Plastic and Reconstructive Surgery, Keimyung University School of Medicine, 194 Dongsan-dong, Daegu 700-712, Korea. Tel: 053) 250-7635 / Fax: 053) 255-0632 / E-mail: med69@dsmc.or.kr

\* 본 논문은 제 57차 대한성형외과학회 추계학술대회(2004년)에서 발표되었음.

\* 본 연구는 2004년도 계명대학교 비사연구 기금으로 이루어졌음.

상적 근주점과 교근의 운동점을 찾아보았다.

먼저 임상적인 근주점은 3명의 성형외과 의사가 지원자를 대상으로 어금니를 깨문 상태에서 시진 및 촉진을 통해 교근의 가장 비후된 점을 측정하였다.

또 교근의 운동점은 신경과 전문의가 Caldwell사의 Excel(Kennewick, WA, USA) 근전도 기계를 이용하여 교근의 직상부에서 100 ms duration, 2.0 - 5.0 mA의 전기 자극을 가하여 유발된 복합근 활동전위(Compound muscle action potentials, CMAPs)의 진폭을 비교하여 가장 큰 진폭이 기록된 부위의 위치 및 깊이를 측정하였다.

임상적인 근주점과 근전도 검사로 측정된 교근의 운동점은 수직좌표(cephalocaudal coordinate)와 수평좌표(lateral coordinate)를 이용하여 표시하였다. 먼저 외안각(lateral canthus)과 하악각(mandibular angle)을 기준점으로 정한 후, 두 점을 잇는 선을 기준선(landmark line)으로 사용하였다(Fig. 1A). Cephalocaudal coordinate는 기준선의 길이에 대한 외안각에서 측정된 점까지 길이의 백분율로, lateral coordinate는 기준선에서 측정된 점까지의 수직 깊이를 mm으로 표시하였다(Fig. 1B).

이후 임상적인 근주점과 근전도 검사로 측정된 교근의 운동점을 t-test를 통해 통계학적으로 검증하여 보았다.

### III. 결 과

측정 결과 임상적 근주점은 cephalocaudal coordinate는 landmark line(LL%)의  $71.69 \pm 10.2\%$ , lateral coordin-

ate는 그 점으로부터  $7.27 \pm 1.5$  mm에 있는 것으로 나타났다(Fig. 1C).

근전도 검사로 측정된 교근의 운동점은 cephalocaudal coordinate는 landmark line(LL%)의  $72.54 \pm 4.9\%$ , lateral coordinate는 그 점으로부터  $7.1 \pm 1.8$  mm에, 피부 면으로부터 평균 16 mm 깊이에 위치하는 것으로 측정되었다(Fig. 1C).

임상적인 근주점과 근전도 검사로 측정된 교근의 운동점은 통계학적으로 유의한 차이가 없었다(cephalocaudal coordinate;  $p=0.546$ , lateral coordinate;  $p=0.623$ ).

### IV. 고 찰

교근은 천층과 심층으로 나눌 수 있는데 천층은 심층보다 크며 외측에 있고, 정상인의 교근은 두께가 8 mm인 반면, 양성교근비대증 환자에서는 평균 13 mm정도라고 한다.<sup>3</sup>

양성교근비대증(Benign massetric hypertrophy)의 원인은 유전적 소인 외에, 만성턱관절질환, 이갈이, 그리고 껌이나 질긴 음식물을 자주 씹는 등의 습관과도 연관이 깊은 것으로 추정되고 있다.<sup>4,7</sup> 치료로는 비대 되어있는 교근의 절제 또는 하악각의 절제 등의 수술적 치료가 사용되어 왔으나, 수술 후 출혈, 감염, 수술 반흔, 신경손상 및 늦은 사회 복귀 등이 문제가 되어 최근에는 시술이 간단하고 부작용이 적은 보툴리눔 독소 주사법이 각광받고 있다.<sup>1,4,8</sup>

보툴리눔 독소는 강력하게 근육을 마비시키는 약제이

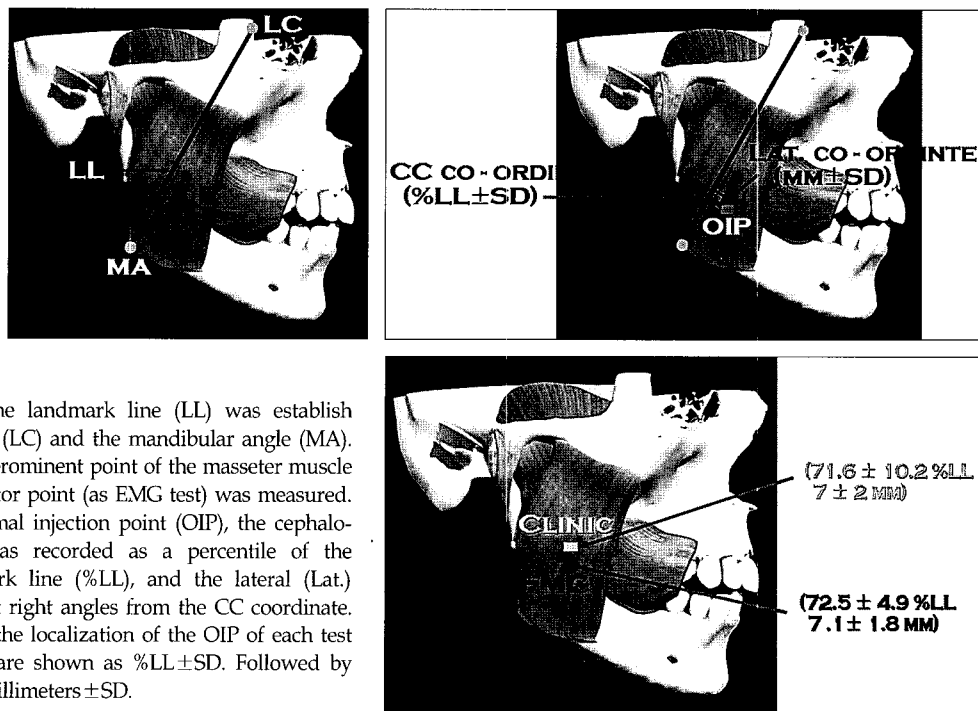


Fig. 1. (Above, left) A, The landmark line (LL) was establish between the lateral canthus (LC) and the mandibular angle (MA). (Above, right) B, The most prominent point of the masseter muscle (as clinical test) and the motor point (as EMG test) was measured. For localization of the optimal injection point (OIP), the cephalocaudal (CC) coordinate was recorded as a percentile of the distance along the landmark line (%LL), and the lateral (Lat.) coordinate was measured at right angles from the CC coordinate. (Below) C, Coordinates for the localization of the OIP of each test are shown. CC coordinate are shown as %LL±SD. Followed by the lateral coordinate in millimeters±SD.

(71.6 ± 10.2%LL  
7 ± 2 MM)  
(72.5 ± 4.9%LL  
7.1 ± 1.8 MM)

며, 국소적으로 근육 내 주사로 사용된다. 효과적인 마비를 유발하기 위해 운동 종판 내 또는 그 근처에 독소를 주사하는 것이 가장 중요하며 특히 운동점에 정확히 주입되어야 지속 기간이 더 연장되는 것으로 알려져 있다. 부작용으로는 독소의 국소 전파에 의한 것과 약제의 정확한 주입에도 불구하고 효과가 나타나지 않는 경우가 있는데 이들 부작용은 주사한 부위, 투여량(units)과 주사한 용량(microliters)에 의해 영향을 받는다. 그 중에서도 부작용을 감소시키는데 가장 중요한 요소는 보툴리눔 독소의 총 투여량을 줄이는 것이다. 즉 부작용을 최소화하고 동시에 최대의 마비효과를 얻기 위해서는 보툴리눔 독소를 운동 종판인 운동점에 정확히 투여하는 것이 필요하다.

운동점은 전기생리학적으로 해당 근육의 흥분도가 가장 높은 점, 또는 최소한의 전기적 자극으로 근 수축을 눈으로 관찰할 수 있는 피부상의 점, 최소 강도, 단기간의 전기 자극에 의해 근육 수축이 유발되는 근육 위의 점 등으로 정의한다.<sup>9,11</sup> 해부학적으로는 운동신경섬유의 말단부인 운동 종판이 밀집한 지역에 해당한다.<sup>11</sup> 실제 약물투여를 위해 최선의 운동점을 결정하는데 있어서는 사체해부에 의한 위치 선정은 제한점이 있으며 실제 임상적으로 유용한 방법으로는 전기적으로 예민한 운동점의 특성을 이용한 전기적 자극을 사용한 방법이 있다.<sup>12</sup> 현재까지 운동점 차단술은 촉진 상 가장 긴장이 많이 되어 있는 부위나 육안으로 확인된 근육 팽대부, 침근전도 시행 시 기준이 되는 삼입점의 주위를 전기 자극하여 반응이 가장 현저한 부위 등을 운동점으로 정하고 이 부분에 약물을 주사하였다. 그러나 운동점의 위치가 이러한 기준과 반드시 일치한다고 할 수는 없으므로, 보다 쉽고 타당성이 있는 방법이 필요하다.

이에 저자들은 운동점의 용이한 접근을 위해 피부 표면 전기자극을 이용한 객관적이고 기준화된 피부 표면상의 표지화가 필요하다고 생각하였다. 이를 위해 저자들은 운동점을 찾을 때 먼저 피부 표면상에서 표면 전극을 사용하여 전반적인 운동점의 위치를 찾은 후, 정확한 위치와 깊이를 침 전극으로 확인하였다.

본 연구의 결과를 바탕으로 보툴리눔 독소 주사를 위해 실제 운동점의 위치를 파악할 때 cephalocaudal coordinate와 lateral coordinate의 직선거리만 측정하면 비교적 용이하게 운동점을 찾을 수 있어 보툴리눔 독소의 주사에 있어 도움이 될 것으로 생각한다. 또한 환자의 입장에서 운동점의 위치를 찾기 위해 가해지는 불필요한 전기적 자극의 빈도를 상당히 줄일 수 있으며, 보다 적은 양으로 효

과적인 치료가 가능함으로써, 여러 번 주사함으로 인한 불편감이나 통증을 감소시키는데 도움이 될 것이다. 마지막으로 보툴리눔 독소의 주사시 하악절흔(mandibular notch)에서 아래쪽으로 내려가는 교근동맥(masseteric artery)의 주행 경로를 미리 파악해 두면 혈관내 주사에 따른 전신 작용에 의한 부작용을 예방하는데 많은 도움이 될 것으로 생각한다.

## V. 결 론

저자들은 본 연구를 통해 교근의 운동점의 위치와 깊이를 피부표면상에 표지화 함으로서 양성교근비대증의 치료를 위해 보툴리눔 독소 주사를 시행하는데 있어 보다 정확하고 효율적인 운동점에 대한 접근이 가능할 것으로 생각된다.

## REFERENCES

1. Andrew CFH: Botulinum toxin for treatment of masseteric hypertrophy. *J Neurol* 249: 345, 2002
2. Shaari CM, Sanders I: Quantifying how location and dose of botulinum toxin injections affect muscle paralysis. *Muscle Nerve* 16: 964, 1993
3. Xu JA, Yuasa K, Yoshiura K, Kanda, S: Quantitative analysis of masticatory muscles using computed tomography. *Dentomaxillofac Radiol* 23: 154, 1994
4. Park MY, Ahn KY, Jung DS: Botulinum toxin type A treatment for contouring of the lower face. *Dermatol Surg* 29: 479, 2003
5. Kessel LJ: Benign bilateral masseteric hypertrophy with temporal muscle involvement. *Oral Surg* 30: 450, 1970
6. Riefkohl R, Georgiade GS, Georgiade NG: Masseter muscle hypertrophy. *Ann Plast Surg* 12: 528, 1984
7. Moore AP, Wood GD: The medical management of masseteric hypertrophy with botulinum toxin type A. *Br J Oral Maxillofac Surg* 32: 26, 1994
8. Rogers BA, Whear NM: Medical management of masseteric hypertrophy. *J Oral Maxillofac Surg* 53: 492, 1995
9. Bang MS, Han TR, Lim JY: Motor point block by phenol in spastic cerebral palsy. *J Korean Acad Rehab Med* 21: 71, 1997
10. Awad EA, Dykstra D: Treatment of spasticity by neurolysis. In Kottke FJ, Lehmann JF(eds): *Krusen's handbook of physical medicine and rehabilitation*. 4th ed, Philadelphia, Saunders, 1990, p 1154
11. Dumitru D, Gitter AJ: Nerve and muscle anatomy and physiology. In King JC(eds): *Electrodiagnostic medicine*. 1st ed, Philadelphia, Henley & Belfus Inc., 1995, p 19
12. Rozin R, Magora F, Robin GC, Magora A: Treatment of spasticity by phenol block. *Isr J Med Sci* 6: 555, 1970