

## 조피볼락, 용치놀래기, 송곳니베도라치 및 줄복 장관 점액질에 대한 조직화학적 연구

정길남 · 조기진 · 이응희 · 조운복\*

부산대학교 사범대학 생물교육과

Received July 18, 2005 / Accepted August 29, 2005

**Histochemical Study of the Intestinal Mucosubstances in *Sebastes schlegeli*, *Halichoeres poecilopterus*, *Bryzoichthys lysimus* and *Takifugu pardalis*.** Gil-Nam Jeong, Gi-Jin Jo, Eung-Hee Lee and Un-Bock Jo\*. Department of Biology Education, Pusan National University, Busan 609-735, Korea – The conventional histochemical staining were used to study mucosubstances properties of intestinal striated border and goblet cells in four teleostean species, i. e., *Sebastes schlegeli*, *Halichoeres poecilopterus*, *Bryzoichthys lysimus*, and *Takifugu pardalis*. The following methods were used; PAS, AB pH 2.5, AB pH 1.0, AB pH 2.5-PAS, AF pH 1.7-AB pH 2.5 and HID-AB pH 2.5 stains. The mucosubstances of striated border in the proximal intestine and rectum of *Sebastes schlegeli* contained with neutral mucin, middle and distal intestine contained with neutral mucin and acid mucin. The striated border of all the intestines of *Halichoeres poecilopterus* contained with neutral mucin and acid mucin, and those of *Bryzoichthys lysimus* and *Takifugu pardalis* contained with neutral mucin only. The amounts of neutral mucin were moderate to considerable in *Sebastes schlegeli* and *Halichoeres poecilopterus*, minimal to small in *Bryzoichthys lysimus* and *Takifugu pardalis*. The amounts and properties in mucosubstances of intestinal goblet cells showed differences in species and regions. The intestinal goblet cells of *Bryzoichthys lysimus*, and *Takifugu pardalis* contained neutral mucin only while *Sebastes schlegeli* and *Halichoeres poecilopterus* contained mixture of neutral mucin, sulfomucin and sialomucin. The amounts of neutral mucin were considerable to large in distal intestine and rectum of *Takifugu pardalis*, while moderate to considerable in all intestines of *Sebastes schlegeli*, all the intestines except for middle intestine of *Bryzoichthys lysimus*, and proximal and middle intestine of *Takifugu pardalis*. Also it was minimal to small in middle intestine of *Halichoeres poecilopterus*. The intestinal goblet cells of *Sebastes schlegeli* contained mixture of minimal amounts of strong sulfomucin, weak sulfomucin and minimal to small amounts of sialomucin, and those of *Halichoeres poecilopterus* except for rectum contained mixture of minimal to small amounts of strong sulfomucin and sialomucin.

**Key words** – Intestine, Mucosubstances, Fishes, Goblet cells

경골어류의 장관은 다른 척추동물의 장관과 같이 점막상피는 단층원주상피로 덮여 있고 배상세포가 나타나며 장운동은 관찰되지 않으나 점막주름은 관찰되며 주름의 모양이 다양하고 어종에 따라 유문수(pyloric ceca)가 관찰되는 점이 특이하다[2,3,7,10,13,20,27,28,29,30]. 또한 경골어류 장관의 점액질 분비세포인 배상세포는 어종에 따라 세포의 형태, 크기, 분포상태 및 점액질 성상에서 차이가 있다[5,9,19,20,26,27,28,29,30].

장 점액질은 물리적 자극과 화학적 손상, 박테리아의 침입 및 소화효소의 침해로부터 점막을 보호하는 중요한 역할을 하며 이에 대한 많은 연구가 척추동물을 대상으로 광범위하게 이루어지고 있다[1,17]. 이 중 경골어류 장 배상세포 점액질에 관한 연구로는 메기[26], 뱀장어[29], *Esox lucius*[4], rock bass, bluegill sunfish, largemouth bass, black crappie, golden shiner, fathead minnow, grass pickeral, northern pike, brown bullhead, yellow perch[20], 전어, 붕어, 메기, 말쑤치, 참돔[28], 감성돔, 통솔치, 볼락[27], 뱀장어[9], *Channa punctatus*[19] 및

*Oreochromis mossambicus*[5] 등에 대한 보고가 있다. 이들의 보고에 의하면 장 배상세포의 모양과 크기가 어종에 따라 다르며 같은 어종이라도 부위에 따라 다르고 점액질 성상도 어종 및 장관 부위에 따라 다르게 나타난다고 하였다. 본 연구에서는 장 배상세포의 점액질에 대한 계통분류학적인 연구의 일환으로 아직까지 보고된 바 없는 4종 경골어류 장관에 출현하는 점액질 성상을 조직화학적으로 연구하였다.

### 재료 및 방법

본 실험에 사용한 경골어류는 횃대목(Scorpaeniformes) 양볼락과(Scorpaenidae)의 조피볼락 *Sebastes schlegeli* Hilgendorf, 농어목(Percida) 놀래기과(Labridae)의 용치놀래기 *Halichoeres poecilopterus* (Temminck et Schlegel), 장갱이과(Stichaeidae)의 송곳니베도라치 *Bryzoichthys lysimus* (Jordan et Snyder) 및 복어목(Tetraodontiformes) 참복과(Tetraodontidae)의 줄복 *Takifugu pardalis* (Temminck et Schlegel)을 사용하였다.

### 실험동물의 처치 및 고정

실험동물을 희생시킨 후 흉복강을 절개하고 장이 시작하

### \*Corresponding author

Tel : +82-51-510-2696, Fax : +82-51-514-8576

E-mail : ubjo@pusan.ac.kr

는 부위부터 장이 끝나는 부위까지 장전체를 근위부, 중간부, 원위부 및 직장으로 나누어 장을 3~4 mm 두께로 절취하여 10% 중성 포르말린용액에 24시간동안 고정한 다음 수세과정을 거친 후 각급 알콜에서 탈수과정, 투명화과정을 거쳐 paraplant (용점 56~58°C)에 포매하여 6 µm 두께의 연속절편을 만들었다.

### 조직학적 구조

장의 조직학적 구조를 관찰하기 위하여 hematoxylin-eosin (H-E) 염색을 실시하였다.

### 점액질의 조직화학

장관내 중성점액질의 검색은 PAS 반응법[15]을, 산성점액질은 alcian blue (AB) pH 2.5 염색법[12,16]을, 산성점액질과 중성점액질의 조성은 AB pH 2.5-PAS 염색법[14]을, 산성점액질 중 강 sulfomucin은 AB pH 1.0 염색법[20]을, 산성점액질 중 sulfomucin과 sialomucin의 조성은 aldehyde fuchsin (AF) pH 1.7-AB pH 2.5 염색법[22]과 high iron diamine (HID)-AB pH 2.5 염색법[23]을 사용하였다.

점액질의 조직화학적 조성의 판정기준은 Spicer와 Meyer [22], 조운복과 박해춘[29], Yamada [25], Reifel과 Travill [20], Sheahan과 Jervis [21] 등이 사용한 방법에 따라 청색은 B (blue), 적색은 R (red), 자색은 P (purple), 청자색은 BP (bluish purple), 적자색은 RP (reddish purple), 흑색은 N (black), 흑청색은 NB (black to blue) 등으로 표시하였고, 염색성은 염색된 정도에 따라 염색성이 없는 경우는 0, 흔적적인 경우는 ±, 약한 염색성은 1, 중등도 염색성은 2, 강한 염색성은 3, 매우 강한 염색성은 4로 나누어 표시하였다.

## 결 과

### 장관 점막의 일반 조직학적 구조

조피볼락의 장점막 주름은 일차주름이 잘 발달되어 있었으며 그 모양은 장 부위에 따라 차이가 있었다. 근위장과 중간장의 점막주름은 위가 아래보다 다소 좁은 추체형이며 표면은 곳곳이 함몰되어 있었으나 원위장과 직장은 근위장과 중간장보다 주름길이가 훨씬 길며 표면은 평활하였다. 장점막은 선조연이 뚜렷하며 핵이 기저부에 위치한 원주상피세포가 단층으로 덮여 있었고 원주상피세포 사이에 배상세포들이 많이 출현하였는데 장아래로 감에 따라 그 수가 감소되었고 주름과 주름사이에 위치한 배상세포는 작고 나머지는 크거나 중간 크기였으며 모양은 구형 또는 타원형이었으며 한층으로 무리를 짓거나 산재성으로 나타났다.

용치놀래기는 일차점막주름이 잘 발달되어 있었는데 그 모양은 길고 가늘며 주름표면에 굴곡이 많은 해초모양으로 간혹 분지된 이차주름이 보였으며 2개의 주름이 주름 중간부

위에서부터 융합되어 1개로 된 것도 더러 관찰되었다. 점막상피는 단층원주형이고 선조연이 뚜렷했다. 배상세포는 주름상부에는 1열로 조밀하게 배열되어 있었으나, 주름 하부에는 보다 적게 나타났고 크기는 대부분이 중간크기였으나 더 크거나 작은 것도 관찰되었으며 형태는 주로 구형이었으며 장아래쪽으로 갈수록 그 수가 감소되었다.

송곳니베도라치의 점막주름은 길이가 짧은 기둥형 또는 추체형으로 끝이 뾰족하거나 두 세갈래로 무디게 분지되어 있었다. 점막상피는 단층원주형으로 선조연이 뚜렷하며 주름 상부에는 배상세포가 1층으로 배열되어 있었으나 주름 하부에는 산재되어 있으며 전 장에 걸쳐 고루 분포되어 있었다. 크기는 작거나 중간크기였으며 형태는 주로 구형이거나 난원형이었다.

줄복의 점막주름은 나무가지 모양으로 분지되어 있었고 간혹 상단부가 뾰족한 것도 관찰되었으며 표면은 대체로 평활하나 간혹 함몰되어 있었으며 장 하부로 갈수록 주름길이가 길어지고 폭은 좁아져 있었다. 점막상피는 단층원주상피로 선조연이 뚜렷하며 배상세포는 주로 1층으로 배열되어 있었는데 주름상부에 많고 하부 및 주름사이에는 적게 나타났다. 배상세포 크기는 중간크기 및 작았으며 형태는 주로 구형으로 장 전체에 걸쳐 고르게 나타났다.

### 점액질의 조직화학적 성상

조피볼락, 용치놀래기, 송곳니베도라치 및 줄복 장관 점액질의 성상은 Table 1, 2, 3 및 4와 같다.

### 조피볼락

근위장의 상피 선조연은 중등량 내지 상당량의 중성점액질과 미량의 강 sulfomucin, 약 sulfomucin 및 sialomucin을 함유하고 있었고, 큰 배상세포는 중등량 내지 상당량의 중성점액질, 중등량의 sialomucin, 미량의 강 sulfomucin 및 약 sulfomucin을 함유하고 있었으며 중간크기 및 작은 배상세포는 중등량의 중성점액질과 소량의 sialomucin, 미량의 강 sulfomucin 및 약 sulfomucin을 함유하고 있었다(Fig. 1). 중간장의 상피 선조연은 중등량 내지 상당량의 중성점액질과 미량 내지 소량의 sialomucin, 미량의 강 sulfomucin 및 약 sulfomucin을 함유하고 있었고, 배상세포는 상당량의 중성점액질과 소량의 sialomucin, 미량 내지 소량의 강 sulfomucin 및 약 sulfomucin을 함유하고 있었다(Fig. 2). 원위장의 상피 선조연은 중등량의 중성점액질과 미량의 sialomucin, 강 sulfomucin 및 약 sulfomucin을 함유하고 있었고, 배상세포는 중등량 내지 상당량의 중성점액질과 미량 내지 소량의 sialomucin, 강 sulfomucin 및 약 sulfomucin을 함유하고 있었다. 직장의 상피 선조연은 미량의 중성점액질, sulfomucin 및 sialomucin을 함유하고 있었고, 큰 배상세포는 중등량의 중성점액질과 소량의 sialomucin을 함유하고 있었으며 중간 및 작은 배상세포는 중등량의 중성점액질과 소량의 sialomucin

Table 1. The properties of mucosubstances in epithelial elements of proximal intestine in four teleostean species

Species	Regions	Stains					
		PAS	AB pH 2.5	AB pH 2.5-PAS	AB pH 1.0	AF pH 1.7-AB pH 2.5	HID-AB pH 2.5
<i>Sebastes schlegeli</i>	SB	2~3R	±B	2R	±B	±BP	±B,±NB
	LGC	2~3R	2B>±~1B	3BP>2P	±B	1B>±B,1BP	1~2B>±NB
	MGC	2R	1B>±B	3BP>3P	±B	1B>±B,1BP	1B>±NB
	SGC	2R	1B	3BP>2~3BP	±B	±~1B,1BP	1B>±NB
<i>Halichoeres poecilopterus</i>	SB	2R	±B	2BP>1BP	±B	1BP	±B>±NB
	LGC	2~3R	1B>2B	2~3BP>2P	1B	1B>1~2BP	1~2B>±~1NB
	MGC	2~3R	1B	2~3BP>2P	1B	1B>1~2BP	1~2B>±~1NB
<i>Bryzoichthys lysimus</i>	SB	±R	0	±R	0	0	0
	MGC	±R	0	±R	0	0	0
	SGC	±R>0	0	±R	0	0	0
<i>Takifugu pardalis</i>	SB	±~1R	0	1~2R	0	0	0
	MGC	3~4R	0	3R>2R	0	0	0
	SGC	2~3R	0	2R>3R	0	0	0

Degrees of staining : 4, very intense ; 3, intense ; 2, moderate ; 1, weak ; ±, trace ; 0, absent ; >, most marked.

Abbreviations : AB, alcian blue ; PAS, periodic acid Schiff ; AF, aldehyde fuchsin ; HID, high iron diamine ; SB, striated border of columnar cell ; LGC, large goblet cell ; MGC, medium sized goblet cell ; SGC, small goblet cell ; R, red ; B, blue ; P, purple ; BP, bluish purple ; N, black ; NB, black to blue

Table 2. The properties of mucosubstances in epithelial elements of middle intestine in four teleostean species

Species	Regions	Stains					
		PAS	AB pH 2.5	AB pH 2.5-PAS	AB pH 1.0	AF pH 1.7-AB pH 2.5	HID-AB pH 2.5
<i>Sebastes schlegeli</i>	SB	2~3R	±>1B	2P	±B	±B,±BP	±B,±NB
	LGC	3R	1B>±B	3BP>3P	±B>1B	1B,1BP	1B>±NB
	MGC	3R>2R	1B	3BP>2P	±B>1B	±~1B,1BP	±B>±NB
	SGC	3R	1B>±B	2~3BP>2~3P	±B>1B	1B>±B,±BP	1B>±NB
<i>Halichoeres poecilopterus</i>	SB	2R	±B	2P	±B	±BP	±B>±NB
	LGC	2R>1R	±B	3BP>4BP	±~1B	1B>1BP	±~1B>±~1NB
	MGC	1R	±B>0	3BP>4BP	±~1B	1B>1BP	±~1B>±~1NB
<i>Bryzoichthys lysimus</i>	SB	±R	0	±R	0	0	0
	MGC	±R	0	±R	0	0	0
	SGC	±R	0	±R	0	0	0
<i>Takifugu pardalis</i>	SB	±R~1R	0	1R	0	0	0
	MGC	3~4R	0	3R>2R	0	0	0
	SGC	2~3R	0	3R>2R	0	0	0

Degrees of staining and abbreviations are same as in the Table 1.

을 함유하거나 중등량의 중성점액질과 미량 내지 소량의 sialomucin, 강 sulfomucin 및 약 sulfomucin을 함유하고 있었다 (Fig. 3, 4). 전체적으로 장 원위부로 갈수록 sulfomucin의 양이 증가하는 경향을 나타내었다.

**용치놀래기**

근위장의 상피 선조연은 중등량의 중성점액질과 미량의 강 sulfomucin 및 sialomucin을 함유하고 있었고 배상세포는 중

등량 내지 상당량의 중성점액질과 소량의 강 sulfomucin 및 소량 내지 중등량의 sialomucin을 함유하고 있었다 (Fig. 5, 6, 7). 중간장의 상피 선조연은 중등량의 중성점액질과 미량의 강 sulfomucin 및 sialomucin을 함유하고 있었고 큰 배상세포는 중등량의 중성점액질과 미량의 강 sulfomucin 및 sialomucin을, 중간 및 작은 배상세포는 소량의 중성점액질과 미량의 강 sulfomucin 및 sialomucin을 함유하고 있었다. 원위장의 상피 선조연은 중등량의 중성점액질과 미량의 강 sul-

Table 3. The properties of mucosubstances in epithelial elements of distal intestine in four teleostean species

Species	Regions	Stains					
		PAS	AB pH 2.5	AB pH 2.5-PAS	AB pH 1.0	AF pH 1.7-AB pH 2.5	HID-AB pH 2.5
<i>Sebastes schlegeli</i>	SB	2R	±B	2R	±B	±B,±BP	±B
	LGC	2~3R	±~1B	3BP>3P	±B>1B	1B,1BP	1B>1NB
	MGC	2~3R	±~1B	3BP>2~3P	±B>1B	1B,1BP	1B>1NB
	SGC	2~3R	±~1B	3BP>2~3P	±B>1B	1B,1BP	1B>1NB
<i>Halichoeres poecilopterus</i>	SB	2R	±B	2P>1BP	±~1B	1B>1BP	±~1B>±NB
	LGC	3R>2R	1B>±B	2BP>2P	1B	1B>1BP	1B>2B,1NB
	MGC	2R	1B	2BP	±~1B	1B>±~1BP	1B>1NB
	SGC	2R	1B	2BP	±~1B	±~1B>±~1BP	1B>1NB
<i>Bryzoichthys lysimus</i>	SB	±R	0	±R	0	0	0
	MGC	±R	0	±R	0	0	0
	SGC	±~1R	0	±R	0	0	0
<i>Takifugu pardalis</i>	SB	±~1R	0	1R>±R	0	0	0
	MGC	3~4R	0	3R>4R	0	0	0
	SGC	3~4R	0	3R>4R	0	0	0

Degrees of staining and abbreviations are same as in the Table 1.

Table 4. The properties of mucosubstances in epithelial elements of rectum in four teleostean species

Species	Regions	Stains					
		PAS	AB pH 2.5	AB pH 2.5-PAS	AB pH 1.0	AF pH 1.7-AB pH 2.5	HID-AB pH 2.5
<i>Sebastes schlegeli</i>	SB	±R	±B	1R>±R	±B	±BP	±NB
	LGC	2R	1B>±B	2~3BP>3P	±B>1B	1BP>1~2B	1B>±~1NB
	MGC	2R	1B	2~3BP>2P	±B>1B	1BP>1~2B	1B>±~1NB
	SGC	2R	1B	2~3BP>2P	±B>1B	1BP>1~2B	1B>±~1NB
<i>Halichoeres poecilopterus</i>	SB	2R	±B	2P	0	1BP	±B>±NB
	LGC	3R	±B	3BP>2BP	0	1~2BP>1B	1B>±NB
	MGC	3R	±B	3BP>2BP	0	1~2BP>1B	1B>±NB
	SGC	3R	±B	3BP>2BP	0	1~2BP>1B	1B>±NB
<i>Bryzoichthys lysimus</i>	SB	±R	0	±R	0	0	0
	MGC	±R	0	±R	0	0	0
	SGC	±R	0	±R	0	0	0
<i>Takifugu pardalis</i>	SB	±~1R	0	1~2R	0	0	0
	MGC	3~4R	0	3R	0	0	0
	SGC	3~4R	0	3R>4R	0	0	0

Degrees of staining and abbreviations are same as in the Table 1.

fomucin 및 sialomucin을 함유하고 있었고 큰 배상세포는 상당량의 중성점액질과 소량의 강 sulfomucin 및 sialomucin을, 중간 및 작은 배상세포는 중등량의 중성점액질과 소량의 강 sulfomucin 및 sialomucin을 함유하고 있었다(Fig. 8). 직장의 상피 선조연은 중등량의 중성점액질과 미량의 약 sulfomucin 및 sialomucin을 함유하고 있었고 배상세포는 상당량의 중성점액질과 미량의 약 sulfomucin 및 소량의 sialomucin을 함유하고 있었다.

**송곳니베도라치**

전 장의 상피 선조연은 미량의 중성점액질만을 함유하고 있었고, 배상세포들은 미량 내지 소량의 중성점액질만을 함

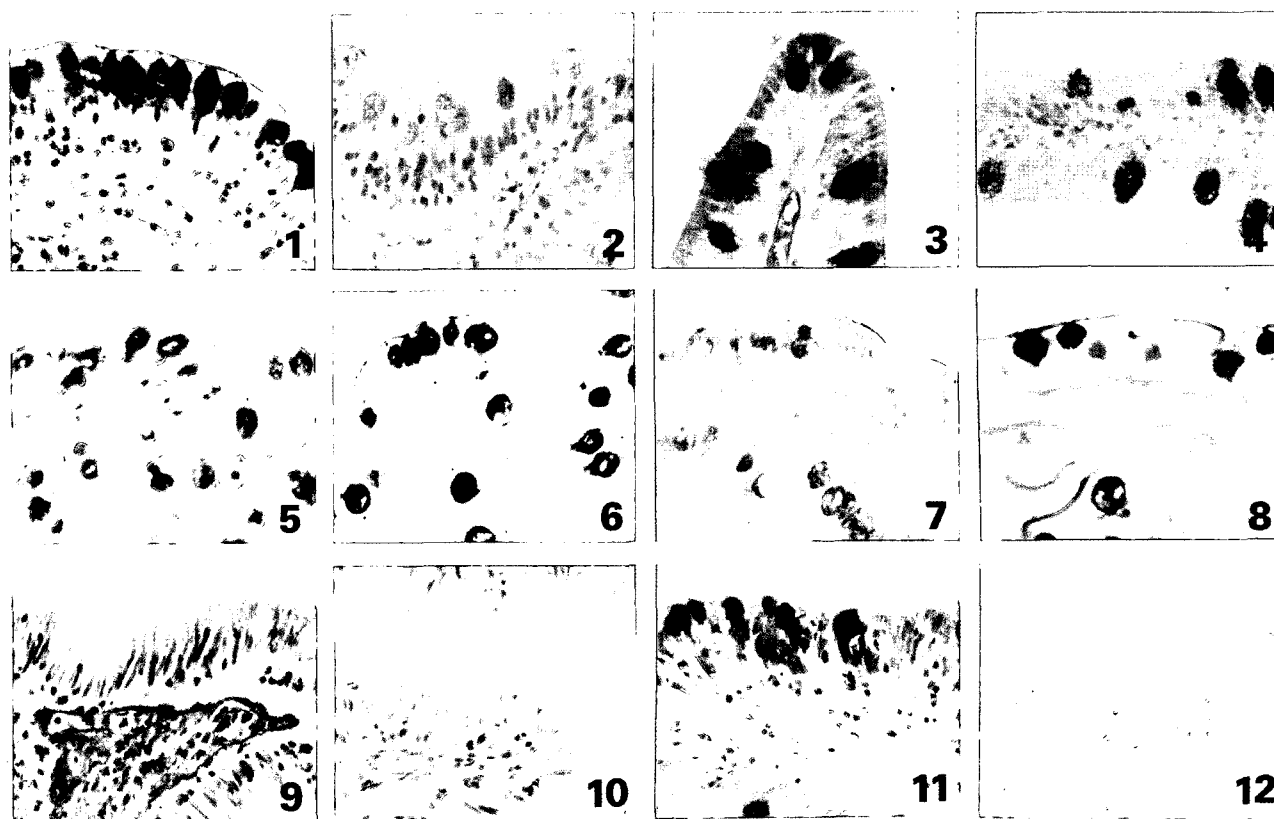
유하고 있었다(Fig. 9, 10).

**줄복**

전 장의 상피 선조연은 미량 내지 소량의 중성점액질만 함유하고 있었고, 근위장 및 중간장의 작은 배상세포들은 중등량 내지 상당량의 중성점액질만을 함유하고 있었으며 그의 모든 배상세포들은 상당량 내지 다량의 중성점액질을 함유하고 있었다(Fig. 11, 12).

**고 찰**

경골어류의 장은 대부분 척추동물의 장과 같이 주름이 잘



- Fig. 1. PAS reaction in the proximal intestine of *Sebastes schlegeli*.  $\times 400$ . The striated border and large mucous cells showed moderate to intense reaction with PAS. The majority of medium sized and small mucous cells showed moderate red coloring.
- Fig. 2. AB pH 2.5 staining in the middle intestine of *Sebastes schlegeli*.  $\times 400$ . The striated border showed trace to weak reaction. A great number of large and small mucous cells showed a weak reaction.
- Fig. 3. AB pH 2.5-PAS staining in the rectum of *Sebastes schlegeli*.  $\times 400$ . Most of mucous cells showed moderate to intense bluish purple coloring.
- Fig. 4. HID-AB pH 2.5 staining in the rectum of *Sebastes schlegeli*.  $\times 400$ . Most of mucous cells showed weak blue coloring and a few of them showed black to blue coloring.
- Fig. 5. PAS reaction in the proximal intestine of *Halichoeres poecilopterus*.  $\times 400$ . The striated border showed moderate red coloring, and mucous cells showed moderate to intense reaction.
- Fig. 6. AF pH 1.7-AB pH 2.5 staining in the proximal intestine of *Halichoeres poecilopterus*.  $\times 400$ . Stainability of striated border was weak bluish purple coloring. A great number of mucous cells showed weak blue coloring and a few of them showed weak to moderate bluish purple coloring.
- Fig. 7. AB pH 2.5 staining in the proximal intestine of *Halichoeres poecilopterus*.  $\times 400$ . AB pH 2.5 stainability of striated border was trace blue coloring. The majority of large mucous cells showed moderate reaction, and a few of them showed weak blue coloring. Medium sized and small mucous cells showed trace to weak reaction.
- Fig. 8. AB pH 2.5-PAS staining in the distal intestine of *Halichoeres poecilopterus*.  $\times 400$ . Stainability of most of striated border was moderate purple, and a few showed weak bluish purple coloring. The stainability of mucous cells was moderate bluish purple coloring.
- Fig. 9. PAS reaction in the middle intestine of *Bryzoichthys lysimus*.  $\times 400$ . The striated border showed trace reaction, and mucous cells showed trace to weak reaction.
- Fig. 10. AB pH 2.5 staining in the middle intestine of *Bryzoichthys lysimus*.  $\times 400$ . Striated border and mucous cells were not stained.
- Fig. 11. PAS reaction in the proximal intestine of *Takifugu pardalis*.  $\times 400$ . The striated border show trace reaction. The medium sized mucous cells showed intense to very intense red coloring, and small mucous cells showed moderate reaction.
- Fig. 12. AB pH 2.5 staining in the proximal intestine of *Takifugu pardalis*.  $\times 400$ . Striated border and mucous cells were unreactive.

발달되어 있으며 점막상피는 단층원주상피로 되어 있고 장 원주세포에서는 선조연이 발달되어 있으나 포유류의 선조연 보다는 뚜렷하지 않다고 하였다[24,27]. 점막상피내에는 소화 에 필요한 물질과 장내면을 원활하게 해주기 위해 점액질을 분비하고 있는 점액세포가 있으며, 몇몇 경골어류의 장은 호흡기능과 정수기능도 가지고 있다[20]. 어류의 장 배상세포 들은 그 형태, 분포상태, 염색성 및 조직화학적 성상이 상이 한 여러 세포형들이 존재한다[20,29,30]. 본 연구에 사용한 모 든 어종에서도 위의 보고와 같이 장점막주름이 잘 발달되어 있었으나 어종에 따라 발달정도에 차이가 있었으며, 주름의 형태도 어종에 따라 차이가 있다는 변경애와 조운복[27] 및 조운복 등[28]의 보고처럼 어종에 따라 차이를 나타내어 조 피볼락은 추체형, 용치놀래기는 해초형, 송곳니베도라치는 기동형 또는 추체형이었으며 줄복은 나무가지 모양이었다. 배상세포의 출현수도 어종에 따라 차이가 있어 조피볼락이 제일 많이 나타났으며 그 다음으로 용치놀래기, 줄복이었으 며 송곳니베도라치에서 제일 적게 나타났다. Reifel과 Travill [20], 조운복 등[28], 변경애와 조운복[27]의 보고에 의하면 장 아래 부위로 감에 따라 배상세포의 수가 증가한다고 하였으 나 본 연구에서는 어종에 따라 장부위에 따라 차이가 있으나 배상세포의 수가 4종 모두 직장에서 감소되었으며 근위장, 원위장 및 중간장에서 더 많이 나타나 위의 보고들과 차이가 있었는데 이러한 차이는 어종 간 또는 식성에 따른 차이라고 사료되며 이에 대한 연구가 더 있어야 할 것으로 생각된다.

동물체내에 있는 점액선과 점액세포내에서 분비되는 중성 점액질, sulfomucin, sialomucin 등의 점액질은 소화관 점막 표면에 대한 윤활제로서의 물리적 작용외에 각종 화학물질, 기계적인 자극, 병독소로 인한 자극 및 각종 소화효소의 침 해로부터 소화관 점막을 보호하는 역할을 하며 척추동물의 장관 점액질은 중간, 부위에 따라 그 성상에 차이가 있다 [5,11]. 본 연구의 송곳니베도라치와 줄복은 Suganuma 등 [24]의 보고와 같이 중성점액질만을 함유하고 그 양은 송곳 니베도라치에서는 미량, 줄복은 상당량 내지 다량이었고, 그 외 종들에서는 변경애와 조운복[27]의 보고와 같이 조피볼락 은 중등량 내지 상당량의 중성점액질, 미량의 강 sulfomucin, 약 sulfomucin 및 미량 내지 소량의 sialomucin의 혼합성이 었고 용치놀래기는 중등량의 중성점액질, 미량 내지 소량의 강 sulfomucin 및 sialomucin의 혼합성이었는데 이와 같은 차는 어종의 식성과 종간의 차이로 사료된다.

Reifel과 Travill [20]은 northern pike에서는 중성점액질만 함유하는 세포가 섞여 있는 것을 제외하고는 10종 경골어류 장 배상세포 내에 중성점액질 및 산성점액질의 혼합성이었 으며, 산성점액질의 성상은 어종에 따라 차이가 있어 rock bass, bluegill sunfish, largemouth bass, black crappie, yellow perch, golden shiner 및 fathead minnow의 장 배상세포들은 다량의 sialomucin과 소량의 약 sulfomucin을, brown bull-

head의 장 배상세포들은 sialomucin과 상당량의 약 sulfomucin 을, grass pickeral의 장 배상세포들은 sialomucin만을 함유 하고 그리고 northern pike의 대부분의 장 배상세포들은 sia- lomucin을 함유하고 있다고 하였다. 조운복 등[28]은 전어와 참돔의 장 근위부 및 중간부의 소수 배상세포들과 말퀴치의 장 근위부의 대부분의 배상세포들에서 중성점액질만을 함유 하는 것을 제외하고는 전어, 참돔, 붕어, 메기 및 말퀴치의 장 점액질은 중성점액질, sulfomucin 및 sialomucin의 혼합성이 며 산성점액질의 조성은 어종 및 부위에 따라 차이가 있다고 하였다. 변경애와 조운복[27]은 감성돔, 통솔치 및 볼락에서 각각 점액질 양에 차이는 있었으나 조직화학적 성상으로 보 아 3종류의 세포들이 존재한다고 하였으며 어종에 따라 점액 질 조성에 차이가 있다고 하였다. Gutiérrez와 Sarasquete[9] 는 뱀장어 장관의 배상세포들은 중성점액질과 산성점액질을 함유하며 산성점액질은 carboxylic mucin과 sulfomucin을 포함한다고 하였다. Prasad[19]는 *Channa punctatus*의 위장관 에서 3가지 다른 유형의 배상세포 즉 중성점액질을 분비하는 세포, 산성점액질을 분비하는 세포 또는 중성점액질과 산성 점액질 모두 분비하는 세포들이 존재한다고 하였다. Chakra- barti[5]는 *Oreochromis mossambicus*의 장관에서 산성점액질 과 중성점액질이 혼합된 배상세포와 중성점액질만 존재하는 배상세포가 존재한다고 하였으며 점액질을 분비하는 배상세 포들의 기능은 섭취된 먹이의 이동과 흡수를 도우는 역할을 한다고 하였다.

본 연구에서도 위의 여러 보고들과 마찬가지로 어종에 따 라 그리고 장 부위에 따라 점액질의 조직화학적 성상에 차이 가 있었으며, 송곳니베도라치와 줄복은 위의 모든 보고들과 달리 중성 점액질만을 함유하고 있었다. 조피볼락과 용치놀 래기의 장 배상세포 점액질은 Reifel과 Travill[20]의 northern pike를 제외한 9종, 조운복 등[28]의 붕어와 메기, 변경애와 조운복[27]의 통솔치와 볼락 그리고 Gutiérrez와 Sarasquete [9]의 뱀장어 장 배상세포 점액질처럼 양적인 차이는 있지만 중성점액질과 산성점액질의 혼합성으로 일치하는 경향을 보 였으나 점액질의 성상이 다른 여러 세포형들이 혼재하는 위 의 여러 보고들의 어종과는 차이가 있었다. 산성점액질의 성 상도 어종과 장관 부위에 따라 다르게 나타나는 점도 위의 여러 보고들과 일치하였는데 조피볼락은 장 부위에 따라 양 과 성상에 차이는 있지만 강 sulfomucin, 약 sulfomucin 및 sialomucin을 함유하여 조운복 등[28]의 말퀴치 장 중간부와 유사하였으며 용치놀래기는 강 sulfomucin 및 sialomucin을 함유하여 조운복 등[28]의 붕어의 장관과 유사한 경향을 나 타내었다. 또한 산성점액질의 조성을 볼 때 sialomucin만 분 비하는 세포와 sulfomucin과 sialomucin이 혼재된 세포로 구 분되었는데 이와 같이 점액질의 조성이 다른 세포형이 존재 하는 것에 대해서 Chan[6]은 상피 내 점액분비의 합성에 있 어서 두 계층의 성숙을 가리킬 수 있는 둘 이상의 carbohydrate

type 들이 존재하는 것을 제시하였으며, Eversole[8]도 사람의 타액선 점액세포들에 대한 연구에서 개개의 점액세포들은 neutral glycoprotein이 먼저 합성된 후 carbohydrate가 첨가되어 최후에 sulfomucin이 된다는 가설을 제시하였다. Reifel과 Travill[20]은 경골어류의 각종 식도 배상세포들에 있어서 두가지 배상세포 형의 존재는 세포 성숙의 두 단계를 의미하는 것이라고 추정하였다. Parillo 등[18]은 shi drum, *Umbrina Cirrosa* (L.) 치어와 성체의 소화관 점액질 조성이 다른 것을 환경변화에 따른 식습관 차이라고 추정하였다. 따라서 본 연구에서 나타난 4종 경골어류 장관 점액질 조성의 차이는 다양한 서식환경 및 식이와 관련되는 것으로 사료되며 이에 대한 더 많은 연구가 필요하다고 본다.

## 요 약

경골어류 4종(조피볼락, 용치놀래기, 송곳니베도라치 및 졸복)의 장관 상피 선조연 및 배상세포의 점액질의 조직화학적 성상을 밝히기 위해 PAS 반응, AB pH 1.0 및 pH 2.5, AB pH 2.5-PAS, AF pH 1.7-AB pH 2.5 및 HID-AB pH 2.5 염색법을 사용하였다. 장관 선조연의 점액질은 조피볼락의 근위장과 직장은 중성점액질만을, 중간장과 원위장은 중성점액질과 산성점액질의 혼합성이었으나 용치놀래기는 전 장관에서 중성점액질과 산성점액질을 함유하고 있었으며, 송곳니베도라치와 졸복의 전 장관은 중성점액질만을 함유하고 있었다. 중성점액질의 양은 조피볼락과 용치놀래기는 중등량 내지 상당량, 송곳니베도라치와 졸복은 미량 내지 소량이었다. 장 배상세포 점액질의 양과 성상은 어종 및 장 부위에 따라 차이가 있어 송곳니베도라치와 졸복은 중성점액질만을 함유하고 조피볼락과 용치놀래기는 중성점액질, sulfomucin 및 sialomucin의 혼합성이었다. 중성점액질의 양은 졸복의 원위장 및 직장은 상당량 내지 다량이었고 조피볼락의 전장, 용치놀래기의 근위장, 원위장 및 직장, 졸복의 근위장 및 중간장은 중등량 내지 상당량이었으며 용치놀래기의 중간장은 미량 내지 소량이었다. 조피볼락의 장 배상세포는 미량의 강 sulfomucin, 약 sulfomucin 및 미량 내지 소량의 sialomucin을 함유하고 있었으며 직장을 제외한 용치놀래기의 장 배상세포는 미량 내지 소량의 강 sulfomucin과 sialomucin을 함유하고 있었다.

## 참 고 문 헌

- Allen, A., D. A. Hutton, A. J. Leonard, J. P. Pearson and L. A. Sellers. 1986. The role of mucus in the protection of the gastroduodenal mucosa. *Scand J. Gastroenterol.* **21**(suppl. 125), 71-77.
- Anderson, T. A. 1986. Histological and cytological structure of the gastrointestinal tract of the luderick, *Girella tricuspidata* in relation to diet, *J. Morph.* **190**, 109-119.
- Andrew, W. and C. P. Hickman. 1974. Histology of the vertebrates. Mosby Co., Saint Louis, pp. 70.
- Bucke, D. 1971. The anatomy and histology of the alimentary tract of the carnivorous fish, the pike, *Esox lucius*. *J. Fish Biol.* **3**, 421.
- Chakrabarti, P., S. Ganguly and D. K. Mandal. 1994. Histochemical studies of the digestive system of freshwater cichlid fish, *Oreochromis mossambicus* (Peters). *J. Freshwat.* **6**, 63-69.
- Chan, V. M. 1941. The histology of the alimentary tract of the deep water gurnard, *Peristedion longispatha*. *Univ. Nebraska. Stu. Sci. Tech.* **1**, 7-30.
- Curry, E. 1939. The histology of the digestive tube of the carp, *Cyprinus carpio communis*. *J. Morph.* **65**, 53-78.
- Eversole, L. R. 1972. The mucoprotein histochemistry of human mucous acinar cell containing salivary glands : submandibular and sublingual glands. *Arch. Biol.* **17**, 4354.
- Gutiérrez, M. and M. C. Sarasquete. 1986. Distribución histoquímica de carbohidratos y proteínas en estómago e intestino de *Anguilla anguilla* L., 1758 (Osteichthyes, Anguillidae) de las salinas de Cádiz. *Iav. Preq.* **50**, 553-564.
- Huebner, E. and G. Chee. 1978. Histological and ultrastructural specialization of the digestive tract of the intestinal air breather in *Hoplosternum thoracatum* (Teleost). *J. Morph.* **157**, 301-328.
- Jöborn, A., J. C. Olsson, A. Westerdahl, P. L. Conway and S. Kjelleberg. 1997. Colonization in the fish intestinal tract and production of inhibitory substances in intestinal mucus and faecal extracts by *Carnobacterium* sp. strain K1. *Journal of Fish Diseases* **20**, 383-392.
- Johnson, W. C., F. B. Johnson and E. B. Herwig. 1962. Effect of varying the pH on reaction for acid mucopolysaccharides. *J. Histochem. Cytochem.* **10**, 684.
- Krementz, A. B. and G. B. Chapman. 1975. Ultrastructure of the posterior half of the intestine of the Channel Catfish, *Ictalurus punctatus*. *J. Morph.* **145**, 441-482.
- Lev, R. and S. S. Spicer. 1964. Specific staining of sulfate groups with alcian blue at low pH. *J. Histochem. Cytochem.* **12**, 309.
- McManus, J. F. A. 1968. Periodic acid Schiff's reaction. *Stain Techn.*, **23**; 99-108, 1948 (AFIP modification). Copyright by manual of histologic staining methods of the armed forces institute of pathology. 3rd ed. pp. 160.
- Mowry, R. W. 1956. Alcian blue technics for the histochemical study of acidic carbohydrates. *J. Histochem. Cytochem.* **4**, 407.
- Neutra, M. R. and J. F. Forstner. 1987. Gastrointestinal mucus; Synthesis, secretion and function. In: Physiology of the gastrointestinal tract. Johnson, L. D. ed. Raven Press, New York, pp. 975-1009.
- Parillo F., A. M. Gargiulo and O. Fagioli. 2004. Complex Carbohydrates Occurring in the Digestive Apparatus of *Umbrina Cirrosa* (L.) Fry. *Veterinary Research Communications* **28**, 267-278.
- Prasad, T. N., D. K. Sahu and A. Moitra. 1992. Histochemical observations on the nature of mucous secreting cells in the gastrointestinal tract of *Channa punctatus*. *J. Freshwater* **4**,

- 267-272.
20. Reifel, C. W. and A. A. Travill. 1979. Structure and carbohydrate histochemistry of the intestine in ten teleostean species. *J. Morph.* **162**, 343-360.
  21. Sheahan, D. G. and H. R. Jervis. 1976. Comparative histochemistry of gastrointestinal mucosubstances. *Am. J. Anat.* **146**, 103-117.
  22. Spicer, S. S. and D. B. Meyer. 1960. Histochemical differentiation of acid mucopolysaccharides by means of combined aldehyde fuchsin-alcian blue staining. *Am. J. Clin. path.* **33**, 453-460.
  23. Spicer, S. S. 1965. Diamine methods for differentiating mucosubstances histochemically. *J. Histochem. Cytochem.* **13(3)**, 211-234.
  24. Saganuma, T. T., M. Katsuyama, M. Tsukahara, Y. Tatematsu, Y. Sakakura and F. Murata. 1981. Comparative Histochemical study of alimentary tracts with special reference to the mucous neck cells of the stomach. *Am. J. Anat.* **161**, 219-238.
  25. Yamada, K. 1974. The effect of digestion with chondroitinases upon certain cytochemical reactions of mucopolysaccharide-containing tissue. *J. Histochem. Cytochem.* **22**, 266-275.
  26. 김용국. 1970. 담수어류의 소화관 점막에 관한 비교조직화학적 연구. *부산대학교 논문집* **14**, 135-160.
  27. 변경애, 조운복. 1985. 감성돔, 통솔치 및 볼락 장관 점액질의 조직화학적 성상. *부산대학교 자연과학 논문집* **40**, 251-269.
  28. 조운복, 김봉선, 최인장, 백선용, 신인성. 1984. 경골어 장관 점액세포내 점액질의 조직화학적 성상. *부산대학교 자연과학 논문집* **37**, 318-327.
  29. 조운복, 박해춘. 1972. 양서류 및 어류의 소화기관 점막에 관한 비교 조직화학적 연구. *부산대학교 논문집* **13**, 383-403.
  30. 조운복. 1974. 하등척추동물 소화관 점막내 산성점액질의 조직화학적 성상에 관한 연구. *대한해부학회지* **7**, 19-30.