

## 하악전돌증 환자의 하악지시상분할골절단술 후 고정방법에 따른 안정성과 회귀율에 대한 분석

최희원 · 김경원 · 이은영

충북대학교 의과대학 구강악안면외과학교실, 의학연구소

### Abstract

#### COMPARATIVE STUDY OF STABILITY AND RELAPSE ACCORDING TO FIXATION METHOD AFTER BILATERAL SAGITTAL SPLIT RAMUS OSTEOTOMIES IN MANDIBULAR PROGNATHIC PATIENTS

Hee-Won Choi, Kyoung-Won Kim, Eun-Young Lee

*Dept. of Oral & Maxillofacial Surgery, College of Medicine, and Medical Research Institute,  
Chungbuk National University*

The purpose of this study was to compare the postoperative stability and relapse according to 2 different fixation methods after bilateral sagittal split ramus osteotomies in mandibular prognathic patients.

Twenty one patients with Class III dental and skeletal malocclusion who were treated with bilateral sagittal split ramus osteotomy were selected for this retrospective study. We classified the patients into two groups according to the fixation methods of bony segments after osteotomies. Group W (n = 10) had the bone segments fixed with nonrigid wire and Group S (n = 11) had bicortical screws inserted in the gonial area through a transcutaneous approach.

Cephalometric radiographs were taken preoperatively, immediate postoperatively and more than six months postoperatively in each patient. After tracing the cephalometric radiographs, various parameters were measured.

Before surgery, both groups were balanced with respect to linear and angular measurements of craniofacial morphology. Mean posterior sagittal setback amounts of the mandibular symphysis was 8.6 mm in the wire group and 6.79 mm in the rigid group, Six months postoperatively, the wire group had 33.1% relapse of the mandibular symphysis and 22.8% in the rigid group relapse. Both groups experienced changes in the orientation and configuration of the mandible.

It is thought that Rigid screw fixation is a more stable method than nonrigid wire fixation for maintaining mandibular setback after sagittal split ramus osteotomy.

**Key words** : Bilateral sagittal split ramus osteotomy, Mandibular prognathism, Stability, Relapse

### I. 서 론

두개안면부의 외형이 비정상적인 골격구조로 성장하여 심미적인 면과 기능적인 면에서 문제를 유발하는 악안면부 기형 중 하악전돌증은 동양인에 가장 흔한 유형의 대표적인 구

강악안면기형으로 하악골의 과성장으로 인하여 전방으로 돌출되고 상악골은 열성장하여 정상위 혹은 하악골에 비하여 후방위에 존재하는 골격성 III급 부정교합을 의미한다. 중안면부의 함몰과 하안모 돌출을 보이며 전치부 개방교합을 동반하기도 하고 불완전한 구순 폐쇄, 편평하고 함몰된 비부,

급격한 경사도를 지닌 하악각, 상대적으로 긴 얼굴 등의 특징적 안모를 지니며 악골 및 치열의 부조화로 인해 저작능 감소, 악관절 질환 등의 기능적인 문제를 가지게 된다. 이러한 만족스럽지 못한 외형으로 인하여 발생하는 사회적 심리적 문제 해결을 위하여 악교정 수술을 시행하고 있으며 물론 환자 개인의 특성과 개인차에 따라서 구강악안면외과의와 치과교정의와의 긴밀한 협조를 통하여 기능적인 면과 심미적인 면에서 환자에게 최선의 결과가 나타나도록 노력하고 있다.

악교정 수술은 부조화된 상악골과 하악골 관계를 정상적으로 재위치시켜 줌으로써 비정상적인 안모의 심미적인 개선과 이를 통한 환자의 심리 및 정서적인 문제를 해결한다. 또 이와 함께 기능적인 면에서 정상적인 교합 및 치열관계 회복을 통하여 저작기능의 향상과 더불어 심미적으로 개선된 안모로 자신감을 갖게 하며 수술을 통하여 개선된 상악골과 하악골의 위치와 교합 관계가 장, 단기적으로 안정성을 유지하게 하는데 그 목적이 있다. 이에 따라 수술의 주목적을 심미적인 안모개선에 두어야 하며 실제로 악교정 수술을 원하는 환자의 대부분이 심미적인 안모의 개선을 원하므로 수술전 진단 및 치료계획 수립시에 수술방법과 고정방법에 따른 재발 및 후유증 등 여러 가지 고려사항을 충분히 검토하여야 한다.

하악전돌증 환자의 악교정 수술 방법으로는 가장 널리 사용되어온 Obwegeser<sup>1,2)</sup>의 하악지시상분할골절단술이 주를 이루는데 이 술식에 대한 많은 장점과 단점이 보고되어 왔다. 수술부위의 지각이상과 술후 장기적인 예후에서 술전 상태로의 회귀하는 경향 즉, 골격성 부정교합의 재발경향에 대한 문제가 대두되었고 특히, 이러한 수술전 상태로의 회귀에 관한 여러 가지 연구와 해결방법에 관한 보고가 이루어져왔다. 여러 문헌에 나타난 원인 요소로는 수술시 원심골편과 하악 과두돌기의 위치관계 변화, 원심골편의 후방이동으로 인한 하악각의 변화 및 하악 하연 평면각의 변화, 하악의 좌우 후방이동량의 차이에 따른 하악의 회전이동, 하악의 전후 상하 이동량, 약간 고정기간, 술전 술후 교정치료, 주변 근육과 연조직의 관계 등이 있으며 이러한 여러 원인 인자에 의하여 나타나는 술전 상태로의 회귀를 막기 위한 노력은 매우 중요하다.

저자들은 하악전돌증을 주소로 내원하여 골격성 3급 부정교합 진단을 받은후 하악지시상분할골절단술을 시행하고 골편의 고정을 시행할 때 wire를 이용한 골간 강선 고정법을 시행한 환자와 3개의 screw를 이용한 견고한 골격성 고정법을 시행한 환자에서 각각의 수술후 재발성향을 비교 분석하여 악교정 수술시 고정방법에 따른 수술전후의 변화를 수치적으로 알아보고 이들의 변화 양상에 영향을 주는 인자를 고찰함으로써 향후 악교정 수술 후 술후 안정성의 증대와 회귀율을 줄이기 위한 치료지침으로 이용하고자 본 연구를 시행하였다.

## II. 연구대상 및 방법

### 1. 연구대상

본 연구는 1997년부터 2003년까지 하악전돌증을 주소로 충북대학교병원 구강악안면외과에 내원하여 골격성 III급 부정교합으로 진단 받고 하악에 국한하여 하악지시상분할골절단술을 시행받은 악교정 수술 환자중 6개월 이상 추적조사가 가능하였던 21명(남 14명, 여 7명)의 환자를 대상으로 하였다(Table 1). 환자의 평균 연령은 22.8세로 17세에서 48세까지의 분포를 보였다. 모든 환자에서 Obwegeser-Dal Pont의 변형된 하악지시상분할골절단술<sup>1)</sup>을 사용하였고, 골편의 고정방법에 따라 2군으로 나누어, 24 G Wire를 이용하여 상연에 1개의 골간 강선 고정법을 시행한 W군 10명과 Leibinger사의 직경 2.0mm Screw 3개를 이용하여 하악지의 상부 2개와 하부 1개를 견고한 골격성 고정법을 시행한 S군 11명을 대상으로 하였다.

### 2. 연구 방법

#### 1) 두부측방사선사진 촬영

충북대학교병원 구강악안면외과에 설치되어 있는 두부방사선촬영기(Cephalograph X-ray unit-Model : YOSHIDA MRG. B · D001, Yoshida Japan)를 이용하여 각 환자의 수술전(T1), 수술 직후(T2, 수술 후 2일), 수술후 6개월 후(T3)에 촬영한 측방 두부측방사선사진을 이용 분석하였다. 촬영 조건은 85kV, 10mA로 남자환자는 2.5초 여자환자는 2.0초 노출 하였고 중심교합 상태에서 구순을 이완시킨 후 촬영하였다.

#### 2) 두부측방사선사진 분석

두부측방사선사진상에서 투사도를 제작하고 계측점을 설정하여 계측항목을 설정하였다(Fig. 3). 수술 전, 수술 직후, 수술 후 6개월의 측도 두부측방사선사진에 있어 하악 후퇴량, 수직회귀율, 수평회귀율 등을 평가하기 위해 하악의 수평변화에 대한 기준선으로 N점을 중심으로 SN선을

Table 1. Sex and Age Distribution

	No. of Patients (%)	
Sex	Female	7 (33.3)
	Male	14 (66.7)
Age (yrs)	19<	5 (23.8)
	20 - 29	15 (71.4)
	>30	1 (4.8)
Total	21 (100)	

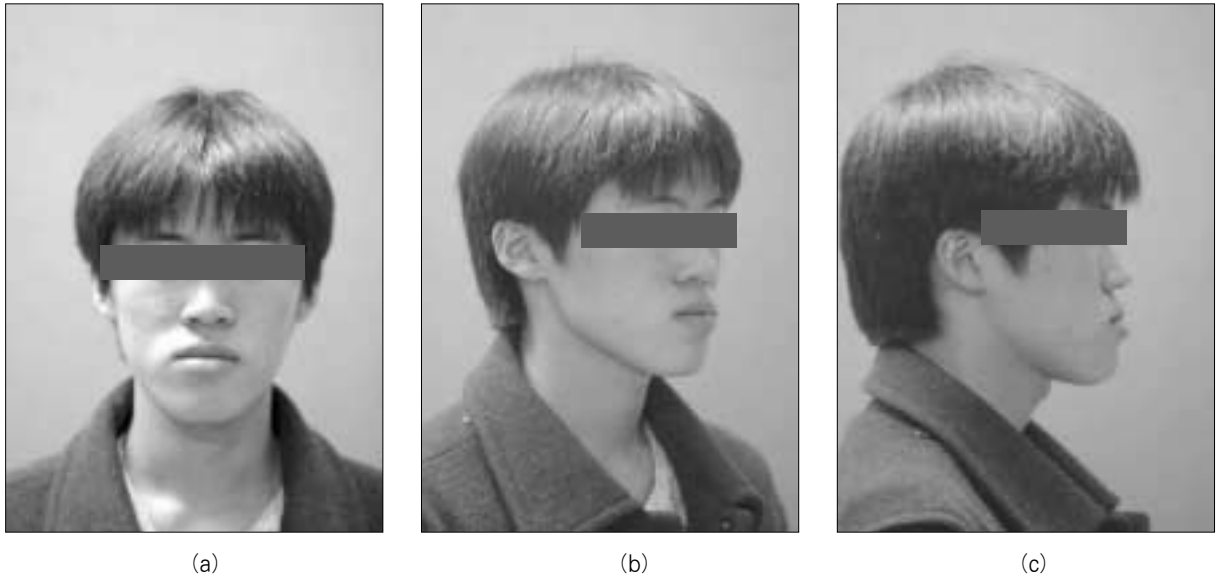

Fig. 1. Facial photographs of a mandibular prognathic patient (a) frontal view (b) oblique lateral view (c) lateral view.

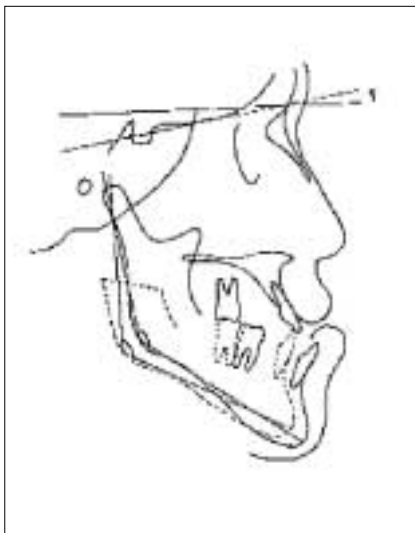


Fig. 2. Superimposition of preoperative & postoperative cephalometric analysis after bilateral sagittal split ramus osteotomy. Go point moved posteroinferiorly, gonial angle and facial height decreased.

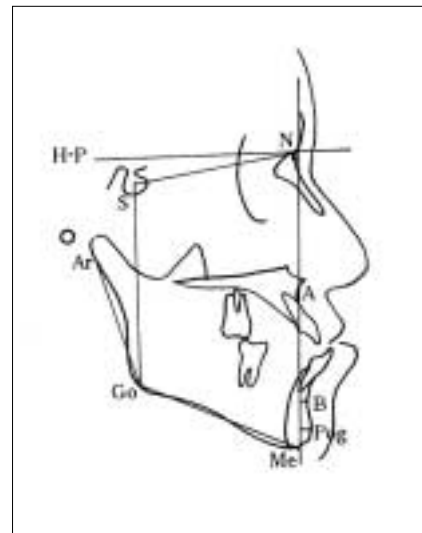


Fig. 3. Lateral cephalometric landmarks and measurements  
S(sella turcica), N(nasion), A(subspinale), B(supramentale), Ar(articulare), Go(gonion), Me(menton), Pog(pogonion), Gn(gnathion), SNA, SNB, ANB, Gonial angle(Ar-Go-Gn), Mandibular plane angle (PoO-GoGn), NN' A, NN' B, NN' Pog, AFH (Anterior facial height), PFH (Posterior facial height), HP(horizontal plane)

시계방향으로 7° 회전시킨 선을 수평기준선(horizontal plane: HP)으로 잡고 N점에서 수평기준선에 수직으로 내린 선을 NN'라고 하였다. 측정항목으로는 SNA, SNB, ANB, 하악 하연 평면각(PoO-GoMe)등의 각을 측정하였고 측정거리로는 NN' A, NN' B, NN' Pog (NN' 선에서 A,

B, Pog점에 수직으로 내린 선의 길이), 전안면 고경(anterior facial height, AFH: N-Me), 후안면 고경(posterior facial height, PFH: S-Go)등을 측정하였다. T1, T2간의 변화량 및 T2, T3 간의 수평 수직 재발량을 NN' B, NN' Pog, AFH, PFH의 값으로 측정하였고, A, B, Pog점

**Table 2.** Mean and Standard Deviations in Measuring Factors between W and S Group

		T1	T2	T3	Paired t-test		
		X±SD	X±SD	X±SD	T2 vs T1	T3 vs T2	T3 vs T1
ANB	W	-4.4 ± 3.35	0.55 ± 2.71	-0.15 ± 2.87	0.002	0.4258	0.002
	S	-4.45 ± 1.91	1.18 ± 1.77	-0.18 ± 2.35	0.001	0.0781	0.001
SNA	W	79.6 ± 3.27	80.25 ± 4.13	80.55 ± 3.54	0.5234	0.9219	0.0938
	S	78.36 ± 6.29	80.54 ± 6.4	80 ± 6.08	0.0156	0.463	0.0078
SNB	W	84 ± 2.93	79.7 ± 3.65	80.7 ± 3.3	0.002	0.168	0.0039
	S	82.81 ± 6.35	79.18 ± 6.46	80.18 ± 6.96	0.002	0.043	0.002
AFH	W	144.8 ± 9.99	142.5 ± 9.17	142.4 ± 9.65	0.1719	0.7813	0.1445
	S	138.5 ± 9.72	139.4 ± 9.27	138.18 ± 10.49	0.501	0.1914	0.8633
PFH	W	89.8 ± 8.59	90.3 ± 9.15	85.4 ± 8.39	0.6172	0.002	0.0039
	S	88.9 ± 8.47	92.36 ± 8.53	89.27 ± 8.69	0.0117	0.0156	0.9287
NN' A	W	-4.15 ± 3.46	-2.75 ± 4.89	-2.75 ± 4.57	0.1797	0.7852	0.1133
	S	-5 ± 7.77	-3.09 ± 8	-3.54 ± 7.73	0.0469	0.4375	0.0313
NN' B	W	2 ± 6.33	-6.6 ± 7.63	-3.75 ± 7.04	0.002	0.0391	0.002
	S	-0.31 ± 13.02	-7.09 ± 14.25	-5.54 ± 14.81	0.002	0.1211	0.002
NN' Pog	W	3.85 ± 7.77	-4.55 ± 9.81	-3 ± 9.03	0.002	0.2109	0.002
	S	1.36 ± 14.41	-6.45 ± 15.73	-4.4 ± 16.55	0.002	0.1484	0.0039
MnL	W	86 ± 6.05	80.3 ± 11.47	80.1 ± 8.25	0.0781	1	0.0117
	S	82.18 ± 4.81	78.54 ± 5.62	78.81 ± 5.32	0.0078	0.6641	0.0195
MnPA	W	33.05 ± 6.6	34.1 ± 4.72	36.85 ± 5.71	0.5762	0.0469	0.0234
	S	29.54 ± 4.92	29.27 ± 6.67	30.45 ± 7.14	0.8047	0.1836	0.5078

N : W=10 S=11

X= mean value SD= standard deviation

MnL : mandibular length

MnPA : Mandibular plane angle

T1 : pre-op

T2 : pod 2 day

T3 : pod 6 months

이 NN 선보다 전방에 있는 경우 +, 후방에 있는 경우 -로 표시하였다. 모든 환자 방사선사진의 투사도 작성 및 계측은 오차를 줄이고 정확도를 높이기 위하여 동일인이 시행하였으며 2주 간격으로 3회 측정하여 평균값을 각각의 수치로 정하였다(Table 2).

(1) 계측점 및 계측항목

A. 측모두부계측방사선사진(Fig. 3)

S(sella turcica)

N(nasion)

A(subspinale)

B(supramentale)

Ar(articulare)

Go(gonion)

Me(menton)

Pog(pogonion)

Gn(gnathion)

SNA

SNB

ANB

Gonial angle(Ar-Go-Gn)

Mandibular plane angle (PoO-GoGn)

NN' A

NN' B

NN' Pog

AFH (Anterior facial height)

PFH (Posterior facial height)

3) 환자의 구분

Obwegeser-Dal Pont의 변형된 하악지시상분할골절단술 후 골편의 고정방법에 따라 구분하여 Wire를 이용하여 골간 강선 고정법을 시행한 W군과 Screw를 이용하여 견고한 골격성 고정법을 시행한 S군으로 분류하고 수술 전후 각 변수와 하악각, 안면 고경, 하악의 전후방, 상하방 이동량의 변화 양상을 조사하였다.

**Table 3.** Pearson Correlation Coefficients between T1T2 and T2T3 (W Group, n=10)

variable	r	p-value
ANB	-0.8987	0.0004
SNA	-0.8695	0.0011
SNB	-0.5803	0.0786
AFH	-0.4403	0.2028
PFH	-0.3386	0.3390
NN' A	-0.6870	0.0282
NN' B	-0.3821	0.2758
NN' Pog	-0.4675	0.1730
MnL	-0.7261	0.0174
MnPA	-0.4775	0.1628

S.1 : significance level  
r : Pearson correlation test

**Table 4.** Pearson Correlation Coefficients between T1T2 and T2T3 (S Group, n=11)

variable	r	p-value
ANB	-0.6026	0.0497
SNA	-0.8079	0.0026
SNB	-0.3944	0.2300
AFH	-0.1804	0.5954
PFH	-0.7132	0.0137
NN' A	-0.7558	0.0071
NN' B	-0.3441	0.3000
NN' Pog	-0.4297	0.1872
MnL	-0.5276	0.0953
MnPA	-0.4103	0.2100

S.1 : significance level  
r : Pearson correlation test

4) 통계방법 및 분석

통계처리는 술전, 수술직후, 술후 6개월의 3장의 측면두 부계측방사선사진의 각 계측치에 대해 통계적 분석을 하였고 각 군에 따른 술 전과 술 직후, 술 직후와 술 후 6개월, 술 전과 술 후 6개월 사이의 변화량과 차이에 대하여 paired t-test로 유의성을 검증하였으며 수술에 의한 변화량과 재발량과의 관계를 구하였다(Table 2, 3, 4).

III. 결 과

21명 환자의 수술 전후 각 지표의 변화를 보면 수술 전 평균 SNA값은 wire를 이용한 골간 강선 고정법을 시행한 W군(이하 W군)과 screw를 이용한 견고한 골격성 고정법을 시행한 S군(이하 S군)이 각각  $79.6 \pm 3.27^\circ$ 와  $78.36 \pm 6.29^\circ$ 로 한국인의 평균치( $82 \pm 6^\circ$ )와 유의한 차이는 없었으며 평균 SNB값은 각각  $84 \pm 2.93^\circ$ 와  $82.81 \pm 6.35^\circ$ 를 나타내어 한국인의 평균치( $80 \pm 5^\circ$ )보다 큰 수치를 나타내는 골격성 3급 부정교합 환자임을 알 수 있었다(Table 2). 수술 전 전안면고경(AFH)은 W군이 평균  $144.8 \pm 9.99$  mm, S군이 평균  $138.54 \pm 9.72$  mm를 나타내어 W군이 더 크게 나타났으며 후안면고경(PFH)은 각각 평균  $89.8 \pm 8.59$  mm와  $88.9 \pm 8.47$  mm를 나타내어 약간의 차이가 있었으나 수치상 유의한 차이는 없었다.

평균 하악체길이(mandibular length, MnL)는 W군이  $86 \pm 6.05$  mm, S군이  $82.18 \pm 4.81$  mm의 수치를 나타내어 W군이 더 크게 나타났으며, 하악하연 평면각(MnPA)은 각각  $33.05 \pm 6.6^\circ$ 과  $29.54 \pm 4.92^\circ$ 를 나타내어 W군이 더 크게 나타났다.

1. 안면고경의 변화

골격성 3급 부정교합 환자의 수술시 수직적 재발량을 나타내는 전안면고경(AFH)의 변화량은 W군에서 수술 직후 평균 2.3 mm 감소한 후 수술 6개월 후 다시 0.1 mm 감소하였으며 S군에서는 오히려 0.82 mm 증가 후 수술 6개월 추적기간 동안 1.18mm 더 감소하였다.

2. 수평이동량의 변화

수술에 의한 하악의 평균 수평이동량은 수술 직후 NN' B 값이 W군에서 8.6 mm 감소하였으며 S군에서는 수술 직후 6.79 mm 감소하였다. 수술 후 6개월간의 장기 추적검사 결과 재발량은 각각 2.85 mm와 1.55 mm를 나타내어 wire를 이용한 골간 강선 고정법을 시행한 W군에서 33.1%의 재발률을, 그리고 screw를 이용한 견고한 골격성 고정법을 시행한 S군에서는 22.8%의 재발률을 나타내었다.

각각의 통계 모수에 대한 상관 관계는 Table 3, 4에 표시하였다(Table 3, 4).

3. ANB 각도의 변화

술전과 술후 6개월 사이 두군 모두에게서 ANB각의 감소를 보였는데 W군은  $4.25^\circ$  감소, S군은  $4.27^\circ$  감소로서 각각 유의한 차이를 보였다( $P < 0.05$ ). 술직후와 술후 6개월 사이 두군 모두에서 유의한 ANB각의 변화를 보였는데 W군은  $0.7^\circ$  감소, S군은  $1.36^\circ$  감소로서 두군에서 모두 감소하였으며 그 차이가 통계적으로 유의한 차이는 없었다( $P > 0.05$ , Fig. 4).

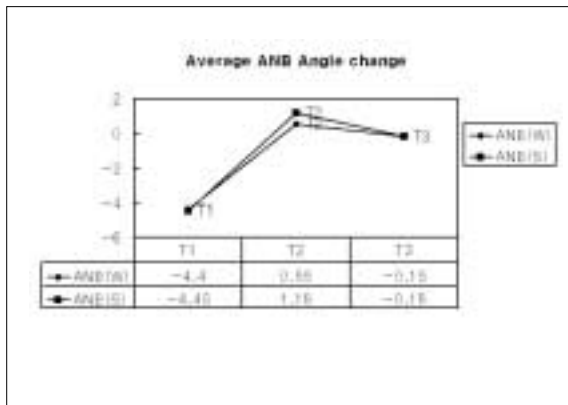


Fig. 4. Average ANB angle change

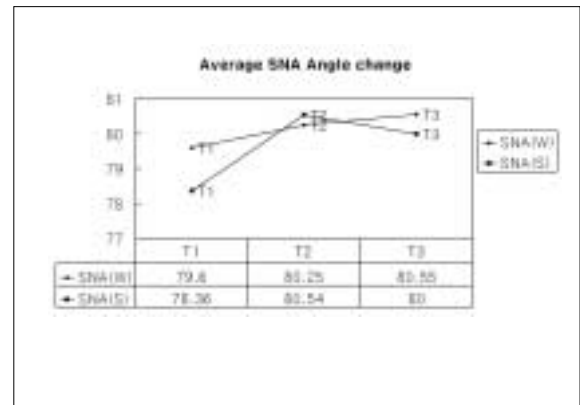


Fig. 5. Average SNA angle change




Fig. 6. Average SNB angle change




Fig. 7. Average anterior facial height (AFH) change

#### 4. SNB 각도의 변화

술전과 술후 6개월 사이 두 군 모두 SNB 각의 감소를 보였는데 W군은 3.3°, S군은 2.6°로 감소하여 각각 유의한 차이를 보였다(P<0.05). 술직후와 술후 6개월 사이 두군 모두에서 유의한 SNB각의 증가를 보였는데 W군은 1.0°, S군은 1.0°로서 그 차이가 통계적으로 유의하였다(P<0.05, Fig. 6).

#### 5. 전안면 고경 AFH(Anterior facial height)의 변화

전안면 고경(AFH)은 술전과 술후 6개월 사이 W군은 2.4 mm 감소를 보였고 S군은 0.36 mm 감소를 보였다. 술직후와 6개월 사이에 W군은 0.1 mm 감소를 보였고 S군은 1.22 mm 감소를 보였으며 그 차이가 통계적으로 유의하지는 않았다(P>0.05, Fig. 7).

#### 6. 후안면 고경 PFH(Posterior facial height)의 변화

후안면 고경(PFH)은 술전과 술후 6개월 사이 W군이 4.4 mm 감소를 보였고 S군도 0.37 mm 증가를 보였다(P>0.05). 술직후와 6개월 사이에 W군은 4.9 mm 감소를 보였고 S군은 3.09 mm 감소를 보였으며 그 차이가 통계적으로 유의하였다(P<0.05, Fig. 8).

#### 7. NN'B의 변화

NN'B의 거리는 술전과 술후 6개월 사이 W군은 5.75 mm 감소를 보였고 S군은 5.23 mm 감소를 보였다(P<0.05). 술직후와 6개월 사이에 W군은 2.85 mm 증가를 보였고 S군은 1.55 mm 증가를 보였으며 그 차이가 통계적으로 유의하지는 않았다(P>0.05, Fig. 10).




Fig. 8. Average posterior facial height (PFH) change

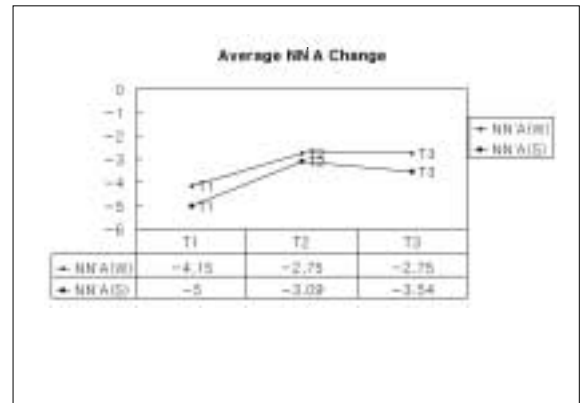


Fig. 9. Average NN' A change




Fig. 10. Average NN' B change

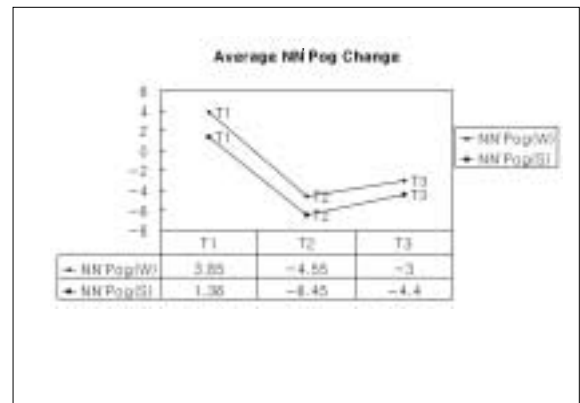


Fig. 11. Average NN' Pog change

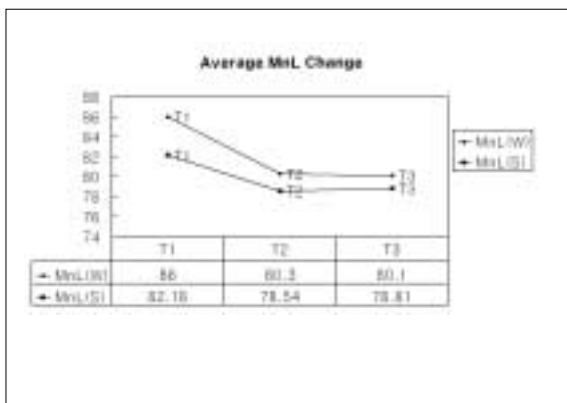


Fig. 12. Average MnL change




Fig. 13. Average MnPA change

### 8. NN' Pog 의 변화

NN' Pog의 거리는 술전과 술후 6개월 사이 W군은 6.85 mm 감소를 보였고 S군은 5.76 mm 감소를 보였다

( $P < 0.05$ ). 술직후와 6개월 사이에 W군은 1.55 mm 증가를 보였고 S군은 2.05 mm 증가를 보였으며 그 차이가 통계적으로 유의하지는 않았다( $P > 0.05$ , Fig. 11).

### 9. 하악체길이(MnL)의 변화

MnL의 길이는 술전과 술후 6개월 사이 W군은 5.9 mm 감소를 보였고 S군은 3.37 mm 감소를 보였다(P<0.05). 술직후와 6개월 사이에 W군은 0.2 mm 감소를 보였고 S군은 0.27 mm 증가를 보였으며 그 차이가 통계적으로 유의하였다(P<0.05, Fig. 12).

### 10. 하악각(MnPA)의 변화

MnPA의 변화는 술전과 술후 6개월 사이 W군은 3.8° 증가를 보였고 S군은 0.91° 증가를 보였다. 술직후와 6개월 사이에 W군은 2.75° 증가를 보였고 S군은 1.18° 증가를 보였으며 그 차이가 통계적으로 유의하였다(P<0.05, Fig. 13).

## IV. 고찰

안면 부조화와 하악전돌증을 주소로 병원에 내원하여 골격성 부정교합 진단을 받은 환자들 대부분은 심미적인 요구를 해결하기 위하여 술자의 선호와 환자의 상태에 따라서 여러가지 수술 방법으로 악교정수술을 시행받고 있다<sup>3,5</sup>. 전후방적인 골격성 부정교합은 두개저에 대한 상악과 하악의 관계로 정의되는데 이중 골격성 III급 부정교합의 조합은 하악이 상악에 비해 과도하게 큰 경우, 상악이 하악에 비해 과도하게 작은 경우, 하악이 상악에 비해 과도하게 전방 위치된 경우, 두개에 대해 하악이 전방 회전되어 이부가 수평적으로 전방돌출된 경우로 분류할 수 있으며, 골격성 하악전돌증 부정 교합자는 정상교합자에 비해 과도한 하악지와 하악체의 전방 성장 뿐만 아니라 두개저의 경사에 따른 하악과두의 전방 위치, 그리고 하악지와 하악체간의 큰 각도에 따른 하악체의 전방 위치 등의 특징을 보인다<sup>6</sup>.

골격성 III급 부정교합자의 빈도는 분류 기준에 따라 차이가 있을 수 있으나 서양인에서는 0.5%, 1.6%, 12.2% 등으로 보고된 바 있고<sup>6</sup>, 중국인에서는 14.5%, 한국인에서는 9.41%, 19.0% 등으로 다양한 보고가 있으며<sup>6</sup> 일반적으로 서양인보다는 동양인에서 많은 것으로 알려져 있다. 본 연구에서는 Obwegeser-Dalpont<sup>1,2</sup>에 의해서 개발되고 발전된 하악지시상분할골절단술을 시행하여 환자의 골격을 재위치시키고 환자의 주소를 해결했던 증례들을 대상으로 하였다. 하악지시상분할골절단술의 장점은 수기가 용이하고 골절편의 접촉면적이 넓으며 이로 인하여 충분한 혈행공급이 가능하여 골유합이 빠르고 골편의 이동범위가 커서 다양한 악변형증에 적용할 수가 있다는 장점이 있다<sup>7</sup>. 그러나 이 방법도 하치조신경의 손상, 출혈, 수술부의 부종, 감염 등의 단점이 있으며 특히 수술후 시간이 경과하면서 수술전

상태로 회귀하는 재발경향도 있으나 이러한 단점들은 다른 수술방법에서도 발생할 수 있는 것으로 하악지시상분할골절단술만의 단점이라고 하기는 어려울 것이다. 여러 연구자들은 수술후 발생한 재발 경향에 관하여 그 원인과 예방 대책에 많은 연구를 하여 왔다.

이러한 재발에 관한 연구 분석에는 여러 문제점이 있다. 연구자마다 방사선 계측점의 정의와 각기 방사선 촬영 조건이 다를 수 있으며 각 계측점의 정확한 선정을 위하여 전산화를 시행하면서 디지털이저 자체의 오류가 있을 수도 있다. 각 계측점들은 수술후 형태 변화로 인하여 Gonion과 같은 경우 오차를 나타낼 수 있다는 보고<sup>8</sup>도 있으며 이에 대하여 Freihofer 등과 Lake<sup>9,10</sup>는 계측점들의 계측시에 각각 오차가 있다는 보고를 하였다. 이러한 문제를 줄이기 위해서 본 연구에서는 동일한 사람이 2주간격으로 3회에 걸쳐서 계측을 하고 그 결과의 평균치를 기준으로 하여 오차를 줄이기 위한 최대한의 노력을 기울였다. 회귀량을 측정하기 위한 기준선으로 먼저 수평 기준선을 설정하게 되는데 이에 따라 수직 기준선이 결정되므로 수평 기준선의 초기 설정이 중요하다. 그러나 이러한 문제점들은 아직 학자들간에 엇갈린 여러 주장이 있는 부분인데 그중에서 대표적인 분석법은 수평 기준선으로 SN선이나 FH(Frankfort horizontal plane)선을 설정하고, Na점에서 수평 기준선에 대한 수선을 그어 이를 수직 기준선으로 삼아 전후방 관계를 가늠하는 방법이다. Downs<sup>11</sup>의 주장에 의하면 SN선은 두개와 안면을 연결하므로 두개와 안면의 관계를 평가하는데 유용하며 안면에 대한 평가를 하는데는 안면을 가로지르는 FH선이 더 논리적이라고 보고하였으나, SN선과 FH선은 기본적으로 장단점을 가지고 있다. Björk<sup>12,13</sup>, Steiner<sup>14</sup>, Riedel<sup>15</sup>, Koski<sup>16</sup>, Wylie<sup>17</sup> 등은 SN선을 수평기준선으로 사용하였는데, 이는 계측하기 편리하고 재현 가능성이 좋으나 환자에게서 임상적으로 보이는 외모와 두부계측방사선사진의 계측치간에 차이가 있고 개인의 두개저 경사도가 다양하므로 신뢰성이 떨어지는 것으로 밝혀졌으며, 정상의 안모를 가진 사람에서도 SN선과 FH선이 이루는 각도에 따라 악골의 전후방 위치가 비정상적으로 나타날 수 있다는 사실 등의 여러 문제점들이 학자들에 의해 제기되어 왔다<sup>18,19</sup>. Ellis와 McNamara<sup>20</sup>, Marcott<sup>21</sup>, Bustone<sup>22</sup> 등의 보고에 의하면 FH선이 진성 수평기준선(true horizontal line: 환자가 바른 자세로 전방을 주시할 때의 두부 수평선)에 거의 평행한 것으로 평가하여 이 선을 수평기준선으로 삼아 측정하였으나, 방사선 사진상에서 해부학적 기준점인 porion과 orbitale의 정확한 위치 설정에 어려움이 있어 오차가 있음을 간과할 수 없다고 주장하였다. 이에 학자들은 방사선 사진상 계측이 용이한 SN선을 N점을 중심으로 하여 시계 방향으로 7° 회전시킨 선이 진성 수평 기준선과 유사하며 FH선을 재현시킬 수 있다는 의견을 제시하였고 현재 많은 연



구에서 이용되고 있다<sup>22,23)</sup>. 본 연구에서도 이를 수평 기준선으로 채택하였으며 N점을 통과하고 이미 설정된 수평 기준선에 수직인 선을 수직 기준선으로 설정하여 계측하였다.

악교정 수술후 재발경향에 관해서는 1980년대 후반까지 수술후 안정성에 관한 명확한 보고서는 드물었으나 Astrand<sup>24)</sup> 등에 의하여 수술 안정성에 관한 연구가 시행되었다. Wisth<sup>25)</sup> 등은 하악지시상분할골절단술이 안정성을 가지고 있으나 수술 후 10년 경과후에는 약 2-3mm 정도의 전방이동을 보이며 이러한 수치는 악교정 수술량의 26% 재발을 나타내며 수술후 약 6주까지 불완전 교합이 있을 경우에 더욱 심한 결과를 보인다는 발표를 하였다. 이후 발표된 문헌에서는 하악지시상분할골절단술의 재발율은 4.35%에서 50%까지 다양하게 보고하였으며<sup>26-28)</sup>, 여러 연구자들에 의한 악교정 수술후 재발에 관해서도 다양하게 보고되고 있다. Ingervall 등의 연구에서는 하악후방이동 수술후 1.8 mm의 재발과 B point와 Pog point에서 각각 18%, 20% 재발을 보고하였으며<sup>29)</sup>, 다른 연구에서는 Franco가 44%<sup>26)</sup> Kreckmov는 13%<sup>30)</sup> Sorokolit는 10%<sup>31)</sup>의 재발률을 발표하였다. 서와 주 등에 의하면 20명의 환자에서 평균 9.06 mm 후방이동시 6 명에서 1 mm이상의 재발을 발표하였으며 견고 고정 시행시에는 29.4%, 강선고정시에 37.5%의 재발을 보고하였다<sup>27,32)</sup>.

본 연구에서도 유사한 결과를 나타냈으며 비교를 위하여 수술전과 수술직후 2일 경과되었을때와 수술후 6개월 경과되었을때를 계측하였다. 계측결과 견고 고정 시행시에는 22.8%, 강선고정시에는 33.1%의 재발이 나타났으며 이러한 결과는 과거의 연구 결과와 비교하여 재발의 정도의 차이는 있으나 고정방법에 따라서 재발경향이 차이가 있음을 나타내고 있다. Macintosh<sup>33)</sup> 등과 Martis<sup>34)</sup> 등은 개교합의 경우가 재발율이 더 높다고 주장하였으며, Kahnberg<sup>35)</sup>는 개교합을 가진 하악전돌증 환자의 경우 하악이 단지 수평으로 후방이동하는 경우와 비슷하거나 더 낮은 재발율을 보고하면서 하악의 후방이동 과정 동안 근육 섬유 내의 작용으로 개교합의 교정을 증진 시킨다고 발표하였다. Reitzik<sup>36)</sup>는 전치부 개교합을 가진 환자들에게서 수술후 안정적인 결과를 보고하였고 Lawry<sup>37)</sup>는 수술후 수직변화보다는 전후방 변화량이 많았음을 발표하였다. 본 연구에서도 수직적인 변화량 보다는 전후방으로의 변화가 좀더 많았다. Schudy<sup>38)</sup>는 후안면고경(PFH)과 전안면고경(AFH)간의 비율이 평균 62.91%, 하악후퇴증에는 57.23%, 하악전돌증에는 69.28%로 보고하였다. 전치부 개교합을 가진 환자들의 경우는 본 연구에서는 하악전돌증을 주소로 내원한 경우만을 조사 대상에 포함하였으며 대부분은 술전 교정 치료를 통하여 이미 전치부 개교합을 해결한 상태에서 수술을 시행하였다. 이에 따라서 본 연구에서는 개교합 유무는 조사 항목에 포함하지 않았다.

Greebe<sup>39)</sup>는 하악전돌증 환자의 안면고경의 비율에 따라서 재발량이 차이가 있음을 주장하였는데 이에 따르면 후안면고경(PFH)과 전안면고경(AFH)간의 비율이 72% 이상에서는 예후가 좋은 반면 66% 이하에서는 재발이 잘되며 이러한 연구 수치의 차이에 따라서 수술후 재발 방지를 위한 추가적인 치료가 필요함을 보고하였다. 한편 Cangiaiosi<sup>40)</sup>는 개교합 환자는 후안면고경(PFH)과 전안면고경(AFH)간의 비율이 감소하는 것으로 보고하였다. Kohn<sup>41)</sup> 등은 재발의 중요한 요소로서 후안면고경을 주장했으며 Lake<sup>10)</sup>는 수술후 후안면고경이 증가할수록 재발 경향이 많다고 하였다. Haymond<sup>4)</sup>는 악교정 수술후 재발된 경우에서 전안면 고경의 증가를 평균 1.9 mm라고 주장했다. 전안면 고경의 변화는 수직적 변화량을 나타내는 지표 즉 수술 시행후 수직적 재발량을 의미하는데 본 연구에서는 전안면 고경이 W군에서 수술직후 평균 2.3 mm 감소한 후 수술 6 개월 후 다시 0.1 mm 감소하였으며 S 군에서는 오히려 0.82 mm 증가 후 수술 6개월간 추적기간동안 1.18 mm 더 감소하여 수술 직후와 6개월후에 두 군에서 모두 감소하는 수치를 보였으며 이러한 결과는 수직적인 재발은 일어나지 않은 것으로 판단되었으나 이는 기존의 연구 결과와는 약간 다르게 나타났었다.

Watanabe<sup>42)</sup>, Reitzik<sup>43)</sup>, Franco<sup>26)</sup> 등은 하악의 수평이동량과 재발에 관계에 대한 연구보고에서 재발의 주원인은 하악의 과도한 이동이라고 주장하였다.

하악하연 평면각과 재발에 관하여 Ive<sup>44)</sup>, Shira<sup>45)</sup> 등은 하악하연 평면각이 큰 경우 하악을 전방 이동시키면 하악골 원심편의 회전이동 때문에 재발이 많아지는 것으로 보고했으며 하악하연 평면각의 크기와 재발량은 비례한다고 주장하였다. Lake<sup>10)</sup>는 술전의 하악 하연 평면각이 그 수치로서 술후에 발생하는 회귀정도를 예측하기에는 적절하지 않다 할지라도 그 수치가 큰 경우에는 재발이 많은 것으로 보고하였다. 본 연구에서 W군의 하악하연 평면각은 S군에 비하여 약간 더 큰 수치를 나타내었으며 수술후 재발률에 대한 연구 결과에서도 기존에 발표된 문헌에 부합되는 결과를 나타냈다.

하악 하연의 길이와 이동량은 수술시 이동량과 전안면고경(AFH) 및 후안면고경(PFH)의 변화량과 상호 관련이 있으며 이에 따라서 Lake<sup>10)</sup>는 악안 고정을 제거한 후 장기적인 추적검사를 시행한 결과 하악하연 길이의 감소와 후안면고경(PFH)의 감소를 보고하였다.

Epker<sup>3)</sup>, Isaacson<sup>46)</sup>, Yellich<sup>47)</sup> 등의 연구에 의하면 하악전돌증 등의 원인으로 악교정 수술을 시행한 환자에서 측면 분석상 하악이 시계방향이나 반시계방향으로 회전이동을 하게 되는데<sup>28)</sup> 하악의 회전이동 방향이 시계반대 방향으로 이동할 경우에 주위 연조직 및 근육이 신장되고 관절와로부터 과두 돌기를 당기는 힘이 강하게 작용하게 되어 교근 및

내익상근에 의한 재발성향이 증가하며, 시계방향으로 하악이 회전이동할 경우에는 과두 돌기가 자연적인 상태에 놓이게 되어 주위 연조직과 근육에 의한 영향이 감소하며 수술 시행후 회귀율도 감소한다고 발표하였다.

악교정수술 시행후 발생하는 장기적 혹은 단기적인 술전 상태로의 회귀 성향을 방지하기 위한 여러 가지 방법중 고정 방법에 관한 연구가 시행되어 왔다. Komori<sup>48)</sup> 등에 의하면 후방으로 이동된 원심골편은 대구치를 지렛대로 후하방으로 회전하여 하악하연 평면각을 증가 시키므로 강선 결찰은 재발 방지의 수단으로는 불충분하다고 주장하였으며, Kirkpatrick<sup>49)</sup>, Paulus<sup>50)</sup>, Souyris<sup>51)</sup> 등은 견고한 골격성 고정기 재발을 방지 한다고 발표하였다. Haymond<sup>4)</sup> 는 개교합을 가진 하악전돌증 환자의 수술시 골격성 고정을 시행하지 않은 경우에 재발이 많이 나타나는 것으로 보고하였다. Reitzik<sup>52)</sup> 등은 골절단부가 완전한 장력을 회복하는데 25주가 걸리며 6주경에는 단지 15%의 장력만 회복된다고 주장 하였으며 Van Sickle<sup>53)</sup> 등은 골격성 고정과 조기 하악 운동을 하는 것이 재발 방지에 도움을 준다고 하였다. 본 연구에서는 W군에서는 약 일주일간의 약간 고정기간을 시행하였으나 S군에서는 수술직후 약간 고정을 시행하지 않았으며 이러한 결과 조기 하악 운동이 가능하였다고 판단되며 이러한 점은 재발방지에 일정 부분 도움을 준 것으로 생각된다. 조<sup>54)</sup> 등은 하악전돌증 환자의 악교정수술을 시행했을 경우 하악과두 돌기의 위치보존과 나사를 이용한 골접합술을 시행한 환자를 검사한 결과 회귀 성향을 현저히 저하시킬수 있었다고 주장하였다. Ellis<sup>55)</sup> 는 개교합을 동반한 경우 술후 회귀를 막기 위하여 상하악 모두를 수술하는 것이 바람직하다고 보고하였으며 Epker<sup>3)</sup> 는 하악만 수술할 경우에는 수직적 재발율이 높으므로 상악 수술로서 고정 및 폭경 문제를 해결하고 하악은 수평적인 문제만 해결해야 한다고 하였다. 본 연구에서는 상하악을 동시에 수술한 경우는 대상에서 제외하였으며 하악만 수술한 환자들을 대상으로 연구 하였으며 향후 상하악을 동시에 시행한 경우에 대해서도 유사한 연구가 필요할 것으로 생각된다. Kobayashi<sup>42)</sup> 는 하악골 후방이동량이 10 mm 이상일 경우에 회귀성향이 보인다고 하였으나, Pepersack과 Causse<sup>8)</sup>, 손<sup>56)</sup> 등은 하악골 후방이동량과 전방 회귀량과는 관계가 없다고 하였다. 본 연구에서 하악골의 평균 이동량은 NN' B값의 변화량으로 측정하였으며 W군에서는 평균 8.6 mm 후방이동 하였으며 S군에서는 평균 6.79 mm 후방이동한 것으로 측정되었다. 본 연구에 사용된 두 군에서 모두 평균 후방 이동량이 10 mm 이하로 본 연구에서는 이동량의 많고 적음은 회귀율에 크게 영향을 미치지 않는다고 판단되어진다. 김<sup>57)</sup> 등은 교합평면의 변화에 의한 하악골의 회전이 술후 재발의 중요한 요소라고 보고 하였다. 본 연구를 시작하며 저자가 예상했던 것과는 달리 전반적인 결과상 유의성 있는 상관관계를

보여주지 못했는데 이는 계측점을 인지하고 측정하는데 있어 오차에 대한 평가가 미흡했으며 각 변수에 따라 환자를 분류하는 과정에서 모수가 작아져 통계적인 유의성을 산출해 내기가 어려웠던 점이 원인으로 생각된다.

또 술후 변화에 대한 정확한 예측을 위해서는 술후 경조직의 이동뿐만 아니라 연조직의 변화에 영향을 미치는 여러 연관 요소들에 대한 표준화가 중요할 것으로 생각되는데 특히 본연구에 있어서 가장 관심을 가지고 계측을 시행한 지표는 NN' B 위치의 전후방적인 변화량이었으며 고정 방법에 따라서 분류한 두 환자군의 계측치 변화를 중심으로 연구를 시행하였다. 그러나 또다른 중요 지표인 SNB각의 경우에는 여러 문헌에서 SNB각이 술후 외모에 가장 영향을 주는 부위이며 술후 6개월과 1년 이후에도 지속적인 변화가 계속 관찰된다고 발표한 점을 고려한다면 본 연구에서는 술후 6개월까지의 비교적 단기간의 변화에만 국한 하였는데 수술후 6개월이후에도 SNB각의 변화를 추적해서 분석하는 연구가 계속적으로 추진되어야 할것으로 생각된다. 따라서 골편의 고정, 근육의 재위치, 하악과두복합체의 위치, 근심골편의 적절한 위치 확보, 그리고 약간고정기간등의 수술에 연관된 요소들과 환자의 성별, 연령등 표본에 연관된 요소들에 있어서 고려해야 하고 이런 것들을 기초로 하여 신뢰성 있는 통계적 분석을 도모하기 위해 좀 더 많은 표본을 대상으로 향후 정확히 계획된 전향적 연구를 시행하는 것이 바람직할 것으로 생각된다.

본 연구에서는 수술후 6개월간의 추적검사 결과 하악의 후방이동에 대한 재발량은 각각 2.85 mm와 1.55 mm를 나타내어 wire를 이용한 골간 강선 고정법을 시행한 W군에서 33.1%의 재발률과 screw를 이용한 견고한 골격성 고정법을 시행한 S군에서 22.8%의 재발률을 나타내었다. 이러한 결과는 수술후에 시행한 고정방법의 차이에 따라서 술후 재발량에 어느 정도 영향을 미친다는 것을 의미하며 이러한 차이는 재발로 인하여 수술의 효과를 감소시킬수 있는 원인 요소로서 작용하면서 실제 순수한 수술효과는 수술직후 상태의 66.9%와 77.2%라는 것을 의미한다.

## V. 결 론

저자는 1997년부터 2003년까지 하악전돌증을 주소로 충북대학교병원 구강악안면외과에 내원하여 골격성 III급 부정교합으로 진단 받고 하악에 국한하여 하악지시상분할골절단술을 받은 악교정 수술 환자중 6개월 이상 추적 조사가 가능하였던 21명(남 14명, 여 7명)의 환자를 대상으로 두 부 방사선 규격사진을 이용한 수술후 고정방법의 차이에 따른 재발경향을 비교하여 다음과 같은 결과를 얻었다.

1. 수술전 평균 SNA값은, wire를 이용한 골간 강선 고정법을 시행한 W군(이하W군)과 screw를 이용한 견고한 골

- 격성 고정법을 시행한 S군(이하 S군)이 각각  $79.6 \pm 3.27^\circ$  와  $78.36 \pm 6.29^\circ$  로 정상치와 유의한 차이는 없었으며 평균 SNB값은 각각  $84.00 \pm 2.93^\circ$  와  $82.81 \pm 6.35^\circ$  를 나타내어 정상치보다 큰 수치를 나타내는 골격성 3급 부정교합 환자임을 알수 있었다.
2. 수술전 전안면고경(AFH)은 W군이 평균  $144.8 \pm 9.99$  mm, S군이 평균  $138.54 \pm 9.72$  mm를 나타내어 W군이 더 크게 나타났으며 후안면고경(PFH)은 각각 평균  $89.8 \pm 8.59$  mm와  $88.9 \pm 8.47$  mm를 나타내어 약간의 차이가 있었으나 통계적으로 유의하지는 않았다.
  3. 평균 하악체(MnL)의 길이는 W군이  $86 \pm 6.05$  mm, S군이  $82.18 \pm 4.81$  mm의 수치를 나타내어 W군이 더 크게 나타났으며, 하악하연 평면각(MnPA)은 각각  $33.05 \pm 6.6^\circ$  과  $29.54 \pm 4.92^\circ$  를 나타내어 W군이 더 크게 나타났다.
  4. 골격성 3급 부정교합환자의 수술시 수직적 재발량을 나타내는 전안면고경(AFH)의 변화량은 W군에서 수술직후 평균 2.3 mm 감소한 후 수술 6개월후 다시 0.1 mm 감소하였으며 S 군에서는 오히려 0.82 mm 증가 후 수술 6개월간 추적기간동안 1.18 mm 더 감소하였으나 그 차이가 통계적으로 유의하지는 않았다.
  5. 수술에 의한 하악의 평균 수평이동량은 수술 직후 NN' B값이 W군에서 8.6 mm 감소하였으며 S군에서는 수술 직후 6.79 mm 감소하였으며 수술후 6개월간의 장기 추적검사 결과 재발량은 각각 2.85 mm와 1.55 mm로 나타났다.
  6. 6개월간의 장기 추적검사 결과 재발률은 wire를 이용한 골간 강선 고정법을 시행한 W군에서 33.1%, screw를 이용한 견고한 골격성 고정법을 시행한 S군에서 22.8%의 재발률을 나타내었다.
- 결론적으로 하악전돌증 환자에게서 수술후 회귀를 방지하고 안정된 수술결과를 유지하는데 사용하는 여러 가지 고정방법중에서 wire를 이용한 골간 강선 고정법보다는 screw를 이용한 견고한 골격성 고정법을 시행하는 것이 도움이 될 것으로 사료된다.

### 참고문헌

1. Obwegeser H : Der offene biss in chirurgischer sicht. Schweizg Maschr Zahnhk 33 : 412, 1975.
2. Geon-Ho Lee, et al : Surgical correction of severe mandibular prognathism by obwegeser 2 and rigid internal fixation. J Kor Oral Maxillofac Recon Surg 16 : 33, 1994.
3. Epker BNet, Fish LC : The surgical-orthodontic correction of class III skeletal open-bite. Am J Orthod 73 : 601, 1978.
4. Haymond CS, Stoeltinga PJW, Blijdorp PA, Leenen RJ, Merkeus NM : Surgical orthodontic treatment of anterior skeletal open bite using small plate internal fixation. J Oral Maxillofac Surg 20 : 223, 1991.

5. Lugstein A. Correction of open bite by mandibular surgery. Int J Adult orthodon Orthognath Surg 5 : 125, 1990.
6. Ji-Yeon Kang, Hee-Won Choi, Kyoung-Won Kim : Analysis of short face tendency and it's determinant factors after bilateral sagittal split ramus osteotomy of mandibular prognathism, J Kor Oral Maxillofac Surg 29(4) : 40, 2003.
7. Jang-Woo Choi et al : Clinical and statistical observation of jaw deformity Patients during the five years in our department, J Kor Oral Maxillofac Surg 19 : 347, 1993.
8. Pepersanck WJ, Chausse JM : Long term follow-up of the sagittal splitting technique for correction of mandibular prognathism. J Maxillofac Surg 6 : 117, 1978.
9. Freihofer HP, Petresevic D : Late results after advancing the mandible by sagittal splitting of the rami. J Maxillofac Surg 3 : 250, 1975.
10. Lake SL, McNeill WR, Little RM, West RA : Surgical mandibular advancement : A cephalometric analysis of treatment response. Am J Orthod 80 : 376, 1981.
11. Downs WB : Variations in facial relationship : their significance in treatment and prognosis. Am J Orthod 34 : 812, 1948.
12. Björk A : The nature of the facial prognathism and its relation to normal occlusion of the teeth. Angle Orthod 37 : 106, 1951.
13. Björk A : The face in profile. Svensk Tandlakare Tidskrift 40, Lund, 1947, Berlingska Bok Tryckeriet.
14. Steiner CC : Cephalometrics for you and me. J Orthod 39 : 729, 1953.
15. Riedel Ra : The relation of maxillary structures to cranium in maocclusion and in normal occlusion. Angle Orthod 22 : 142, 1952.
16. Koski K : Analysis of profile roentgenograms by means of a new circle method. Dent Res 73 : 139, 1953.
17. Wylie WL : The assesment of anteroposterior dysplasia. Angle Orthod 17 : 97, 1947.
18. Moore JW : Variation of sella nasion plane its effect on SNA and SNB. J Oral Surg 34 : 24, 1976.
19. Lundstom A : Head posture in relation to slope of the sella-nasion line. Angle Orthod 52 : 79, 1982.
20. Ellis E III, Macnamara JA Jr. : Cephalometric reference planes sella nasion vs Frankfort horizontal. Int J Adult Orthod Orthognath Surg 3 : 81, 1988.
21. Marcotte MR : Head posture and dentofacial proportions. Angle Orthod 51 : 208, 1981.
22. Burstone CJ, James RB : Cephalometrics for orthognathic surgery. J Oral Surg 36 : 269, 1978.
23. Burstone CJ : The integumental profile. Am J Orthod 44 : 1, 1964.
24. Astrand P, Ridell A : Positional changes of the mandible and upper and lower teeth after oblique sliding osteotomy of the mandible. Scand J Plast Reconstr Hand Surg 7 : 120, 1973.
25. Wisth PJ : What happened to them? Post operative survey of patients 10 years after surgical correction of mandibular prognathism. Am J Orthod 80 : 525, 1981.
26. Franco JE, van Sickels, Thrash, WJ : Factors contributing to relapse in rigidly fixed mandible set backs. J Oral Maxillofac Surg 47 : 451, 1989.
27. Byoung-Moo Seo et al : Skeletal relapse after sagittal split osteotomies for correction of mandibular prognathism. J Kor Oral Maxillofac Surg 17 : 32, 1991.
28. In-Woong Um et al : Analysis on the relapse after orthognathic surgery for mandibular prognathism in cephalography. J Kor Oral Maxillofac Surg 12 : 145, 1986.

29. Ingervall B, Thuer U, Vuillemin T : Stability and effect on the soft tissue profile of mandibular setback with sagittal split osteotomy and rigid internal fixation. *Int J Adult orthodon Orthognath Surg* 10 : 15, 1995.
30. Kreckmov L, Lilija L, Ringqvist M : Sagittal split osteotomy of the mandible without postoperative intermaxillary fixation. A clinical and cephalometric study. *Scand J Plast Reconstr Hand Surg* 23 : 115, 1989.
31. Sorokolit CA, Nanda R : Assessment of the stability of mandibular setback procedures with rigid fixation. *J Oral Maxillofac Surg* 48 : 817, 1990.
32. Seong-Chai Chu et al : Comparison of positional stability between rigid fixation and nonrigid fixation in orthognathic surgery. *J Kor Oral Maxillofac Recon Surg* 13 : 412, 1991.
33. MacIntosh RB : Experience with the sagittal osteotomy of the mandibular ramus : A 13 year review. *J Maxillofac Surg* 9 : 151, 1981.
34. Martis CS : Complications after mandibular sagittal split osteotomy. *J Oral Maxillofac Surg* 42 : 101, 1984.
35. Kahnberg KE, Windmark G : Surgical treatment of the open bite deformity. *J Oral Maxillofac Surg* 17 : 45, 1988.
36. Reitzik M, Barer PG, Wainwright WM, Lore B : The surgical treatment of skeletal open bite deformities with rigid internal fixation in the mandible. *Am J Orthod Dentofac Orthop* 97 : 52, 1990.
37. Lawry DM, Heggie A : A review of the management of anterior open bite malocclusion. *Aust Orthod J* 11 : 1472160, 1990.
38. Schudy FF : Vertical growth versus anteroposterior growth as related to function and treatment. *Angle Orthod* 34 : 75, 1964.
39. Greebe RB, Tuinzing DB : Mandibular advancement procedure Predictable stability and relapse. *Oral Surg* 57 : 13, 1984.
40. Cangialoi TJ : Skeletal morphologic features of anterior open bite. *Am J Orthod* 85 : 28, 1984.
41. Kohn MW : Analysis of relapse after mandibular advancement surgery. *J Oral Surgery* 36 : 676, 1978.
42. Kobayashi T, Watanabe I, Nakajima T : Stability of the mandible after sagittal ramus osteotomy for correction of prognathism. *J Oral Maxillofac Surg* 44 : 693, 1986.
43. Reitzik M : Skeletal and dental changes after surgical correction of mandibular prognathism. *J Oral Surg* 38 : 109, 1980.
44. Ive J, Mcneill RW, West RA : Mandibular advancement skeletal and dental changes during fixation. *J Oral Surgery* 35 : 881, 1977.
45. Shira RB : Mandibular deficiency syndrome. *Oral Surg Oral med Oral patho* 45 : 329, 1978.
46. Isaacson RT, Kopytov OS, Waitw DE : Movement of the proximal and distal segments after mandibular ramus osteotomies. *J Oral Surg* 36 : 263, 1978.
47. Yellich GM, McNamara JA, Jody C : Muscular and mandibular adaptation lengthening, detachment, and reattachment of the masseter muscle. *J Oral Surg* 39 : 656, 1981.
48. Komori E, algase K, Sugisaki M : Cause of early skeletal relapse after mandibular setback. *Am J Orthod Dentofac Orthop* 95 : 29, 1989.
49. Kirkpatrick TB, Woods MG : Skeletal stability following mandibular advancement and rigid fixation. *J Oral Maxillofac Surg* 45 : 572, 1987.
50. Paulus GW, Steinhouser EW : A comparative study of wire osteosynthesis versus bone screws in the treatment of mandibular prognathism. *Oral Surg* 54 : 2, 1982.
51. Souyris F : Sagittal splitting and bicortical screw fixation of the ascending ramus. *J Maxillofac Surg* 6:198, 1978.
52. Reitzik M : The biometry of mandibular osteotomy repair. *J Oral Surg* 40 : 214, 1982.
53. Van sickels JE, Larsen AJ : A retrospective study of relapse in rigidly fixated sagittal split. *Dentofac Orthop* 93 : 413, 1988.
54. Byoung-Ouck Cho et al : Relapse after rigid fixation in sagittal split ramus osteotomy for mandibular setback. *J Kor Oral Maxillofac Surg* 14 : 1, 1988.
55. Ellis EⅢ, McNamara JA : Components of adult class Ⅲ open-bite malocclusion. *Am J Orthod* 86 : 277, 1984.
56. Hyoung-Min Son et al : A Cephalometric study on changes of facial morphology in the frontal view following mandible setback surgery in patients with skeletal class 3 dentofacial deformities. *J Kor Oral Maxillofac Recon Surg* 22 : 337, 2000.
57. Hyun-Ho Chang et al : A study on the occlusal plane in the skeletal class 3 malocclusion. *J Kor Oral Maxillofac Surg* 20(4) : 387, 1994.

**저자 연락처**

우편번호 361-711  
 충북 청주시 흥덕구 개신동 62  
 충북대학교 의과대학 치과학교실/구강악안면외과  
**김 경 원**

원고 접수일 2005년 1월 10일  
 게재 확정일 2005년 3월 27일

**Reprint Requests**

**Kyoung-Won Kim**  
 Dept. of OMFS, College of Medicine, Chungbuk National Univ.  
 62, Gaeshin-Dong, Heungdeok-Gu, Cheongju, Chungbuk, 361-711, Korea  
 Tel: 82-431-269-6294  
 E-mail: kwkim@chungbuk.ac.kr

Paper received 10 January 2005  
 Paper accepted 27 March 2005