

심근경색 후 발생한 심실이중파열의 외과 치료

— 1예 보고 —

백완기* · 김영삼* · 윤용한* · 김정택* · 김광호* · 임현경** · 권 준***

Surgical Treatment of Postinfarct Ventricular Double Rupture

— A case report —

Wan Ki Baek, M.D.*, Young Sam Kim, M.D.*, Young Han Yoon, M.D.*, Joung Taek Kim, M.D.*
Kwang Ho Kim, M.D.*, Hyun Kyoung Lim, M.D.**, Jun Kwan, M.D.***

Here we report a case of posterior left ventricular (LV) free wall rupture following postinfarct ventricular septal rupture (VSR). A 58-year-old man was transferred to the hospital under the impression of acute myocardial infarction. Posterior VSR was seen on echocardiographic examination. The intraaortic balloon pump catheter was introduced percutaneously and the emergent operation was proposed. Sudden circulatory collapse was developed shortly after the anesthetic induction and the patient's chest was hurriedly opened while on cardiopulmonary resuscitation. The acute cardiac tamponade was seen and the blood was seen pumping from the longitudinal tear at the mid-level of LV posterior wall, measuring 2 cm in length. The cardiopulmonary bypass was set and LV reconstruction was done. The postoperative recovery was delayed due to the brain injury presumably caused by preoperative cardiac arrest.

(Korean J Thorac Cardiovasc Surg 2005;38:717-720)

- Key words:**
1. Heart septal defects
 2. Myocardial infarction
 3. Heart ventricle
 4. Ventricular rupture

증례

환자는 58세 남자로 급성 심근경색으로 전원되었다. 전원 당시 최초 흉통 발생시간으로부터 약 6시간 경과한 상태로 협심증의 과거력은 없으며 내원 약 1주일 전부터 가슴이 빠근한 느낌이 있었다 하였다. 내원 당시 혈압은 90/50

mmHg, 맥박 수는 114회였으며 좌흉골연을 따라 Gr III/VI의 수축기 심잡음이 청취되었다. 단순흉부촬영 소견 상 경도의 폐충혈 외에는 특이 사항이 없었으며 심전도 상 하방 심근경색을 시사하였다. 응급실에서 심초음파 검사를 시행하여 후심실중격의 파열을 확인하였으며 좌심실 하벽 및 하중격벽의 무운동(akinesia)이 관찰되었다. 입원

*인하대학교 의과대학 흉부외과학교실
Department of Thoracic and Cardiovascular Surgery, College of Medicine, Inha University

**인하대학교 의과대학 마취과학교실
Department of Anesthesiology, College of Medicine, Inha University

***인하대학교 의과대학 내과학교실
Department of Internal Medicine, College of Medicine, Inha University

†본 논문 내용의 일부는 2004년 제3차 관상동맥연구회 학술 심포지엄에서 구연되었음.

논문접수일 : 2005년 3월 25일, 심사통과일 : 2005년 9월 6일

책임저자 : 백완기 (400-103) 인천시 중구 신흥동 3가 7-206, 인하대학교 의과대학 흉부외과학교실

(Tel) 032-890-2280, (Fax) 032-890-3099, E-mail: wkbaek@inha.ac.kr

본 논문의 저작권 및 전자매체의 지적소유권은 대한흉부외과학회에 있다.

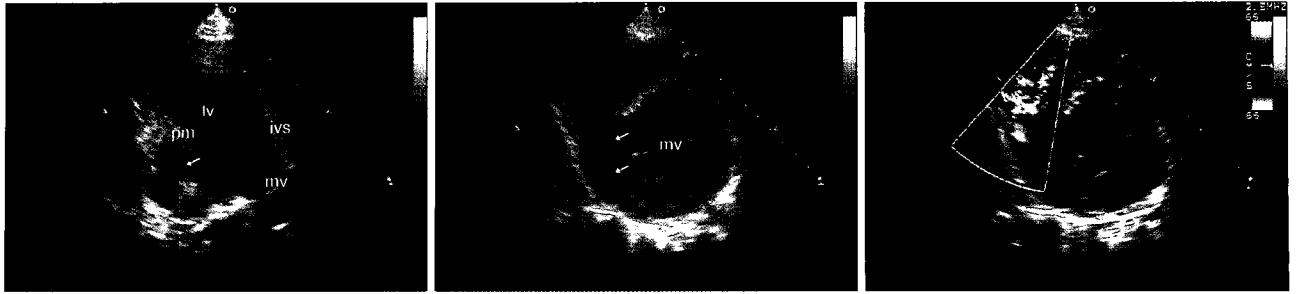


Fig. 1. Preoperative echocardiography: Aneurysmal bulging of posterobasal aspect of left ventricle is seen (arrows). On color Doppler examination, septal rupture of the aneurysm into the right ventricle is well visualized. lv=Left ventricle; ivs=Interventricular septum; mv=Mitral valve; pm=Papillary muscle.

2일째 다시 시행한 심초음파 소견 상 좌심실 후하부 기저 부위에 심실중격이 좌심실 후벽으로 이행하는 부분의 일부가 떨어져나가 좌심실류를 형성하고 있었다. 이 심실중격을 침범한 좌심실류는 기저부로부터 세로방향의 도랑 모양으로 심실 중간 부분까지 확장되어 기저부와 심첨부 중간 수준에서 심실의 파열 및 좌우단락을 만들고 있음을 확인할 수 있었다(Fig. 1). 수술에 앞서 시행한 관상동맥 조영술 상 우관상동맥 원위부에 완전폐색이 관찰되었다.

수술 전 환자의 수축기 혈압은 90 mmHg 내외로 유지되었으나 마취 유도 중 수축기 혈압이 150 mmHg로 오르더니 곧 순환허탈(circulatory collapse)이 초래되었다. 심장마사지를 하며 개흉하여 혈심낭에 의한 급성 심장압전과 좌심실 후벽 중간 부위에서 혈액을 분출하고 있는 약 2 cm 길이의 세로 방향의 파열을 관찰할 수 있었다. 즉시 심폐바이패스를 설치, 혈액학을 안정시킨 후 수술을 진행하였다. 혈액의 분출 양상으로 보아 심실후벽의 파열은 심실중격파열과 동시에 발생한 것은 아니고 마취 유도 중 발생한 것으로 추측되었다.

수술 소견 상 주로 후심실중격에 광범위한 경색이 관찰되었으며 심초음파 소견과 같이 좌심실 기저부위에 심실중격이 좌심실후벽으로부터 부분적으로 떨어져나가 우심실 방향으로 파이면서 좌심실 중간부분(mid-level)까지 도랑 형태의 좌심실류를 형성하고 있었으며 좌심실류가 끝나는 좌심실 중간부위에 우심실로 연결되는 경계가 불분명한 다발성 파열이 관찰되었다. 수술은 넉넉한 크기의 소심낭편을 이용, 승모판 판륜 부위부터 봉합을 시작하여 파열 부위는 건드리지 않고 심실중격의 경색이 오지 않은 부분을 따라 소심낭편이 봉합되도록 하는 우심실 제외술(RV exclusion technique)을 시행하였다. 소심낭편의 후연은 양쪽을 테프론 펠트로 보강한 좌심실 봉합선에 포함되도록

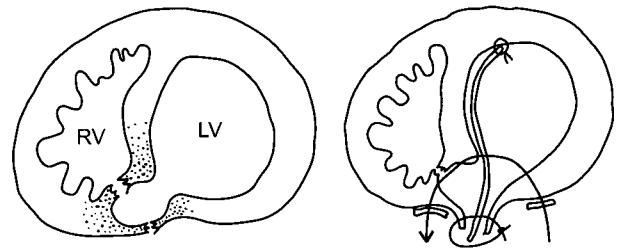


Fig. 2. Schematic drawing of the operative finding and procedure. RV=Right ventricle; LV=Left ventricle.

하여 최종적으로 좌심실 재건이 이루어지도록 하였다(Fig. 2). 체외순환 중 환자의 저체온을 유도하지는 않았으며 심정지액 역시 온혈 심정지액을 사용하였다. 심폐기의 이탈은 순탄히 이루어졌으며 체외순환시간은 248분, 대동맥차단시간은 175분이었다.

술 후 혈액학은 비교적 안정적이어서 수술 다음날 대동맥내풍선펌프를 제거할 수 있었으나 환자의 경과를 술 전 심장마비로부터 비롯된 것으로 생각되는 뇌손상으로 지연되어 환자는 술 후 159병일째 퇴원하였다. 술 후 8일째 시행한 심초음파 소견 상 좌심실 구혈률은 31%였으며 좌우단락은 관찰되지 아니하였다.

고 찰

심근경색 후 발생하는 심장 파열은 좌심실자유벽의 파열, 심실중격의 파열 및 유두근의 파열로 구분되는데 이 셋 중 두 종류의 파열이 동일한 환자에서 발생하는 경우를 심실이중파열(ventricular double rupture)라고 일컫는다 [1]. Vlodayer 등[2]은 98예의 심장파열 부검예를 통하여 6예에서 심실자유벽의 파열에 심실중격의 파열이 동반되

어 있었으며, 각각 1예에서 심실자유벽의 파열과 유두근의 파열 및 심실중격의 파열과 유두근의 파열을 보고하였다. Edwards 등[3]은 심근경색 후 심실중격파열 환자 53명의 부검에에서 16.9%인 9명의 환자에서 심실자유벽의 파열이 동반되어 있었음을 보고하고 있다. Mann 등[4]은 병리소견에 따라 진성 이중파열(true double rupture)과 연결성 이중파열(junctional double rupture)로 분류하였는데 진성의 경우 파열이 좌심실자유벽과 심실중격에 명확히 구별되어 나타나는 반면, 연결성의 경우 심실중격이 좌심실벽으로 이행되는 연결부위(junctional area)에 파열이 발생하는 것으로 기술하고 있다. 본 증례의 경우 수술 소견에 따르면 심실중격의 후벽이 좌심실 벽으로부터 떨어져 나가며 생긴 심실 중간부위(mid-level)의 심실중격의 파열의 형태는 심실연결성 이중파열에 가깝다고 할 수 있으나 정작 좌심실자유벽의 파열은 심실중격의 파열로부터 거리가 있는 심실기저부에 위치하고 있는 독특한 형태를 하고 있었다.

수술의 보고는 극히 적을 뿐 아니라 그 결과 또한 실망스러운 편으로, 이는 아마도 좌심실자유벽파열이 발생하게 되면 수술에 이르기 전 거의 대부분의 환자가 사망하게 되는 데서 그 이유를 찾을 수 있겠다[5]. 같은 맥락에서 수술 후 환자의 생존을 보고한 대부분의 경우가 좌심실자유벽의 파열이 수술 중 우연히 발견되었던 예임은 매우 시사적이라 할 수 있다. 수술 방법은 일반적인 심실중격파열의 수술과 크게 다를 바가 없으며, 근래에 수술 성적이 향상되고 있는 것은 주로 수술 전 진단기법의 향상 및 진단으로부터 수술까지의 시간의 단축에 힘입은 바가 크다 하겠다[1,6].

일반적으로 고령, 여성, 첫 발작(first attack), 고혈압 등이 심근경색 후 심실파열의 위험인자로 알려져 있다[3,5]. 최근 Tanaka 등[1]이 심실이중파열 환자 10명을 대상으로 한 분석 결과 제시하고 있는 심실이중파열의 위험인자 역시 일반적인 심실파열의 위험인자와 크게 다르지 않은데,

여기에 혈액학적 악화를 보상하기 위한 교감신경 긴장도(sympathetic tone)의 증가, 변력제(inotropics)의 사용, 혈전용해제의 사용, 재관류의 지연, 좌우단락에 의한 우심실부하의 증가, 재경색 등이 악영향을 미치는 것으로 설명하고 있다. 본 증례의 경우 좌심실자유벽의 파열과 그에 따른 순환 허탈이 마취 도입 중에 발생하였으며 이는 심실중격파열 환자에서 좌우단락으로 인한 마취유도의 지연에 따른 교감신경 긴장도의 증가 및 혈압을 유지하기 위한 변력제의 사용이 심실이중파열의 배경이 될 수 있음을 보여준 한 예로, 심실중격파열 환자에서 변력제의 사용시 세심한 주의가 필요하며 수술을 위한 마취 역시 환자의 교감신경 긴장도가 증가하지 않도록 최대한 조심스럽게 진행하여야 할 것임을 시사하고 있다.

참 고 문 헌

1. Tanaka K, Sato N, Yasutake M, et al. *Clinicopathological characteristics of 10 patients with rupture of both ventricular free wall and septum (double rupture) after acute myocardial infarction.* J Nippon Med Sch 2003;70:21-7.
2. Vlodaver Z, Edwards JE. *Rupture of ventricular septum or papillary muscle complicating myocardial infarction.* Circulation 1977;55:815-22.
3. Edwards BS, Edwards WD, Edwards JE. *Ventricular septal rupture complicating acute myocardial infarction: identification of simple and complex types in 53 autopsied hearts.* Am J Cardiol 1984;54:1201-5.
4. Mann JM, Roberts WC. *Fatal rupture of both left ventricular free wall and ventricular septum (double rupture) during acute myocardial infarction: analysis of seven patients studied at necropsy.* Am J Cardiol 1987;60:722-4.
5. Becker RC, Gore JM, Lambrew C, et al. *A composite view of cardiac rupture in the United States national registry of myocardial infarction.* J Am Coll Cardiol 1996;27:1321-6.
6. Ide H, Ino T, Mizuhara A, Yamaguchi A. *Successful repair of combined ventricular septal rupture and free wall rupture.* Ann Thorac Surg 1993;55:762-3.

=국문 초록=

심실중격파열 및 좌심실자유벽파열은 급성 심근경색의 주요 합병증들 중의 하나이나 이 치명적인 합병증 둘이 모두 동일 환자에서 발생한 소위 심실이중파열에 대한 외과적 치험에는 거의 보고되고 있지 않고 있다. 저자들은 급성심근경색의 합병증으로 발생한 심실중격파열에 이어 좌심실자유벽이 파열된 환자에서 시행된 외과 치험 1예를 보고하고자 한다. 58세 남자가 급성심근경색으로 전원되었다. 심초음파로 후심실중격파열을 진단 후 대동맥내풍선펌프를 넣고 응급수술을 계획하였다. 마취 유도 중 갑자기 환자는 순환허탈에 빠져 심장마사지를 하며 개흉하여 혈심낭에 의한 급성 심장압전과 좌심실 후벽 중간 부위에서 혈액을 분출하고 있는 약 2 cm 길이의 세로 방향의 파열을 관찰할 수 있었다. 심폐바이패스를 설치, 혈액학을 안정시킨 후 좌심실 재건술을 시행하였다. 환자의 수술 후 경과 는 술 전 심장마비로부터 비롯된 것으로 생각되는 뇌손상으로 지연되었다.

- 중심 단어 : 1. 심실중격결손
2. 심근경색
3. 심실
4. 심실 파열