

## 유치열기 정상교합아동의 측모두부방사선 계측연구

김지연 · 권장혁 · 김경호\* · 박기태

성균관대학교 의과대학 삼성서울병원 치과진료부 소아치과

\*연세대학교 치과대학 교정학교실 영동세브란스병원

### 국문초록

본 연구의 목적은 유치열기 부정교합의 진단자료로 사용할 수 있는 정상 계측치를 알아보는 것이다. 4세에서 6세 사이 유치열기 정상교합아동 32명의 측모두부방사선 계측사진 및 안모사진을 이용하여 악골 및 연조직의 전후방적, 수직적 관계를 분석하였다. 수평적인 골격성 계측항목 중 SNA는 83°, SNB는 78.72°, ANB는 5.28°를 나타내어 하악골이 상악골에 비해 후방에 위치하고 있었으며 수직적인 골격성 계측항목 중 Gonial angle은 127°를 나타내어 성인에 비하여 High angle pattern을 보였다. 연조직 분석에서는 성인에 비해 convex한 soft tissue profile이 관찰되었다. 치성 계측항목 중 U1 to SN은 91.04°, IMPA는 86.57°를 나타내어 성인에 비해 retroclination된 상하악 유중절치가 관찰되었다. 정상교합아동의 골격성 분석에서 여자가 남자에 비하여 평균 나이가 많음에도 불구하고 linear measurement는 전체적으로 남자가 여자보다 큰 수치를 보였다.

**주요어** : 측모두부방사선사진, 정상교합, 유치열, 경조직 분석, 연조직 분석

### I. 서론

측모두부방사선 계측사진은 3차원적으로 이루어진 생체 두부의 복잡성을 이차원적인 방사선 사진으로 표현한 것으로 시대나 지역에 따라 두개악안면 형태를 비교 분석하는 인류학적인 연구 방법으로 사용되었다. 1931년 미국의 Broadbent<sup>1)</sup>에 의해 치의학 분야에 처음 도입된 이래 다양한 분석법들이 발전되었고 현재 악안면 두개골의 성장 분석, 치아 연조직 골격간의 상관관계 분석을 통한 교정진단, 치료계획의 수립, 치료 평가 등의 목적으로 사용되고 있다. 1940년대 Downs<sup>2,3)</sup>는 이상적인 교합을 가진 25명의 백인 측모두부방사선 계측사진을 FH plane을 기준선으로 채택하여 분석하고 이를 기준으로 부정교합환자들을 진단하여 처음으로 측모두부방사선 계측사진을 임

상적으로 적용하였다. 1950년대 Steiner<sup>4,6)</sup>는 현재도 많이 사용되는 SNA, SNB, ANB 계측치를 이용하여 상하악골의 관계를 평가하고 NA, NB line을 통해 치아와 골격간의 관계를 계측하여 교정 치료계획 수립의 지침을 제시하였다. 1969년 Sassouni<sup>7,9)</sup>는 치아와 악골의 수평적 관계뿐만 아니라 수직적인 균형에 대하여 강조하였고, Harvold<sup>10)</sup>와 Wits<sup>11)</sup> 등은 상하악의 부조화를 수치화시켜 나타내었다. 1983년 McNamara<sup>12)</sup>는 해부학적인 FH plane과 Nasion perpendicular line을 기준으로 상하악의 위치 및 상호관계, 악골과 치아의 관계에 대하여 소개 하였다. 이외에도 Tweed<sup>13)</sup>, Jarabak<sup>14)</sup>, Ricketts<sup>15,16)</sup> 등에 의해서 여러 가지 분석법이 발표되었다. 연조직 분석을 위하여 여러 가지 기준선과 각도들이 사용되었는데 Holdaway<sup>17,18)</sup>는 H-angle을 통하여 환자의 skeletal convexity를 측정했으며 Ricketts<sup>15)</sup>는 E line을 통하여 upper lip과 lower lip의 이상적인 위치를 소개하였다. Scheideman, Bell, Arnett<sup>19,21)</sup> 등은 natural head position에서 subnasale에 수직 연장선을 그어 chin과 lip 등 연조직의 수평적 관계 및 수직적인 관계를 소개하였다.

소아치과 영역에서 유치열기 부정교합의 조기 진단과 치료는

교신저자 : 박 기 태

서울시 강남구 일원동 50번지

성균관대학교 의과대학 삼성서울병원 치과진료부 소아치과

Tel : 02-3410-2426

E-mail : park2426@smc.samsung.co.kr

중요한 과제 중 하나이며, 측모두부방사선 계측사진은 치아와 골격, 연조직간의 관계를 파악하여 부정교합의 원인에 대한 평가 및 치료계획을 수립하는데 필수적인 요소이다. 본 연구의 목적은 유치열기 정상교합 아동의 평균 계측치를 측정하고 정상교합 성인의 평균 계측치와 비교 분석하여 유치열기 부정교합 아동의 진단 및 치료계획, 치료 평가, 성장 예측을 위한 비교 기준을 제시하는 것이다.

## II. 연구자료 및 방법

### 1. 연구자료

삼성서울병원 소아치과에 내원한 4세에서 5세 사이의(평균 연령: 4.9세) 안모가 단정하고 전신건강이 양호하며 교정이나 보철치료를 받지 않은 정상교합아동 32명(남자 16명, 여자 16명)을 대상으로 하였다. 정상교합아동의 선정기준은 Hellman dental age IIA 일 것, flush terminal plane 또는 neutro-occlusion의 제 2 유구치 관계 및 1급 유견치 관계를 가지고 있으며, 수평피개나 수직피개가 1mm에서 2mm 사이 이고, straight or slightly convex profile을 보이며, mesofacial pattern을 보이고, 유치의 결손, 충생이 없고, 인접면 우식증이 없는 것으로 하였다.

### 2. 연구방법

두부방사선 규격사진 촬영장치(CRANEX TOME CEPH, Soredex Co., Finland)를 이용하여 72 KVp의 관전압, 10mA의 관전류, 1.2초의 노출시간으로 촬영하였다. Focal spot의 size는 0.5mm이다. Film은 Kodak사의 8 inch×10 inch X-ray film을 사용하였고 cassette는 이중증감지가 들어 있는 Kodak lanex medium screen을 사용하였다. 현상은 Fuji사의 FPM 1300 자동현상기를 사용하였다. 튜브피사체간 거리는 152cm이고 피사체필름간 거리는 18cm이며 확대율은 1.12이다. 촬영된 사진은 직접 분석하지 않고 투사도를 작성하여 컴퓨터 프로그램(VCeph™ 4.0, CyberMed Co., Korea)에 입력하여 분석하였다.

정상교합성인의 기준치는 1997년 대한치과교정학회 산하 부정교합백서발간위원회의 한국성인 정상교합자의 측모두부규격방사선사진 계측연구 결과<sup>22)</sup>와 1999년 발표된 악교정 수술을 위한 한국 성인 정상교합자의 연조직 기준치<sup>23)</sup>를 이용하였다.

사용된 계측점 및 계측항목은 다음과 같다 (Fig. 1).

#### (1) 계측점

##### 가. Skeletal landmark

- Nasion (Na): V notch of frontal and nasal bone
- Sella (S): Center of sella turcica
- Porion (Po): Most superior point of the occipital bone

- Orbitale (Or): Most inferior point of the orbital contour
- Basion (Ba): Most inferior point of the occipital bone
- Hinge Axis: Center of rotation of the condyle
- ANS: Tip of the anterior nasal spine
- PNS: Tip of the posterior nasal spine
- A point (A): Deepest point between ANS and the upper incisal alveolus
- B point (B): Deepest point between pogonion and the lower incisal alveolus
- PM: Point where curvature changes between B point and pogonion
- Pogonion (Pog): Most anterior point of the symphysis
- Menton (Me): Most inferior point of the symphyseal out line
- Corpus left: Left point of a tangent of the inferior border of the corpus
- Ramus down: Lower point of a tangent of the Posterior border of the ramus
- Articulare (Ar): intersection of inferior cranial base surface and posterior border of the condyle
- R3: Most inferior point of the sigmoid notch of the ramus
- R1: Deepest point on the curve of the anterior border of the ramus

##### 나. Soft tissue landmark

- Pronasale (Prn): Most anterior point of the nose
- Glabella (G): Most prominent point in the midsagittal plane of the forehead
- Columella (Cm): Most anterior point on the columella of the nose
- Subnasale (Sn): The point at which the nasal septum merges with the upper cutaneous lip in the midsagittal plane
- Labrale superius (Ls): A point indicating the mucocutaneous border of the upper lip
- Stomion superius (Stms): Lower most point in the vermilion of the upper lip
- Stomion inferius (Stmi): Upper most point in the vermilion of the lower lip
- Labrale inferius (Li): A point indicating the mucocutaneous border of the lower lip
- Mentolabial sulcus (Si): The point of greatest concavity in the midline between the lower lip (Li) and chin (Pg')
- Soft tissue pogonion (Pg'): Most anterior point on soft tissue chin
- Soft tissue gnathion (Gn'): The constructed gnathion, the constructed midpoint between soft tissue

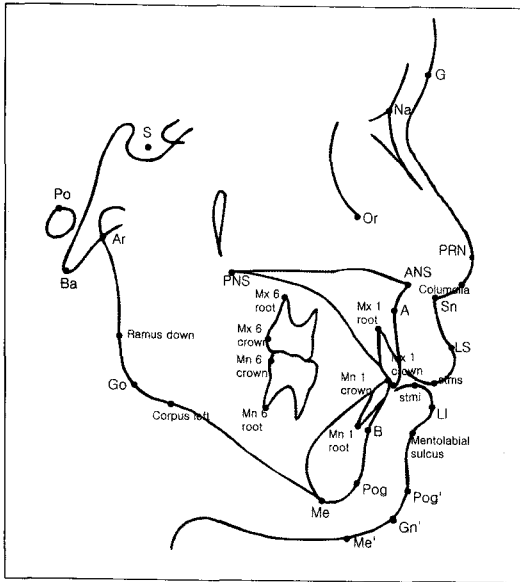


Fig. 1. Landmarks used in this study.

pogonion and soft tissue menton

Soft tissue menton (Me') : Lowest point on the contour of the soft tissue chin

Cervical point (C) : Innermost point between the submental area and the neck located at the intersection of lines drawn tangent to the neck and submental area

Horizontal reference plane (HP) : Constructed by drawing a line through nasion 8.24° or 7.49 up from SN line

다. Dental landmark

Mx 1 crown : Tip of the crown of the upper primary incisor

Mx 1 root : Tip of the root of the upper primary incisor

Mn 1 crown : Tip of the crown of the lower primary incisor

Mn 1 root : Tip of the root of the lower primary incisor

Mx 6 distal : Distal contact point maxillary second deciduous molar 2mm above occlusion

Mx 6 root : Distal buccal root of maxillary second deciduous molar

Mn 6 distal : Distal contact point of the mandibular second deciduous molar 2mm above occlusion

Mn 6 root : Distal root of mandibular second deciduous molar

(2) 계측항목

가. Skeletal analysis

SNA: Angle of S-N-A

SNB: Angle of S-N-B

ANB difference:  $\angle SNA - \angle SNB$

Wits: A점과 B점에서 functional occlusal plane에 수선을 내려 만나는 점간의 거리

A point - N Perpend: A point에서 nasion perpendicular line까지 거리

Facial convexity: Angle of NA-APog

Convexity of A point: A에서 NPog line까지 거리

Maxillary length: Condylion에서 A point까지 거리

Pog - N Perpend: pogonion에서 nasion perpendicular line까지 거리

Mandibular body to ant. cranial base ratio

Mandibular length: condylion에서 pogonion까지 거리

FMA: Angle of FH plane and mandibular plane

NSL-ML: Angle of NS line and mandibular plane

NL-ML: Angle of NL line and mandibular plane

SN to FH: Angle of SN and FH plane

Saddle angle: Angle of N-S-Ar

Articular angle: Angle of S-Ar-Go

Gonial angle: Angle of Ar-CGo-Me

Gonial angle (Upper): Angle of Ar-CGo-N

Gonial angle (Lower): Angle of N-CGo-Me

Sum: Saddle angle + Gonial angle + Articular angle  
PFH/AFH

Ant. cranial base length: sella에서 nasion까지 거리

Post. cranial base length: articulare에서 sella까지 거리

Ramus height: gonion에서 articulare까지 거리

Post. cranial base / Ramus height

나. Soft tissue analysis

G-Sn-Pog' : Angle of G-Sn-Pog'

Nasofacial angle: G perpendicular line과 axis of radix 가 이루는 각

Columella angle: G perpendicular line과 Cm-Sn line이 이루는 각

Nasolabial angle: Angle of Cm-Sn-Ls

Sn-Gn'-C Angle: Angle of Sn-Gn'-C

Upper Lip E-plane: E-line(Prn-Pg')에서 upper lip까지 거리

Lower Lip E-plane: E-line(Prn-Pg')에서 lower lip까지 거리

Sn-Stms/Stmi-Me'

G-Sn/Sn-Me' : HP에 수직으로 G에서 Sn까지 거리와 Sn에서 Me' 까지 거리의 비율

다. Dental analysis

U1 to SN: 상악중절치의 장축과 SN line이 이루는 각

U1-NF Angle: 상악중절치의 장축과 palatal plane이 이루는 각

U1 to NA (angular): 상악중절치의 장축과 NA line이 이루는 각  
 U1 to NA (linear): 상악중절치의 incisal tip에서 NA line까지의 거리  
 L1 to NB (angular): 하악중절치의 장축과 NA line이 이루는 각  
 L1 to NB (linear): 하악중절치의 incisor tip에서 NA

line까지의 거리  
 IMPA: 하악중절치 장축과 mandibular plane이 이루는 각  
 L1 to A-Pog: 하악중절치의 incisor tip에서 A-Pog line까지의 거리  
 Interincisal angle: 상악중절치 장축과 하악중절치 장축이 이루는 각

**Table 1.** Mean and standard deviation and significance

Measure Name	Child				Adult				Age	Sex	
	total		male	female	Male		female				
	Mean	S.D.	Mean	Mean	Mean	S.D.	Mean	S.D.			
Skeletal sagittal	SNA	83.00	2.75	82.78	83.21	82.4	3.2	81.6	3.1		
	SNB	77.72	2.76	77.38	78.05	80.4	3.1	79.1	3	*	
	ANB difference	5.28	1.29	5.40	5.16	2	1.7	2.4	1.8	**	
	Wits	-0.84	1.89	-0.87	-0.80	-2.2	2.5	-2.7	2.4	**	
	A point - N Perpend	0.78	2.48	0.91	0.64	1	2.7	0.4	2.3		
	Facial convexity	13.65	3.44	14.42	12.89	2.3	4.3	3.6	4.6	**	
	Convexity of A point	6.00	1.61	6.27	5.74	2.2	2	2.6	2	**	
	Maxillary Length	78.04	3.77	76.23	79.85	100	6	91	4.3	**	**
	Pog - N Perpend	-9.92	4.69	-10.19	-9.65	0	3.8	-1.8	4.5		
	Body/ant. Cr. Base	0.93	0.04	0.94	0.92	1	0.3	0.94	0.26	*	
Mandibular Length	96.26	3.78	94.44	98.08	128	4.2	128.2	4.2	**	**	
Skeletal vertical	FMA	29.42	3.50	30.15	28.69	22.7	5.3	24.2	4.6	**	
	NSL-ML	37.28	4.47	38.38	36.17	36	3.92	36.21	3.47		
	NL-ML	28.99	2.71	29.12	28.87	21.7	5.4	23.1	4.7	**	
	SN to FH	7.86	2.24	8.24	7.49	8.2	2.3	10.3	2.4	**	
	Saddle angle	120.01	3.63	119.95	120.06	123.9	4.7	125.9	4.4	**	
	Articular angle	150.20	5.50	152.64	147.75	149.1	6.2	148.7	5.7		*
	Gonial angle	127.09	4.21	125.80	128.38	117.1	6.7	118.6	5.8	**	*
	Gonial angle(Upper)	51.02	3.16	49.54	52.50	44	3.7	44.9	3.5	**	*
	Gonial angle(Lower)	76.07	3.28	76.26	75.88	73	4.5	73.8	4.1	**	
	Sum	397.29	4.46	398.39	396.19	390.2	5.4	393.3	5.2	**	
	PFH/AFH	62.47	3.50	61.20	63.73	70.2	4.6	66.8	4.2	**	*
	Ant. Cranial Base	64.51	2.49	63.42	65.59	72.9	3.2	69.3	2.7	**	*
	Post. Cranial Base	29.39	3.06	27.52	31.27	41.3	3.4	36.7	3.2	**	**
Ramus height	38.41	2.74	37.58	39.25	57.6	5.2	51.6	4.2	**		
Post Cr.Base/Ramus Ht.	0.77	0.09	0.74	0.80	1	0.09	0.72	0.08	**	*	
Soft tissue	G-Sn-Pog	12.71	3.94	12.09	13.33	12.24	3.62	11.35	3.51	*	
	Nasofacial angle	26.40	3.66	27.16	25.64	34.35	3.86	33.97	3.45	**	
	Collumella angle	61.53	7.99	61.36	61.69	72.89	7.79	71.90	8.30	**	
	Nasolabial angle	103.93	10.39	105.01	102.85	93.87	9.96	96.91	9.18	**	
	Sn-Gn -C Angle	102.78	5.01	103.29	102.27	105.26	8.23	101.81	8.10	*	
	Upper Lip E-plane	3.19	1.78	3.17	3.20	-0.74	1.98	-1.37	1.84	**	
	Lower Lip E-plane	1.63	1.76	1.57	1.69	0.93	2.36	1.05	2.08	*	
	Sn-Stms/Stmi-Me	0.52	0.06	0.51	0.53	0.50	0.05	0.49	0.05	*	
G-Sn/Sn-Me	0.88	0.06	0.88	0.87	0.98	0.08	1.02	0.06	**		
Dental	U1 to SN	91.04	5.87	92.29	89.8	108.73	5.71	106.90	6.03	**	
	U1-NF Angle	99.4	5.26	99.2	99.6	116.20	5.9	115.4	6	**	
	U1 to NA (angular)	8.12	5.35	7.16	9.08	26.2	5.4	25.2	5.8	**	
	U1 to NA (linear)	1.24	0.93	1.41	1.07	8	2.4	7.3	2.4		
	L1 to NB (angular)	21.57	4.49	21.14	22.00	27.3	5.3	28.4	5.4	**	
	L1 to NB (linear)	3.30	1.27	3.41	3.19	7.9	2.4	7.8	2.3	**	
	IMPA	86.57	5.46	85.37	87.78	88	2	88	2	**	
	L1 to A-Pog	1.01	1.34	0.83	1.18	5.00	2.23	4.55	2.11		
	Interincisal angle	145.03	7.12	146.30	143.76	124	7.9	124	8.3	**	

(\*:p<0.05, \*\*: p<0.01)

### Ⅲ. 결 과

유치열기 정상교합아동 34명의 두부방사선 계측사진을 이용하여 각 계측점과 기준평면들의 거리 및 각도를 계측하였다. 평균값과 표준편차를 구하였고 T-test를 이용하여 성인과 아동간 남녀간 유의성 검정을 실시하여 다음과 같은 결과를 얻었다.

### Ⅳ. 총괄 및 고찰

측모두부방사선 사진은 악안면의 성장 발육상태, 부정교합의 증례분석 및 진단, 치료방침 수립 치료경과 및 예후분석 등에 사용되고 있으며 이에 대한 연구는 Broadbent<sup>1)</sup>, Steiner<sup>4-6)</sup>, Sassouni<sup>7-9)</sup>, Harvold<sup>10)</sup>, Wits<sup>11)</sup>, McNamara<sup>12)</sup>, Tweed<sup>13)</sup>, Jarabak<sup>14)</sup>, Ricketts<sup>15,16)</sup>, Holdaway<sup>17,18)</sup>, Arnett<sup>19-21)</sup> 등 많은 연구자들에 의해 반세기 이상 진행되었다. 본 연구에서 환자의 악골 및 치아의 전후방적, 수직적 관계를 비교 분석하기 위하여 Ricketts analysis, Downs analysis, Steiner analysis, McNamara analysis, Jarabak analysis의 일부 항목을 따로 재편집하였고 연조직 분석을 위하여 주로 Burstone analysis를 이용하였다<sup>24)</sup>. 최근 Arnett<sup>19-21)</sup> 등의 natural head position 상에서의 soft tissue analysis 등의 연구는 여러 가지 장점이 있었지만 본 연구의 대상인 환자의 나이가 4~5세로 재연성 있고 정확한 natural head position 얻을 수 없었으므로 사용하지 않았다. 연조직 분석시 수평기준선으로 SN 평면에 대해 6~7° 경사를 이루는 선을 흔히 사용하는데 이는 SN 평면이 비교적 재현성과 신뢰성이 좋다는 사실에 근거를 둔 것이다. 그러나 한국인은 서양인에 비하여 이러한 기준선을 이루는 골격 구조가 다를 수 있고 아동과 어른에서도 다를 수 있다. 따라서 본 연구에서 한국 아동에 맞는 수평기준선을 따로 설정하였으며 SN 평면에 대하여 남자는 8.24°, 여자는 7.49° 기울어진 선을 설정하였다. 하지만 본 연구의 비교 대상인 정상성인교합자의 연조직 기준치에서 사용된 수평기준선은 남자는 7.5°, 여자는 9°로 아동에서의 수평기준선과 약 1~2° 정도 차이가 있어 수평기준선에 대한 계측치인 Nasofacial angle과 collumella angle의 각도에서 1~2° 정도의 차이를 고려해야 했다.

유치열기 아동의 수평적 관계에 있어서 SNA, SNB, ANB 값은 83.0°, 77.7°, 5.3°로 아동 남녀간 차이는 보이지 않았다. SNB 값은 성인 남자의 80.4°, 여자의 79.1°보다 작게 나왔으며( $p<0.05$ ). ANB 값은 성인 남자의 2°, 성인 여자의 2.4°보다 작게 나왔다( $p<0.01$ ). Wits' appraisal은 -0.84mm로 아동 남녀간 차이는 보이지 않았고, 성인 남자의 -2.2, 여자의 -2.7보다 크게 나와 아동의 경우 성인에 비해 하악골이 상악골에 비해 더 후방에 위치하고 있었다( $p<0.01$ ). A point - N perpendicular은 Nasion에서 FH평면에 수직하게 그은 선에서 A point 까지의 직선거리를 나타내며 기준선에 대한 상악골의 전후방적 위치를 나타낸다. 평균값은 0.78mm로 아동 남녀간 차이는 보이지 않았으며 성인 남자의 1mm, 여자의 0.4mm와 통계학적으로

로 다르지 않았다. Facial convexity는 13.65°로 아동 남녀간 차이는 보이지 않았고, 성인 남자의 2.3°, 여자의 3.6°보다 크게 나와 아동에서 더 convex한 profile을 보임을 의미한다( $p<0.01$ ). Maxillary length는 condyilion에서 A-point까지의 거리를 의미하며 평균값은 78.04mm이고 남자 아동에서 평균 79.8mm, 여자 아동에서 평균 76.2mm로 나타났다. 남자 아동의 평균나이는 4.7세, 여자 아동의 평균나이는 5.0세로 여자 아동의 평균나이가 많음에도 불구하고 남자 아동의 경우 보다 긴 Maxillary length가 관찰되었다( $p<0.01$ ). Pog - N Perpendicular은 기준선에 대한 하악골의 전후방적 위치를 의미한다. 평균값은 -9.92mm로 아동 남녀간 차이를 보이지 않았으며 성인 남자의 평균값 -1.8mm, 여자의 0mm에 비해 작게 나와 아동은 성인에 비하여 하악골이 후방에 위치하고 있음을 알 수 있다( $p<0.01$ ). Body to ant. cranial base length는 anterior cranial base에 대한 mandibular body 길이의 비율이다. 평균값은 1:0.93으로 아동 남녀간 차이는 없었고 성인에 비해 작게 나타나 유치열기 이후 anterior cranial base의 성장보다 mandibular body의 성장이 활발하게 진행될 것으로 보인다. Mandibular body length는 남자 아동에서 98.0mm, 여자 아동에서 94.4mm로 나타났다. 남자 아동의 평균나이는 4.7세, 여자 아동의 평균나이는 5.0세로 여자 아동의 평균나이가 많음에도 불구하고 남자 아동의 mandibular length가 길게 나타났다( $p<0.01$ ).

유치열기 아동의 수직적 관계에 있어서 FMA는 FH plane과 mandibular plane이 이루는 각이며 평균값은 29.42°로 아동 남녀간 차이는 보이지 않았고, 성인 남자의 22.7°, 성인 여자의 24.2°보다 크게 나타났다( $p<0.01$ ). NSL-ML은 nasion-sella line에 대한 mandibular plane이 이루는 각이며 anterior cranial base에 대한 하악골의 수직적 관계를 나타낸다. 평균값은 37.28°로 아동 남녀간 차이는 보이지 않았고, 성인 남자의 36°, 성인 여자의 36.21°보다 크게 나왔다( $p<0.01$ ). NL-ML은 palatal plane과 mandibular plane이 이루는 각으로 상악골과 하악골의 수직적 관계를 나타낸다. 평균값은 28.99°로 아동 남녀간 차이는 보이지 않았고, 성인 남자의 21.7°, 성인 여자의 23.1°보다 크게 나타났다( $p<0.01$ ). Saddle angle은 nasion-sella-articular가 이루는 각으로 각이 클수록 articular fossa가 후방 위치되어 mandible이 retroposition된다. 평균값은 120.01°로 아동 남녀간 차이는 보이지 않았고, 성인 남자의 123.9°, 성인 여자의 125.9°보다 작게 나왔다( $p<0.01$ ). Gonial angle은 본 연구에서 127.09°로 성인 남자의 117.1°, 성인 여자의 118.6°보다 크게 나타났다( $p<0.01$ ). sum은 본 연구에서 397.29°로 성인 남자의 390.2°, 성인 여자의 393.3°보다 크게 나타났다( $p<0.01$ ). Björk은 4세에서 성인까지 mandible의 성장에 관한 연구에서 ramus height의 증가 및 mandible의 core에서 일어나는 15° counter-clockwise internal rotation과 mandible의 표면에서 골의 흡수와 침착에 의해 일어나는 12° clockwise external rotation으로

mandibular plane이 전체적으로 약 3° counter clockwise rotation된다고 하였고 본 연구에서도 성인의 계측치와 비교해 볼 때 유치열기 이후 ramus height의 증가, gonial angle의 감소 및 mandibule counter clockwise rotation이 있을 것으로 예상된다<sup>25-27)</sup>.

유치열기 아동의 연조직 특성을 살펴보면 G-Sn-Pg'은 세 점이 이루는 각으로 facial convexity를 나타낸다. 평균값은 12.71°로 성인 남자의 12.24°, 성인 여자의 11.35°보다 크게 나타나 soft tissue profile이 성인에 비하여 convex하게 나타났다( $p<0.05$ ). Nasofacial angle은 코의 돌출도를 나타내며 평균값은 26.40°로 아동 남녀간 차이를 보이지 않았고, 성인에 비하여 작게 나타났다( $p<0.01$ ). Nasolabial angle은 columella-subnasale-labrale superius가 이루는 각으로 평균값은 103.93°로 아동 남녀간 차이는 보이지 않았고, 성인 남자의 93.87°, 성인 여자의 96.91°에 비하여 크게 나타나 아동에서 더 둔각의 nasolabial angle 관찰되었다( $p<0.01$ ). 이는 후퇴된 상순의 위치보다는 성인에 비하여 collumella의 경사가 수평기 준선에 비하여 약 10°정도 차이가 나기 때문인 것으로 사료된다. E line에 대한 상순의 위치는 3.19mm로 아동 남녀간 차이는 보이지 않았고, 성인 남자의 -0.74mm, 성인 여자의 -1.37mm 보다 크게 나타났다( $p<0.01$ ). E-line에 대한 하순의 위치는 1.63mm로 아동 남녀간 차이는 보이지 않았고, 성인 남자의 0.93mm, 성인 여자의 1.05mm 보다 크게 나타나 ( $p<0.05$ ) 성인에 비하여 돌출된 상순과 하순이 관찰되었다.

유치열기 아동의 치아의 위치 및 경사도에 있어서 U1 to SN은 상악유중절치의 장축과 SN line이 이루는 각으로 평균값은 91.04°로 아동 남녀간 차이는 보이지 않았고, 성인 남자의 108.73°, 성인 여자의 106.90°보다 작게 나타났다( $p<0.01$ ). U1-NF angle은 상악유중절치의 장축과 palatal plane이 이루는 각으로 평균값은 99.4°로 아동 남녀간 차이는 보이지 않았고, 성인 남자의 116.2°, 성인 여자의 115.4°보다 작게 나타났다( $p<0.01$ ). U1 to NA는 NA line에 대한 상악유중절치의 장축과 NA line이 이루는 각과 길이로 성인에 비하여 작게 나타났다( $p<0.01$ ). IMPA는 하악유중절치 장축과 mandibular plane이 이루는 각으로 평균값은 86.67°로 아동 남녀간 차이는 보이지 않았고, 성인의 88°보다 작았다( $p<0.01$ ). L1 to NB는 하악유중절치의 장축과 NA line이 이루는 각과 길이로 성인에 비하여 작게 나타났다( $p<0.01$ ). Interincisor angle은 상악 유중절치 장축과 하악유중절치 장축이 이루는 각으로 평균값은 145.03°로 아동 남녀간 차이는 보이지 않았고, 성인의 124°보다 크게 나타났다. 성인에 비해 상하악유중절치는 retroclined 되어 있었으며 아동의 평균값은 Class III 유치열기 환아의 dental compensation을 진단하는 기준이 될 수 있다.

본 연구에서는 유치열기 정상교합 아동의 평균 계측치를 측정하고 정상교합 성인의 평균 계측치와 비교 분석하여 유치열기 부정교합아동의 진단 및 치료계획, 치료 평가, 성장 예측을 위한 비교 기준을 얻었다. 하지만 개개인에 따라 성장양상이 다

양하게 나타날 수 있기 때문에 각 개체마다 누년적인 성장양상을 관찰할 필요가 있으며 유치열기 부정교합환자의 계측치와의 비교연구를 통하여 부정교합의 진단 및 치료계획, 평가를 위한 지침을 제시하는 추가적인 연구가 필요하다.

## V. 결 론

1. 수평적인 골격성 계측항목 중 SNA는 83°, SNB는 78.72°, ANB는 5.28°를 나타냈고, facial convexity는 13.65°를 나타내어 성인과 비교하여 하악골이 상악골에 비해 보다 후방에 위치하고 있다.
2. 수직적인 골격성 계측항목 중 FMA는 29.42°, NL-ML은 28.99°, gonial angle은 127°를 나타내어 성인에 비하여 high angle pattern이 관찰되었으며 성장에 따른 gonial angle의 감소가 예상된다.
3. 연조직 분석에서 성인에 비해 convex한 soft tissue profile, 작은 nasofacial angle, 작은 columella angle에 의한 둔각의 nasolabial angle이 관찰되었다.
4. 치성 계측항목 중 U1 to SN은 91.04°, IMPA는 86.57°, interincisor angle은 145°를 나타내어 성인에 비해 retroclination된 상하악유중절치가 관찰되었다.
5. 정상교합아동의 skeletal analysis에서 골격성 계측항목 중 angular measurement는 남녀간 유의성이 없었으나 여자가 남자에 비하여 평균 나이가 많음에도 불구하고 linear measurement는 전체적으로 남자가 여자보다 큰 수치를 보였다.

## 참고문헌

1. Broadbent BH : A new X-ray technique and its application to orthodontics. Angle Orthod, 1:45, 1931.
2. Downs WB : The role of cephalometrics in orthodontic case analysis and diagnosis. Am J Orthod, 38:162-182, 1952.
3. Downs WB : Analysis of the dento-facial profile. Angle Orthod, 26:191-212, 1956.
4. Steiner CC : Cephalometrics for you and me. Am J Orthod, 39:729-755, 1953.
5. Steiner CC : Cephalometrics in clinical practice. Angle Orthod, 29:8-29, 1954.
6. Steiner CC : The use of cephalometrics as an aid to treatment planning and assessing orthodontic treatment. Am J Orthod, 46:721-735, 1960.
7. Sassouni V : A roentgenographic cephalometric analysis of cephalo-facial-dental relationship. Am J Orthod, 41:735-764, 1955.
8. Sassouni V, Nanda SR : Analysis of dentofacial ver-

- tical proportions. *Am J Orthod*, 50:801-823, 1964.
9. Sassouni V : Position of the maxillary first permanent molar in the cephalofacial complex. *Am J Orthod*, 43:477-510, 1957.
  10. Harvold EP : The activator in orthodontics. Mosby, St Louis, 1974.
  11. Jacobson A : The "wits" appraisal of jaw disharmony. *Am J Orthod*, 67:125-138, 1975.
  12. McNamara JA Jr : A method of cephalometric evaluation. *Am J orthod*, 86:449-469, 1984.
  13. Tweed CH : Was the development of the diagnostic facial triangle as an accurate analysis based on fact or fancy? *Am J Orthod*, 41:735-764, 1955.
  14. Jarabak JR : Technique and treatment with light-wire edgewise appliance. Mosby co., 128-166, 1972.
  15. Ricketts RM : Cephalometric analysis and synthesis. *Angle Orthod*, 31:141-156, 1961.
  16. Ricketts RM : Perspectives in the clinical application of cephalometrics, the first fifty years. *Angle Orthod*, 51:115-150, 1981.
  17. Holdaway RA : A soft tissue cephalometric analysis and its use in orthodontic treatment planning. Part I. *Am J Orthod*, 84:1-28, 1983.
  18. Holdaway RA : A soft tissue cephalometric analysis and its use in orthodontic treatment planning. Part II. *Am J Orthod*, 85:279-293, 1984.
  19. Arnett GW, Bergman RT : Facial key to orthodontic diagnosis and treatment planning. Part I. *Am J Orthod Dentofacial Orthop*, 103:299-312, 1993.
  20. Arnett GW, Bergman RT : Facial key to orthodontic diagnosis and treatment planning. Part II. *Am J Orthod Dentofacial Orthop*, 103:395-411, 1993.
  21. Arnett GW, Jelic JS, Kim J, et al. : Soft tissue cephalometric analysis : Diagnosis and treatment planning of dentofacial deformity. *Am J Orthod Dentofacial Orthop*, 116:239-253, 1999.
  22. 대한치과교정학회 부정교합백서발간위원회 : 한국성인 정상교합자의 측모두부규격 방사선사진 계측연구 결과보고서. 대한치과교정학회, 1997.
  23. 김경호, 최광철, 김진갑 등 : 악교정 수술을 위한 한국 성인 정상교합자의 연조직 기준치. *대한구강악안면학회지*, 207:231-238, 2001.
  24. Legan HL, Burstone CJ : Soft tissue cephalometric analysis for orthognathic surgery. *J Oral Surg*, 38:744-751, 1980.
  25. Björk A, Skieller V : Contrasting mandibular growth and facial development in long face syndrome, juvenile rheumatoid arthritis and mandibulofacial dysostosis. *J Craniofac Genet Dev Biol(suppl)*, 1:127-138, 1985.
  26. Björk A, Skieller V : Postnatal growth and development of the maxillary complex. In McNamara JA(editor): Factors affecting growth of the midface, Ann Arbor, Mich, University of Michigan Center for Human growth and Development, 1976.
  27. Houston WJ : Mandibular growth rotation-their mechanism and importance. *Eur J Orthod*, 10:369-373, 1988.

Abstract

STUDY ON LATERAL CEPHALOGRAM OF CHILDREN WITH NORMAL OCCLUSION  
IN THE PRIMARY DENTITION

Ji-Youn Kim, Jang-Hyuk Kwon, Kyung-Ho Kim\*, Ki-Tae Park

*Department of Pediatric Dentistry, Samsung Medical Center, Sungkyunkwan University School of Medicine,*

*\*Department of Orthodontics, Yongdong Severance Hospital, College of Dentistry, Yonsei University*

The present study was designed to formulate cephalometric norms of normal occlusion for usage in orthodontic diagnosis of malocclusion in Korean children. Thirty two children, aged 4 to 6, with normal occlusion were chosen for this study. Sagittal and vertical relations were analyzed using lateral cephalogram and clinical photos and the measurements were compared with those of adults. On skeletal sagittal analysis, the mean values of the SNA and SNB angles were  $83^\circ$  and  $78.72^\circ$ . It showed that the mandible was retrognathic and retropositioned in comparison to those of adults. On skeletal vertical analysis, the mean values of the gonial angle was  $127^\circ$ . This showed high angle pattern in children and reduction of gonial angle due to counterclockwise rotation of the mandible is expected with growth. On soft tissue analysis, children showed convex profile, obtuse nasolabial angle. On dental analysis, the mean values of the U1 to SN and IMPA were  $91.04^\circ$  and  $86.57^\circ$ . This showed retroclined upper and lower deciduous teeth in comparison to adults. For skeletal values, the linear values were generally greater in males than females.

**Key words** : Cephalometric analysis, Normal occlusion, Primary dentition, Skeletal analysis, Soft tissue analysis