

# Immediate provisional implant를 이용한 하악골 high condylar fracture환자의 기능회복: 증례보고

장보영 · 안미라 · 안경미 · 이원혁 · 손동석

대구가톨릭대학병원 치과 구강악안면외과학교실

**Abstract** (J. Kor. Oral Maxillofac. Surg. 2005;31:82-88)

## FUNCTIONAL RECOVERY OF MANDIBULAR HIGH CONDYLAR FRACTURE PATIENT WITH IMMEDIATE PROVISIONAL IMPLANT: CASE REPORT

Bo-Young Jang, Mi-Ra Ahn, Kyung-Mi Ahn, Won-Hyuk Lee, Dong-Seok Shon  
*Dept. of Dentistry, Oral & Maxillofacial Surgery, Daegu Catholic University Hospital*

Treatment methods of mandibular condylar fracture were conservative and surgical method. Surgical method of mandibular high condylar fracture was very difficult because approach and internal fixation of small size fracture fragment were difficult. So there is a tendency to select conservative method over surgical method for guiding a stable occlusion and avoiding TMJ disorder and growth disturbance, minimizing pain and deviation during function. But, in case of mandibular high condylar fracture patient who has no biting teeth on posterior teeth area, guiding a stable occlusion and conservative functional treatment were very difficult.

In this case, patient was 62years old male. He had fracture of mandibular symphysis, right mandibular body, left mandibular high condyle. We treated the patient for mandibular symphysis and right mandibular body fracture area with surgical method. But left mandibular high condylar fracture area was difficult to treat with surgical method. So we selected a conservative functional method on left mandibular high condylar fracture area. We intended recovery of vertical dimension and stable occlusion with implantation of immediate provisional implant on maxillar and mandibular posterior teeth area, and temporary crown. And then patient did mandibular functional movement and his mandibular function was recovered.

**Key words** : Mandibular high condylar fracture, Immediate provisional implant, Conservative functional method

### I. 서 론

골절의 처치방법은 보존적 처치인 비관혈적 정복술과 외과적 절개를 통한 관혈적 정복술로 대변된다. 이들 중 하악 과두상방부 골절의 치료방법은 관혈적 정복술을 시행할 경우 접근이 어렵고 골절편이 작아 고정에도 어려움이 있어, 안정적인 교합을 유도하고 기능 시 동통 및 deviation을 최소화하며 악관절 장애나 성장 장애 요소를 피하기 위해 일반적으로 악간고정과 적절한 기능적 악골운동이 주가 되는 보존적 처치방법을 선택하는 경향이 높다<sup>4,5)</sup>. 특히 과두골절 환자 중 무치악 부위를 가진 하악골 과두골절 환자의 보존적 치료방법은 부분 무치악 환자의 경우 골절측의 의치에 bite block의 개념으로 수직고경

을 높여주어 치료할 수 있고 완전 무치악 환자의 경우 기존의 사용하던 의치에 아크릴레진을 사용하여 교합장애를 없애준 후 개구운동을 시행하며 이후 새로운 의치를 제작하도록 하는 방법을 생각해 볼 수 있다. 그러나 이것은 모두 기존의 의치가 있는 환자의 경우이고 기존의 의치가 없는 경우라면 새로운 임시 의치의 제작이 필요하다<sup>12)</sup>.

본 증례는 하악골 정중부, 우측하악골 본체 및 좌측 과두상방부가 골절된 62세 남자 환자로 하악골 정중부 및 본체의 골절부위는 관혈적 정복술을 통해 치료하였으나 하악골 과두상방부 골절은 관혈적 정복술이 어려워 기능치료로 하악 기능을 회복하려 하였다. 그러나 이 환자의 경우 다수 치아의 상실로 상하악 좌우측 구치부에 서로 대합되는 영구치가 없고 하악 우측 견치와 제1소구치만 상악치아와 교합되는 상태로 매우 불안정한 교합상태를 보여 임시 임플란트를 상하악 구치부에 식립한 후 임시 보철물을 제작하여 안정적인 수직고경 확보 및 교합회복을 도모하였다. 그 후 하악 기능 운동을 시작하여 하악골의 기능을 회복하였기에 이를 보고하는 바이다.

#### 장 보 영

705-718, 대구광역시 남구 대명4동3056-6  
가톨릭대학병원 구관2층 치과 제2진료실

#### Bo-Young Jang

Dept. of Oral and Maxillofacial Surgery, Daegu Catholic University  
3056-6, Daemyung 4-dong, Namgu, Daegu, 705-718, South Korea  
Tel : 82-53-650-4291 Fax : 82-53-622-7067  
E-mail : jijjangbo@hanmail.net

## II. 증례보고

62세 남자 환자로 내원 당일 작업도중 추락한 후 이부열상을 주소로 본원 응급실로 내원한 환자로 부정교합, 개구장애(최대개구량 약 10mm) 및 다수의 치아파절이 관찰되었다. 방사선 사진 소견상 하악 정중부 및 우측 하악체부 개방골절, 좌측 과두상방부 골절과 좌측 상악견치, 하악견치의 3급 치아파절, 우측 상악견치 및 하악 제2소구치, 좌측하악 제1,2소구치의 잔존 치근상태, 좌측 하악측절치의 치근파절, 하악 좌우측 중절치 부위의 치조골 골절이 관찰되었다(Fig. 1).

치료 및 경과: 하악 정중부 및 우측 하악체부의 개방골절로 내원 다음날에 하악 정중부 및 우측 체부의 관혈적 정복술 및 하악 좌우측중절치와 하악 좌측측절치의 발거를 시행하였다(Fig. 2). 수술 시행 후 다수 치아의 파절 및 상실로 인해 상하악 좌우측 구치부에 서로 대합되는 영구치가 없고, 하악 우측 견치와 제1소구치만 상악치아와만이 교합되는 불안정한 교합상태로 과두골절부위의 functional treatment를 시행하기 어려운 상황이었다. 이에 본교실에서 사용중이던 임시 임플란트를 상하악 구치부에 식립한 후 임시 보철물을 제작하여 안정적인 수직고정확보 및 교합회복에 이용해보고자 치료계획을 세우고,

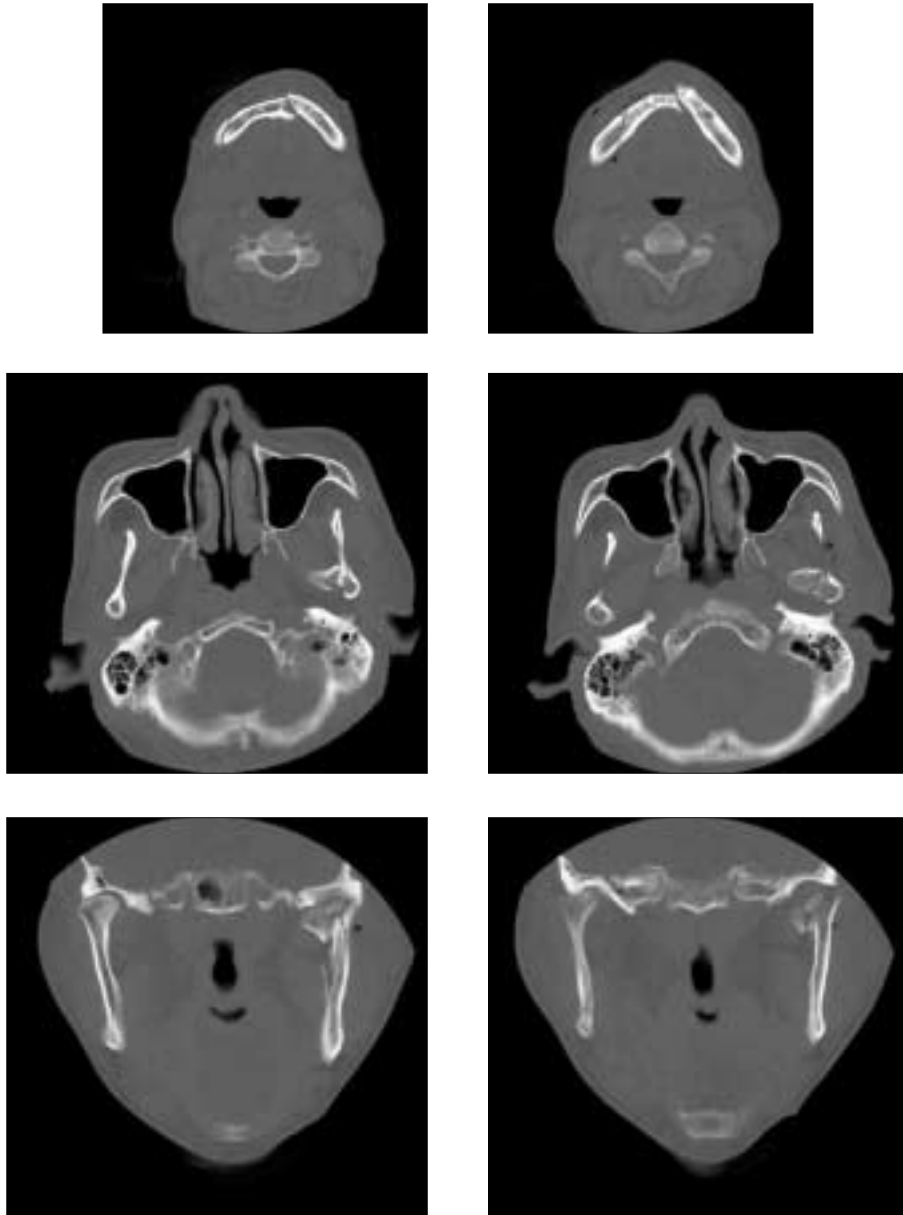
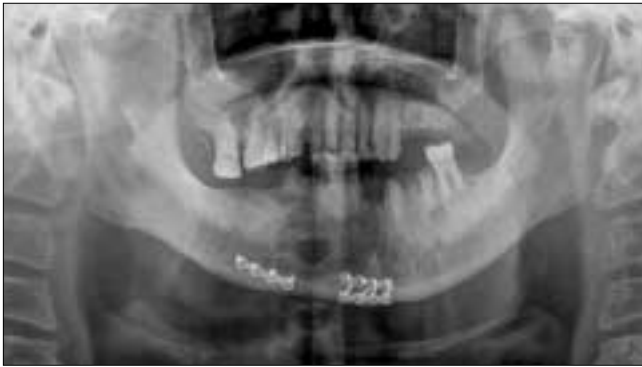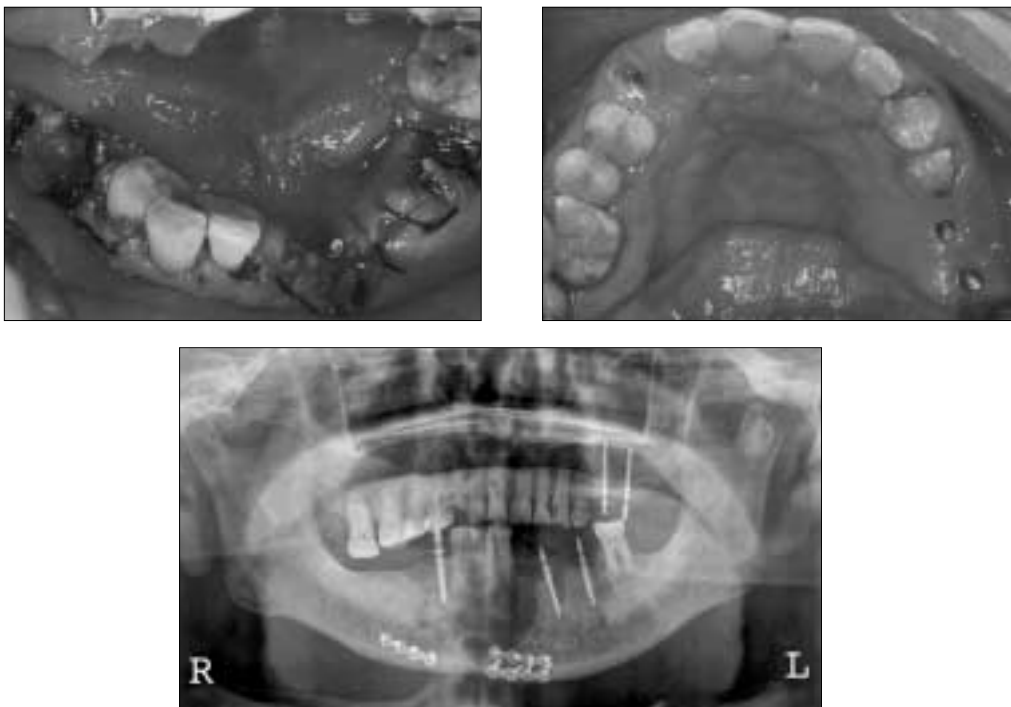


Fig. 1. CT scan at first visit

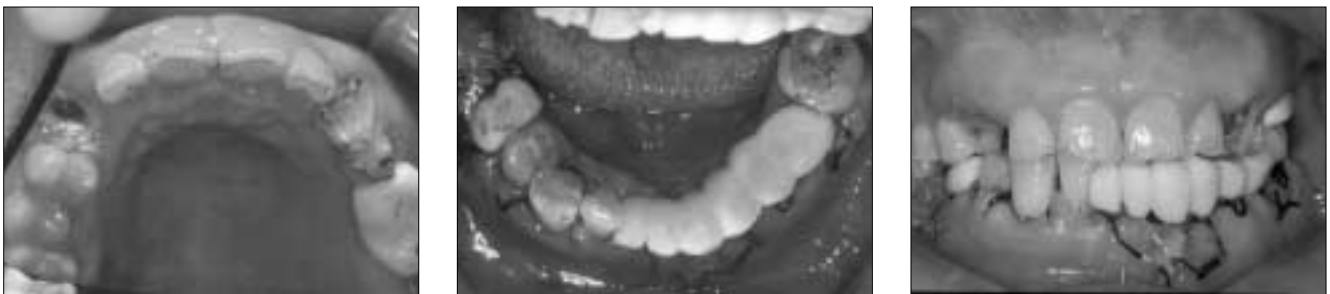

**Fig. 2.** Panoramic view of Mn. symphysis & Rt. angle after OR/IF

내원 5일 후 하악 좌측의 견치, 제1,2소구치 및 하악 우측 제2소구치를 발거하고 상악 좌측 제2소구치와 제1대구치부위, 하악 좌측 측절치와 제2소구치부위, 하악 우측 제2소구치부위에 총 5개의 Immediate provisional implant(IPI) 식립한 후 임시 고정성 보철물을 제작하여 개구운동을 시작하였다(Fig. 3, 4). IPI 기능 일주일 후 개구시 좌측으로의 변위가 관찰되었으나 환자의 경제적 사정으로 인해 skeletal anchorage screw의 사용이 어려워 상악 우측 제1,2소구치와 하악 우측 견치 및 제1소구치의 순면에 교정용 lingual button을 부착하여 교정용 elastic을 적용 후 개구운동을 시행하여 개구시 발생하는 좌측변위를 줄이고자 하였다(Fig. 6). IPI 기능 2주일 후에는 최대 개구량이 30mm, 최대 개



**Fig. 3.** Intraoral & panoramic view after IPI insertion



**Fig. 4.** Intraoral view of temporary fixed bridge on IPI

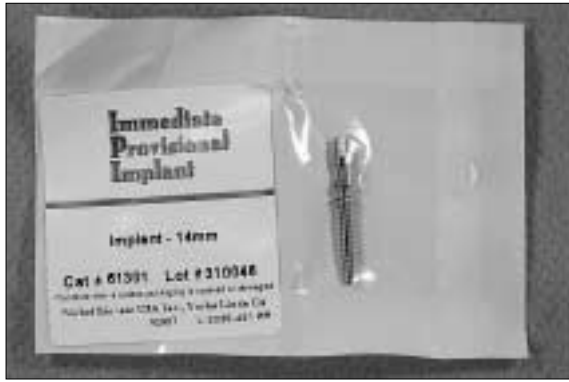


Fig. 5. Placed IPI of Steri-oss

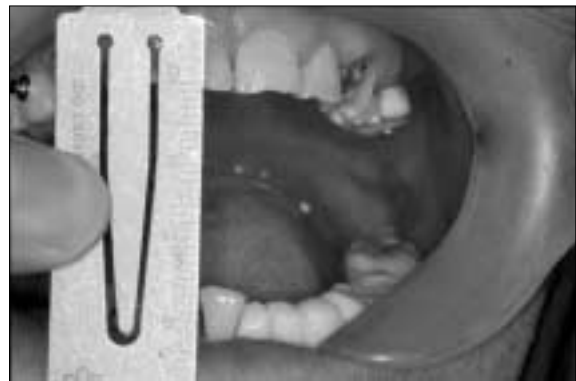
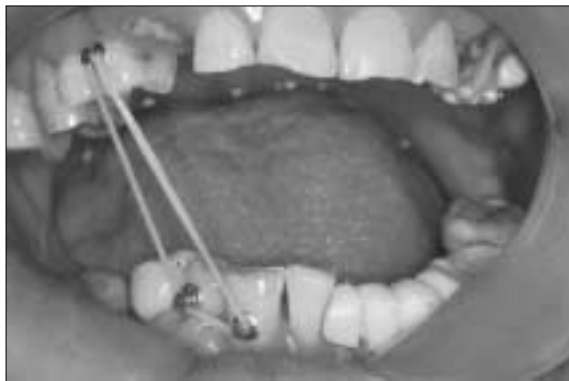
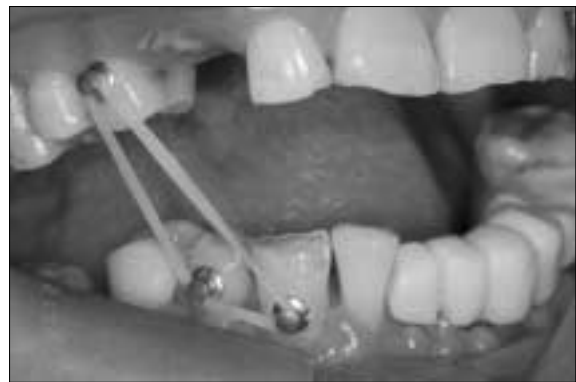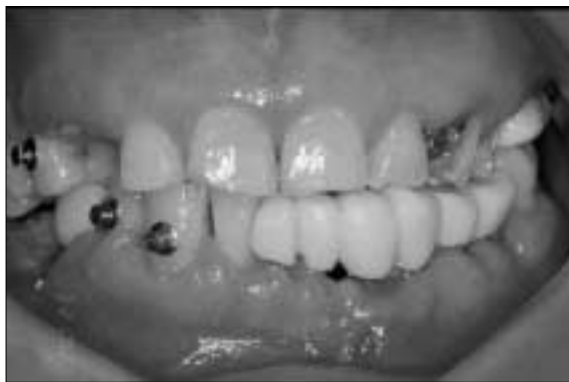Fig. 6. Intraoral view after function during 2 weeks

구시 좌측으로의 변위량이 5mm 정도였다. IPI 기능 5주 후 상악 좌측 구치부에 식립되었던 2개의 임시 임플란트에 동요도가 관찰되어 제거되었다(Fig. 7). IPI 기능 2개월 후 최대 개구량이 30mm, 최대 개구시 좌측으로의 변위량이 5mm로 관찰되었으며 식립된 IPI를 제거하고 영구 보철물을 제작하려 하였으나 환자가 임시 보철물에 만족하여 좀더 사용하기를 원하였다. 이후 IPI 기능 5개월 후까지 2~4주 간격으로 추적검사를 시행

하였으나 최대 개구량이 30~32mm 정도의 일정 수준으로 나타나 환자 동의하에 식립한 IPI를 제거하였다. 하악에 식립되었던 3개의 IPI는 5개월 동안 기능 하였음에도 동요도를 보이지 않았고 치근단 방사선 사진상에서도 심한 골소실을 보이지 않았다(Fig. 8). IPI 제거 2개월 후에 최대 개구량 30mm, 최대 개구시 좌측으로의 변위량이 7mm로 관찰되었다.




Fig. 7. After 5 weeks of function, removal of temporary implant on Mx. Lt. posterior area

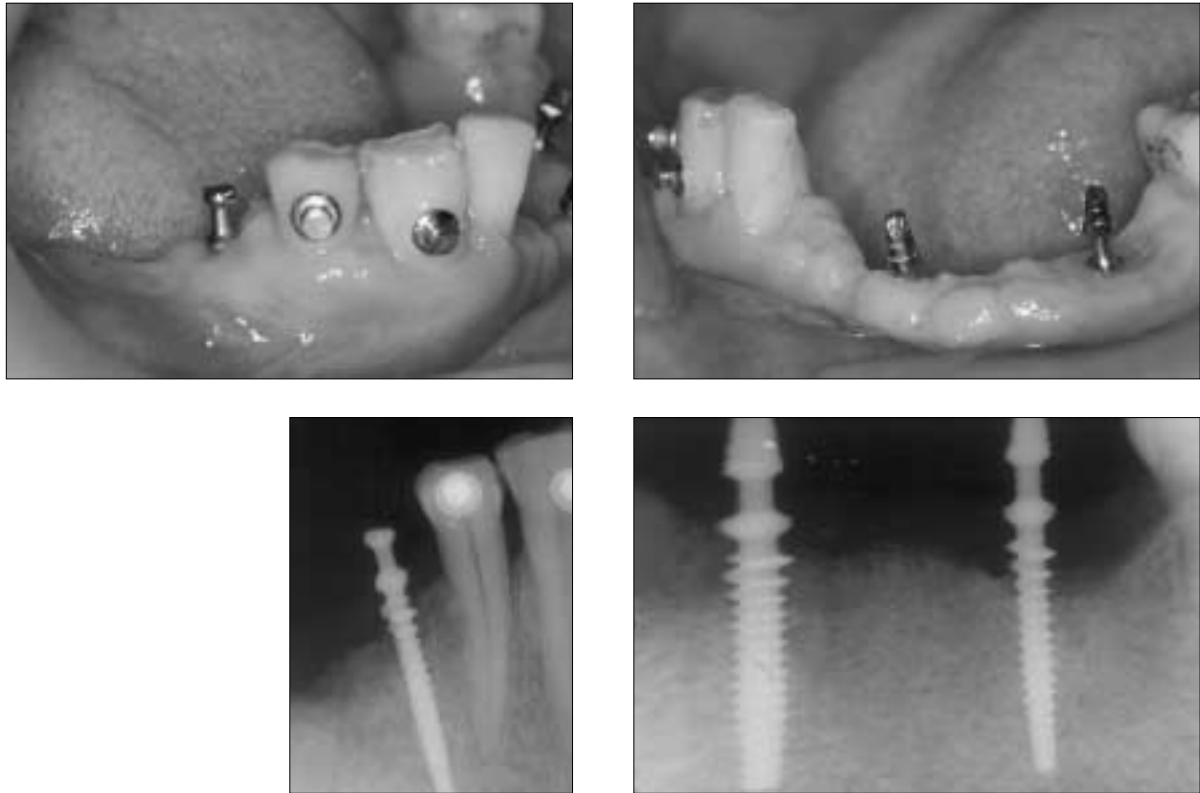


Fig. 8. Intraoral & panoramic view after function during 5 months

### III. 총괄 및 고찰

하악골 과두골절의 치료방법은 크게 외과적 처치 방법인 관혈적 정복술과 비외과적 처치방법인 처치 방법인 보존적 치료법으로 나누어 볼 수 있고, 보존적 치료법에는 일반적으로 시행하는 약간고정법(IMF)과 activator 또는 biteplate를 이용한 기능적 치료법이 있다<sup>7,8,11)</sup>. 하악골 과두골절의 치료는 안정적인 교합을 유도하고, 기능 시 동통 및 deviation을 최소화하며 악관절 장애나 성장 장애 요소를 피하기 위해 어떠한 처치방법이 최선의 치료인가 하는 문제로 논란이 되고 있다. 대부분의 증례에서 약간 고정과 적절한 기능적 악골운동이 주가 되는 보

존적인 치료로서 만족할 만한 결과들이 보고되고 있으며<sup>24,5)</sup>, 실제 임상에서 관혈적 정복술과 비교시 사용빈도가 높은 것으로 보고되고 있다<sup>6)</sup>.

A.W.Baker 등은 58명의 구강악안면외과의들을 대상으로 하악골 과두골절의 치료법에 대한 설문조사를 실시하여 그 결과를 발표하였는데 조사결과 성인 유치악환자의 경우 본 발표증례와 유사한 변위된 하악골 체부 골절을 동반한 intracapsular condyle fracture의 경우, 81%에서 하악골체부만 외과적 처치 후 일정기간 IMF를 시행하는 것으로 조사되었다. 성인 무치악환자의 경우에는 합병증을 줄이기 위해 많은 경우에서 비외과적 처치가 행해진다고 보고하였다<sup>6)</sup>. Johannes hiding 등은 하악골

과두골절 환자 중 외과적 처치를 시행한 20명과 비외과적 처치를 시행한 14명의 5년간 추적 조사한 결과를 보고한 바 있는데, 그에 따른 임상결과를 보면 최대개구량은 두 경우 모두 30mm 이상을 보였고 최대 개구시 측방변위량이 3mm 이상인 경우는 비외과적 처치를 시행한 경우가 64%로 높게 나타났다고 보고하였으며, 비외과적 치료가 임상적 결과로 볼 때 외과적 치료와 유의한 차이는 없으나, 변위된 과두골절의 경우에 외과적 처치를 추천하였다<sup>3)</sup>. P.Marker 등이 348명의 비외과적 처치를 시행한 하악골과두골절 환자의 치료종결 1년 후 추적조사를 실시한 결과를 분석하여 보고한 바에 따르면 정상범위의 개구량을 보이는 환자가 치료종결시점에는 45%였으나, 1년 후 추적검사 시에는 90%로 많이 증가되었으며, 측방변위는 치료 1년 후 10%에서 관찰되었으며, 교합상태는 유사하였다고 보고하였다. 이중 측방변위는 편측 과두골절 시에 양측과두골절시보다 많이 발생하였다고 보고하였고, 이들은 비외과적 처치가 외과적 처치에 비해 안전하며 합병증을 줄일 수 있으며, 그 결과도 임상적으로 믿을 만하다고 결론지었다<sup>2)</sup>.

무치악 부위를 가진 교합이 불안정한 하악골 과두상방부골절 환자의 경우 안정적인 교합을 유도하는 것이 어렵고 비관혈적인 하악의 기능적 처치 또한 어렵다. 하악골 과두골절 환자의 보존적 치료에서 무치악 부위를 가진 하악골 과두골절 환자의 보존적 치료방법은 기존 의치가 있는 경우 골절측의 의치에 bite block의 개념으로 수직고경을 높여주거나, 의치에 아크릴레진을 사용하여 교합장애를 없애준 후 개구운동을 시행하며 이후 새로운 의치를 제작하도록 하는 방법이 이용되고 있다. 그러나 이것은 모두 기존의 의치가 있는 환자의 경우이고 기존의 의치가 없는 경우라면 새로운 임시 의치의 제작이 필요하다.

임시 임플란트는 provisional, transitional, temporary implant로 불리며, 일반적으로 골이식 부위의 보호 및 즉시기능, 부분 혹은 완전 무치악 환자의 즉시기능, 성인고정성 고정원 보강 등의 목적을 위해 이용되고 있으며, 종류로는 steri-oss사의 IPI와 IMTEC사의 MDI, Dentatus사의 MTI 등이 있다. 본 증례에서 사용한 임시 임플란트는 Steri-oss사의 IPI 임플란트로서 titanium alloy로 제작되었으며 직경이 2.8mm로 다른 임시 임플란트에 비해 굵어서 파절에 대한 저항성이 높은 것으로 알려져 있으며<sup>9)</sup>, 길이는 14mm를 사용하였다(Fig. 5). 손 등은 부분무치악 환자의 골이식을 동반한 임플란트 식립 시 IPI를 동시에 식립하여 즉시기능을 제공한 증례에서 임시 임플란트를 이용한 고정성 보철물이 충분한 저작기능과 심미성을 유지할 수 있었음을 보고하였다<sup>9,10)</sup>. 영구 임플란트와 동시에 임시 임플란트를 식립하는 경우 인접한 영구 임플란트와 치아를 보호하기 위해 최소한 2mm 이상의 공간이 필요하며 인접한 영구 임플란트와 공간이 부족한 경우에는 임시 임플란트를 영구 임플란트의 협측 혹은 설측에 식립하여 영구 임플란트를 보호해야 한다고 언급하였다. 본 증례에서는 영구 임플란트의 식립 없이 임시 임플란트만을 식립한 증례로, 임시 임플란트 제거 후 영구 임플란

트의 식립이 필요할 경우 임시 임플란트의 제거가 용이하므로 영구 임플란트의 식립에 큰 문제가 없으리라 예상되나 영구 임플란트의 식립 위치를 임시 임플란트의 식립 위치와 인접하여 식립 할 경우 어느 정도의 골이식이 요구될 수 있을 것으로 예상된다.

본 증례에서는 다수 치아의 상실로 상하악 좌우측 구치부에서 서로 대합되는 영구치가 없고 하악 우측 견치와 제1소구치만 상악치아와 교합되는 상태로 매우 불안정한 교합을 가진 환자에서 임시 임플란트를 식립하여 임시 고정성 보철물을 제작해 주어 안정된 교합과 수직고경을 확보하여 개구운동을 시행함으로써 과두골절의 보존적 치료를 시도하였다. 임시 임플란트의 식립을 통한 임시 고정성 보철물의 사용으로 임시의치를 이용하는 것에 비해 안정적인 교합을 얻을 수 있고 환자의 식이가 임시의치에 비해 용의하며 임시의치 제작에 비해 임시 임플란트 식립 후 바로 고정성 보철물 제작이 가능하므로 치료기간이 단축될 수 있을 것으로 보이며 가철성 임시 의치에 비해 고정성 보철물을 사용함으로써 심미성 및 저작능력을 증진시켜 환자의 만족도를 높일 수 있었다.

그러나 임시 임플란트를 이용한 5개월간의 개구운동에도 불구하고 환자의 최대개구량이 30mm로 정상적 최대개구량에 비해 개구제한이 존재하는 것으로 나타났는데 임시 고정성 보철물 제작 시 과두골절의 이환측의 교합을 bite block의 개념으로 더 높게 하지 않았던 것과 환자의 협조도 부족으로 인한 것이 아닐까 예상되며 무치악 환자의 과두골절에 있어서 임시 임플란트를 이용한 치료에 대한 연구가 좀더 필요할 것으로 보인다.

#### IV. 결 론

지금까지의 임시 임플란트는 주로 골이식 부위의 보호 및 즉시기능, 부분무치악 및 완전무치악 환자의 즉시기능, 성인 고정환자의 치아의 이동성 고정원 보강 등을 위해 이용되어 왔으나, 본 증례에서는 다수 치아의 상실로 상하악 좌우측 구치부에서 서로 대합되는 영구치가 없고 하악 우측 견치와 제1소구치만 상악치아와 교합되는 상태로 매우 불안정한 교합상태를 가진 과두골절 환자에게 임시 임플란트를 식립하고 임시치관을 형성하여 구치부 교합을 형성해줌으로써 교합을 안정화하여 비관혈적 정복술 및 기능치료에 도움을 주었다. 뿐만 아니라 치료기간 동안 환자가 임시치관을 이용하여 저작기능을 일부 회복해주어 영양공급에도 도움이 되었다.

완전 무치악 혹은 부분 무치악 환자의 하악골 골절 특히 과두골절을 치료 시 임시 임플란트를 식립하여 임시치관을 형성해 줌으로써 교합(수직고경)을 회복하여 비관혈적 정복 및 기능치료에 도움을 줄 수 있고 환자의 영양공급에도 유용할 뿐만 아니라 심미적인 면에서 환자의 만족도를 높여 치료에 긍정적 영향을 미칠 것으로 예상된다.

## 참고문헌

1. A.W.Baker, J.McMahon, K.F.Moos: Current consensus on the management of fractures of the mandibular condyle. *Int J Oral & Maxillofacial Surg* 1998;27:258-266.
2. P.Marker, A.Nielsen, H.Lehmann Bastian: Fractures of the mandibular condyle. Part 2:Results of treatment of 348 patients. *British J of Oral and Maxillofacial surg* 2000;38:422-426.
3. Johannes Hidding, Raphael Wolf, Dieter Pingel: Surgical versus non-surgical treatment of fractures of the articular process of the mandible. *J of Cranio-Maxillo-Facial Surg* 1992;20:345-347.
4. Chalmers JLC: Fractures involving the mandibular condyle: A post treatment surgery of 120 cases. *J Oral Surg* 1974;5:45.
5. Blevins C, Gores RJ: Fractures of the mandibular condylar process: Results of 140 cases. *J Oral Surg* 1961;19:393.
6. 손동석: 임시 임플란트를 이용한 즉시기능. 서울:지성출판사 2002.
7. Silvennoinen U, Raustia AM, Lindqvist C, Oikarinen K: Occlusal and temporomandibular joint disorders in patients with unilateral condylar fracture. A prospective one-year study. *Int J Oral Maxillofac Surg* 1998;27:280-285.
8. Silvennoinen U, Tateyuki I, Oikarinen K, Lindqvist C: Analyses of possible factors leading to problems after nonsurgical treatment of condylar fractures. *J Oral Maxillofac Surg* 1994;52:793-799.
9. 손동석: Provisional implant를 이용한 부분무치악 환자의 즉시기능. *Dental Professional Implantologist* 2001;1:7-16.
10. 손동석, 최정환, 이윤서, 안선희, 이경원, 안경미: Immediate provisional implant를 이용한 즉시기능 회복. *대한치과의사협회지* 2001;39:411-418.
11. E.K.Basdra, A.Stellzig, G.Komposch: Functional treatment of condylar fractures in adult patients. *Am J Orthod Dentofacial Orthop* 1998;113:614-616.
12. Eberhard Kruger, Wilfried Schilli. *Oral and Maxillofacial Traumatology*. Chicago, Quintessence Publishing Co. 1986.