

## 少陰人 十二味寬中湯加味方으로 黃疸을 동반한 간경변 환자 치험 1례

조현석 · 한동윤\* · 박정한 · 이재은 · 김정철 · 송창훈 · 선승호 · 김은이\*\*

삼지대학교 부속한방병원 내과학교실

\*삼지대학교 부속한방병원 사상체질과

\*\*동서한방병원 사상체질과

### Abstract

#### A Case Report of Jaundice in Liver Cirrhosis with Sibimiguanjung-tang gamibang

Cho Hyun-Seok, \*Han Dong-Youn, Park Jung-Han, Lee Jae-Yun, Kim Jung-Chul, Song Chang-Hun,  
Sun Seung-Ho, \*\*Kim Eun-Yi

Department of Internal Medicine, College of Oriental Medicine, Sangji University

\*Department of Sasang Constitutional Medicine, College of Oriental Medicine, Sangji University

\*\*Department of Sasang Constitutional Medicine, Dong-so Oriental medicine Hospital

#### 1. Objectives

The purpose of this case is to report that a soeumin patient diagnosed as liver cirrhosis with jaundice was treated with 'Sibimiguanjung-tang gamibang' and then his symptoms and Liver function improved.

#### 2. Methods

We diagnosed the patient as Soeumin-Taeum syndrome. So we treated him with Sibimiguanjung-tang gamibang

#### 3. Results

After we treated the patient with Sibimiguanjung-tang gamibang, his symptom and liver function was improved.

#### 4. Conclusions

Sibimiguanjung-tang gamibang may have an effect on treatment of jaundice with liver cirrhosis of Soeumin.

**Key Words** : Sibimiguanjung-tang gamibang, Jaundice, Liver cirrhosis.

### I. 緒 論

간경변증은 간 내의 여러 장애가 여러 단계의 병리과정을 거쳐 간장에 가해진 결과로 생긴 모든 형태의 만성 간질환으로 지속적이고 반복적인 미 만성 간손상과 그 결과로 섬유화와 간세포의 재생

결절이 형성되는 질환이다<sup>1</sup>. 간경변 중 대다수는 알코올로 인한 알코올성 간경변과 만성 간염으로 인한 괴사후성 간경변이며, 우리나라의 경우 특히 만성 B형간염의 유병율이 높고 알코올소비량이 많아 더욱더 사회적 문제가 되고 있다. 최근의 연구 결과를 보면 간경변의 원인은 만성 B형 간염 이행이 53%, 알코올이 30%정도를 차지한다고 하였다<sup>2</sup>. 간경변의 합병증으로는 황달, 식도정맥류, 복수, 정맥류출혈, 간성혼수, 복막염, 간세포암 등이 있다. 간경변의 예후판단에는 1964년 child와 Turcotte에 의해 만들어지고 그 이후 보완된 child-pugh

· 접수일 2005년 10월 24일; 승인일 2005년 12월 3일  
· 교신저자 : 조현석  
강원도 원주시 우산동  
삼지대학교 부속한방병원 내과학교실  
전화 : +82-33-741-9382 FAX : +82-33-741-9124  
E-mail : kinsweet@hanmail.net

grade가 많이 사용되는데 복수의 조절여부, 간성혼수, 영양상태와 더불어 혈청 bilirubin albumin수치가 중요한 요소로 사용되고 있다<sup>1)</sup>(Table 4. 참조).

이에 본 저자들은 알콜로 기인한 간경변으로 황달, 간성혼수, 오심구토, 설사 등의 증상을 보인 少陰人 太陰病 黃疸·臟結患者를 치료해 유의한 결과를 얻었기에 보고하는 바이다.

## II. 對象 및 觀察方法

### 1. 대상

황달, 혼수, 설사, 무기력, 섬망을 동반한 간경변증으로 2005년 7월 2일 상지대학교부속한방병원에 입원하여 사상체질의학과에 진료 의뢰하여 少陰人 으로 진단받은 少陰人 太陰病 臟結·黃疸 患者 1인을 대상으로 하였다.

### 2. 관찰방법 및 평가

- 1) 간기능에 대하여 본원 혈액검사를 통해 LFT, Routine CBC, Electrolyte을 5일 간격으로 실시하였다.
- 2) 매일 복부의 둘레를 측정하여 복수의 정도를 간접적으로 측정하였다.
- 3) 증상의 정도를 severe(+++), moderate(++), mild(+) disappearable로 나누어 평가하였다.

## III. 證 例

### 1. 환자 : 이 ○○ 남자 67세

### 2. 주소증

- 1) 神志不清, 多眠, 無氣力
- 2) 食慾低下, 惡心嘔吐, 腹部脹滿, 泄瀉
- 3) 黃疸, 體重減少, 腹水, 手掌紅斑

### 3. 발병일

2005년 6월 2일

### 4. 과거력

- 1) 울혈성 심부전 : 10년 전 원주기독병원 진단 po med +

- 2) 급성 B형 간염 : 30여년 전 원주기독병원 진단
- 3) 녹내장 : 2005년 6월 원주기독병원 진단

### 5. 가족력

- 1) 母 : 뇌졸중으로 사망

### 6. 현병력

본 환자는 건장한 체격에 내성적이고 조용하며 과묵한 성격으로 평소 음주(2-4병/1일)/흡연(1갑/4일)하였으며 평소 특별한 일을 하지 않고 주위 사람과 술을 자주 마시면서 지내다 상기 O/S경에 눈이 노래지고 복부의 불쾌감과 설사가 나타나 장염을 의심하여 원주기독병원에 내원하여 진단받던 중 간기능 이상이 발견되어 검사결과 간경변 진단받고 2005년 6월 3일부터 20일간 입원치료 하였으나 별다른 호전 보이지 않아 퇴원 후 본원에 래원함

### 7. 체질감별을 위한 변증

#### 1) 體形氣象과 容貌詞氣

키가 작고 작은 체구에 면색은 누런 편이다. 상체에 비해 엉덩이와 골반이 발달하였으며 얼굴은 둥근 편이고 눈매가 운순하다

#### 2) 性質才幹

성격은 조용하고 잘 참는 성격이다. 낯선 곳을 싫어하고 친한 사람들과 어울리길 좋아한다. 책임감이 있고 일을 치밀하게 하는 편이며 말소리는 작은 편이다.

#### 3) 素證

① 소화 : 평소 잘 체하고 밀가루, 기름기 많은 고기류를 먹으면 설사를 한다. 속이 더부룩하고 가끔 소화가 안될 때가 많다. 현재 오심과 식욕저하가 심하다.

② 대변 : 평소 무른변을 보며 설사를 가끔한다.

③ 소변 : 2-3회/일. 소변량이 많지 않고 볼 때 힘들다.

④ 수면 : 잠은 많은 편이나 잘 깬다.

⑤ 기타 : 평소 구갈은 없는 편이고 땀도 적게 난다. 추위를 많이 타고 감기에 잘 걸린다. 평소 부종이 하지쪽에 잘나타나는 편이다.

#### 4) QSCC II : 소음인판정

8. 진단

- 1) 양방적 진단 : 원주기독병원 Dx
  - ① Liver cirrhosis(type B, alcoholid)
  - ② Hepatic encephalopathy G I/IV
  - ③ Jaundice & Ascites
  - ④ Congestive Heart Failure & Atrial fibrillation
- 2) 한방적 진단 :
  - ① 少陰人 太陰病 臟結 · 黃疸

9. 입원기간

2005. 7. 2~2005. 9.1

10. 진단검사

- 1) 복부CT
- 2) 복부초음파
- 3) 일반혈액검사
- 4) 심전도

11. 치료

- 1) 약물치료
  - 少陰人 十二味寬中湯 加茵陳 12g,
  - 2) 침구치료
    - 침치료 - 內關, 公孫, 太衝, 合谷, 三里, 中完
    - 간접구 - 中完, 天樞
  - 3) 양방약물
    - ① Aldoctone 25mg 2T #2 bid
    - ② Lasix 40mg 0.5T #1 qd
    - ③ Digoxin 2mg #2 bid
    - ④ URSA 4T #2 bid
    - ⑤ Domperidone 10mg 1T # qd
    - ⑥ Ganaton 50mg 3T #3 tid
    - ⑦ Dulcorax 2T #2 bid
    - ⑧ Lamivudine 100mg #1 qd

IV. 病證 및 經過

1. 7월 2일 내원당시 심한 黃疸과 嘔吐, 泄瀉, 食慾不振, 腹部膨滿, 全身無氣力, 精神不清의 증상이 있었다. 활력징후는 100/60-24-92-36.6℃으로 혈압이 낮고 맥이 數하였으며 오한증상이 있으며 말소리에 힘이 없고 기면상태를 유지하려 하였다.

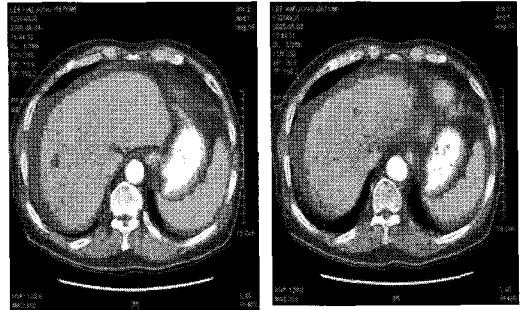


Fig.1. Abdomen CT. Advanced liver cirrhosis and splenomegaly. A few acites and portal vein is patent.

Abdomen-CT상 전체적인 변연은 매끄러운 편이나 간신연접부, 비장부위에 소량의 복수가 있으며 비장종대, 문맥확장 소견이 보였다.(Fig 1.)

사상체질의학과에 체질감별의뢰를 하여 소음인 태음증 황달, 장결로 진단하고 소음인 십이미관증탕에 인진12g을 가하여 투여하였고 양방병원에서 받아온 양약을 같이 복용시켰다.

2. 7월 3일 혈액검사결과 Total-bilirubin이 32.1mg/dl, Direct-bilirubin은 21mg/dl로 고빌리루빈혈증을 보였고 이로 인해 황달이 전신에 심하게 나타난 것으로 보이고 Albumin/Total protein은 2.7/5.8이고 CBC 상 범혈구 감소증이 보여 단백질합성능이 저하된 양상을 보였다. 환자상태는 큰 변화없이 황달, 무기력, 기면상태를 계속 유지하였으며 10회 가량의 소량의 설사를 하고 식사를 거의 하지 못하였으며 소변은 200cc 정도 진한 황색의 소변을 보아서 수액을 공급하면서 상태를 지켜보았다.(Table 2, 3. Fig. 3. 참고)

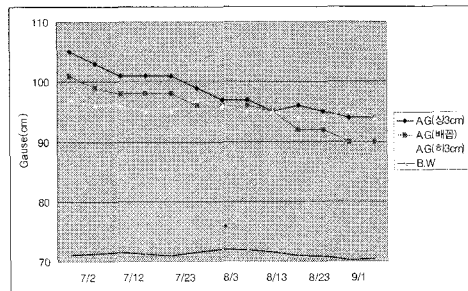


Fig. 2. Change of Body Weight and Abdominal Gauge \* B.W : Body Weight. A.G : Abdominal Gauge

Table 1. Change of Body Weight and Abdominal Gauge(cm)

	둘레(cm)				체중(kg)
	배꼽 위		배꼽 하		
	(stand)	3cm	3cm	3cm	
7/2	98	105	101	97	71.1
7/7	98	103	99	96	71.3
7/12	96	101	98	96	71.5
7/18	96	101	98	95	71.2
7/23	97	101	98	95	71.0
7/28	94	99	96	97	71.5
8/3	92	97	96	96	72
8/8	92	97	96	95	71.9
8/13	90	95	95	95	71.6
8/18	91	96	92	94	71.0
8/23	90	95	92	94	70.8
8/28	89	94	90	95	70.2
9/1	88	94	90	94	70.5

3. 7월 12일 환자상태가 개선되어 설사는 5-6회 정도 하고 전반적으로 소화기증상이 회복되어 식사량이 늘기 시작하였으며 소변량도 300cc정도로 늘어났고 환자의 기면시간도 조금씩 줄어들었다. LFT상 Total-bilirubin이 30mg/dl, Direct-bilirubin은 18mg/dl로 약간 줄어들었으나 환자 전신에 나타나는 황달양상은 큰 변화가 없었다.

4. 8월 3일 입원치료 1개월후 전신의 황달이 점점 줄어들었으며 설사는 4-5회 정도 하였다. 간성 혼수가 염려되므로 dulcorax을 복용시켜 대변상태를 하루 3회이상 유지시켰다. 구토증상은 거의 소실되었으며 수면도 정상적으로 취하게 되었다. 복부둘레도 입원당시 98cm인 것이 92cm로 줄고 복부 팽만감도 입원시보다 적게 호소하였으며 체중은 입원시와 비슷하게 유지하였다. bilirubin 수치는 27/14mg/dl 로 줄어들었으며 protein과 albumin 수치는 6.4/3.3으로 조금 증가하였는데 영양상태가 좋아지고 설사가 줄어들어 전체적으로 컨디션이 회복된 것으로 보였다.

5. 9월 1일 퇴원당시 환자는 오심구토, 복부팽만감은 소실되었으며 황달은 공막과 얼굴부위에 희미하게 남아있는 정도였으며 정신상태는 혼수없이 명료하게 유지되었다. 식사량도 정상으로 돌아왔으며 소변은 1일 400cc 정도로 유지하였다. 혈액검사결과 LFT에서는 Total bilirubin은 32.1→15.5, Direct bilirubin은 21→5.7로 유의성있게 감소하였고 albumin과 protein 수치는 2.7/5.8에서 3.0/6.2로 증가하여 체내단백질합성능이 호전되었음을 알 수 있었다. AST·ALT·ALP수치는 큰 변화가 없었으며 RBC·WBC·Platelet수치도 유의성있는 변화는 보이지 않았다. 복부둘레는 배꼽 위 3cm은 105cm→

Table 2. Progress of Clinical Symptom

	혼수정도	황달	복부팽만감	설사	오심구토	수면	무기력	소변량(cc)
7/2	G/2-3	+++*	+++	8-10회	+++	다면	+++	200
7/7	G/2-3	+++	+++	7-9회	+++	다면	+++	200
7/12	G/1-2	+++	+++	5-6회	++	다면	+++	300
7/18	G/1-2	+++	++	5-6회	++	정상	++	350
7/23	G/1-2	+++	++	4-5회	+	정상	++	350
7/28	G/1-2	+++	++	4-5회	+	정상	++	400
8/3	G/1-2	++	+	4-5회	+	정상	+	400
8/8	G/1-2	++	+	4-5회	+	정상	+	400
8/13	G/1-2	++	+	3-4회	-	정상	+	450
8/18	G/1-2	++	-	3-4회	-	정상	+	400
8/23	G/1-2	+	-	3-4회	-	정상	+	400
8/28	G/1-2	+	-	3-4회	-	정상	+	400
9/1	G/1-2	+	-	3-4회	-	정상	+	400

\* +++ : severe. ++ moderate. + slight. - none symptom

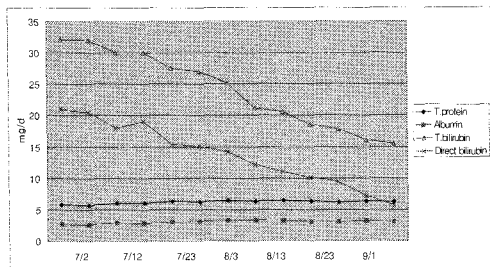


Fig. 3. Change of Liver Function Test.

94cm로 11cm가 줄었으며 배꼽은 101cm→90cm으로 11cm, standing은 98cm→88cm로 감소하였으며 체중은 71.1kg→70.5kg로 별 감소는 없었다(Table 1., Fig. 2).

### V. 考察 및 結論

간경변은 만성간염, 알콜, 약물 등 원인으로 유발되는 비가역적인 만성간질환으로 간기능부전으로 발생하는 문맥압항진증, 정맥류출혈과 복수, 간성혼수 등 다양한 합병증을 초래하는 질환이다. 간경변의 증상으로는 황달, 복부팽만, 식욕저하, 오심구토, 기력저하 등이 있는데 이를 한의학적으로 고찰하면 黃疸, 積聚, 鼓脹의 범주 안에 속한다<sup>1</sup>. 사상의학적인 관점에서 보면 少陰人 太陰病은 腹痛自利, 癰亂, 痞滿, 黃疸, 浮腫, 臟結을 주증상으로 하는데 이는 간장질환에서 보이는 증상들과 매우 유사하다고 볼 수 있다.

黃疸은 目黃·身黃·小便黃赤 등 공막·피부 또는 점막이 황색으로 착색되는 것이다. 漢代의 張中景은 황달의 病因·病機·治法·治方을 제시하였으며 孫思邈은 『千金方』에서 황달을 5종으로 분류하였고, 明代 李梴은 濕黃, 乾黃으로 분류하였다<sup>2</sup>. 이제마 선생님은 『東醫壽世保元』에서 황달을 주로 소음인편에서 언급하였는데 특히 황달 중에 陰黃을 소음인 태음병의 범주에 넣어서 설명하였다. 그리고 황달에 대한 특별한 병리기전은 설명하지 않았으나 황달을 痞滿, 浮腫은 같은 병인에서 생긴 증으로 輕重의 차이만 있을 뿐이라 하여<sup>1)</sup> 脾小腎

大한 소음인의 保命之柱인 陽暖之氣가 약하여 大腸局의 陰寒之氣가 陽氣의 升降을 막아 체내 수습 유통에 장애를 가져온 것으로 볼 수 있을 것이다. 처방으로는 茵陳橘皮湯, 茵陳附子湯, 茵陳四逆湯, 瘰癧丸, 巴豆丹을 제시하였으며<sup>2)</sup> 裏陰降氣할 목적으로 利小便藥物을 언급하여 寬中湯도 역시 황달에 사용할 수 있는 처방으로 제시하였다.<sup>3)</sup>

十二味寬中湯은 元持常의 『東醫四象新編』에 처음 소개된 처방으로 少陰人 赤白何烏寬中湯에 厚朴·枳實·木香·大腹皮를 가하여 通氣脈하는 功力을 강화하여 浮腫에 가용하는 처방이다. 주치는 “治四肢倦怠 小便不快 陽道復興 將有浮腫之漸者 又有通氣脈之功力”이라 하여 주로 少陰人 太陰病 浮腫·痞滿·黃疸에 응용하였는데<sup>3)</sup> 元<sup>4)</sup>은 이 처방으로 吐瀉·癰亂·咳嗽·氣鬱·濕鬱·痰鬱·熱鬱·酒積·水積·浮腫·氣脹·食脹·鼓脹·七氣·癰癩·痰飲·腰痛·肩痛에 응용할 수 있다고 하였다. 구성 약물중에 何首烏는 下焦에 작용하여 補肝腎하고 陽氣를 升하게 하며, 乾薑·良薑은 辛熱하여 中焦의 寒濕을 散하며 溫胃行氣하며 陳皮·青皮·厚朴·木香·枳實·大腹皮은 理氣疏肝, 通利小便, 破癥瘕痞癖, 消脹滿積聚하고 香附子·益智仁은 利氣解鬱, 溫脾胃腎하여 陽道復興하게 한다. 전체적으로 補益脾腎, 行氣利小便, 破積消脹하는 작용이 있음을 알 수 있다.<sup>5-7)</sup>

十二味寬中湯에 대한 최근의 연구로는 이 등<sup>8)</sup>과 김 등<sup>9)</sup>이 十二味寬中湯의 간보호효과가 있다고 하였고 김 등<sup>10)</sup>은 十二味寬中湯이 진통, 해열, 항염증, 이뇨효과가 있다는 사실을 실험적으로 증명하였다.

현대의 간경변에 대한 연구결과로는 金<sup>11)</sup>이 生肝健脾湯이 간장의 대사에 미치는 연구를, 姜<sup>12)</sup>등이 茵陳清肝湯加味方이 실험적 흰쥐의 간경변증에 미치는 영향 등이 있으며, 임상적으로는 生肝健脾湯<sup>13)</sup>, 加減胃苓湯<sup>14)</sup> 등이 효과가 있다는 보고가 있

驗 未嘗一遇黃疸而治之 故未得仔細裏許 然 痞滿·黃疸·浮腫 同出一證而有輕重

1) 『東醫壽世保元』「少陰人胃受寒裏寒病論」: 論曰 陰黃 卽少陰人病也 當用 朱氏茵陳橘皮湯, 茵陳四逆湯, 女勞之黃 熱家之黃 利小便之黃 想或非少陰人病而 余所經

2) 『東醫壽世保元』「少陰人胃受寒裏寒病論」: 論曰 上證 當用 茵陳橘皮湯, 茵陳附子湯, 茵陳四逆湯, 瘰癧丸, 或用 巴豆丹

3) 『東醫壽世保元』「少陰人胃受寒裏寒病論」: 若欲利小便 則 乾薑·良薑·陳皮·青皮·香附子·益智仁 能利少陰人小便

Table 3. Clinical Blood Test(Routine CBC, LFT)

	7/2	7/7	7/12	7/18	7/23	7/28	8/3	8/8	8/13	8/18	8/23	8/28	9/1
<b>CBC</b>													
WBC(103/ $\mu$ L)	7.9	7.8	7.8	7.5	7.7	7.0	7.2	7.5	7.4	7.3	7.2	7.5	7.4
RBC(106/ $\mu$ L)	2.74	2.66	2.78	2.59	2.89	2.53	2.79	2.88	2.90	2.68	2.92	2.46	2.57
Hematocrit(%)	29.8	28.7	29.0	26.9	30.1	28.5	29.1	28.8	29.8	28.1	29.7	28.6	29.1
Hemoglobin(g/dL)	10.8	10.4	10.5	10.3	10.8	10.6	11.0	10.4	10.2	10.7	10.3	10.1	10.2
Platelet(103/ $\mu$ L)	61	64	60	54	52	57	60	69	58	62	65	59	58
<b>LFT</b>													
AST(U/L)	209	205	195	176	150	157	128	176	154	171	152	144	145
ALT(U/L)	143	130	135	128	131	120	97	88	89	96	81	88	80
Albumin(g/dL)	2.7	2.6	2.9	2.8	3.0	3.1	3.3	3.3	3.2	3.1	3.3	3.2	3.0
Protein(g/dL)	5.8	5.7	6	6	6.3	6.2	6.4	6.3	6.4	6.3	6.1	6.3	6.2
Total-Bilirubin(mg/dL)	32.1	32	30	30	27.5	27	25.1	21.2	20.6	18.5	17.9	16.1	15.5
Direct-Bilirubin(mg/dL)	21	20.5	18	19	15.4	15.1	14.2	12.1	11	10.1	9.5	7.2	5.7
ALP(U/L)	141	143	126	136	140	154	132	120	124	118	135	123	117

다. 그렇지만 간장질환에 대한 사상의학적 임상연구는 약인성간염, 지방간 등에 한정되어 있으며 간경변등 중증간질환에 대한 연구는 부족한 실정이다.

이에 본저자는 十二味寬中湯이 積聚, 鬱症, 浮腫, 脹滿, 黃疸 등 간질환과 유관한 증상으로 응용되고 있으며 또 약제의 구성상 간질환의 일반적인 치료원칙인 疏肝理氣, 活血去瘀, 調理脾胃 임에 비추어 理氣之劑가 그 주종을 이루고 있음을 착안하여 十二味寬中湯에 黃疸의 주약인 茵陳을 加하여 이를 소음인으로 진단된 간경변 환자에게 투여하였다.

본 증례의 환자는 알콜로 인해 발생한 간경변및 울혈성 심부전을 앓고 있는 67세 남환으로 2005년 6월에 발발한 황달, 복통, 설사 등의 증상으로 양방 병원에 래원하여 알콜성간경변으로 진단받고 20일간 입원치료하다가 증상의 호전이 없어 퇴원후 본원에 래원하였다.

본 증례의 환자의 경우 Child-pugh분류로 하면 Class C정도의 중증이고, 특히 혈청내 빌릴루빈 수치가 매우 높고 정신이 혼미하여 예후가 불량한 상태였다.(Table 1.)

환자에 대한 치료는 약물치료과 침구치료, 식이요법을 하였다.

약물치료에서 초반에는 한약과 더불어 이노제, 간기능 개선제, 비타민 등의 양방약물을 병행하였으나 환자의 상태가 호전을 보여 치료 10일 후부터는 Lasix 40mg을 투여하지 않고 Aldoctone 2T를 1T로 줄여 qd로 복용시켰으며 간성혼수를 예방하기 위해 Ducolac은 계속 복용시켰다. 환자평가는 규칙적인 복부초음파와 복부둘레 및 체중측정과 혈액검사를 하였다.

2개월간의 입원기간동안 괴사성 간경화로 인한 복수환자에게 한방치료를 시행한 결과 혈액검사상 혈청내 Bilirubin수치가 유의성있게 감소되었으며 복부둘레 역시 감소하였고 체반증상의 호전이 되어 유의성 있는 치료효과를 얻을 수 있었다. 그러나 혈액검사상의 혈청 빌리루빈 수치 이외의 간기능에는 유의성 있는 호전이 없었다.

Table 4. Child-pugh Grade

	Admission	Dischage
Serum bilirubin(mg/dL)	32(3)	15.0(3)
Serum albumin(g/dL)	2.9(3)	3.0(2)
Ascites	slight(2)	slight(2)
Encephalopathy	slight(2)	none(1)
Nutrition	poor(3)	good(1)
	13 (Class C)*	9 (Class B)

\* Class A : 5-6, Class B : 7-9, Class C : 10-15

상지대학교 부속한방병원에 황달을 주소증으로 하는 간경변 환자에 대해 少陰人 太陰病 黃疸·臟結로 진단하고 少陰人 十二味寬中湯加茵陳을 투여한 결과 혈청빌리루빈수치가 정상화되고 설사, 황달, 식욕저하, 오심, 설망 등의 호소증상도 뚜렷이 개선되어 유의한 치료효과가 있었다. 그렇지만 아직 간질환에 대한 체질의학적 연구가 미비하고 임상보고도 거의 없는 실정이며 본 증례도 단 1례의 치료 예에 불과하므로 앞으로 少陰人 十二味寬中湯의 간질환 치료효과에 대한 더 많은 연구 및 증례가 필요하며 더불어 少陽人, 太陰人 등 다른 체질에 대한 연구도 필요할 것으로 사료된다.

## VI. 參考文獻

1. 전국한의과대학 간계내과학교수 공저. 간계내과학. 동양의학연구원, 서울, 2001 : 62, 99-111, 344.
2. 한요셉, 김병호, 백일현, 이동근, 김경진, 동석호 등. 1990년대 간경변증의 원인, 합병증, 사망원인의 변화에 대한 고찰. 대한간학회지. 2000;6(3):328-339.
3. 전국한의과대학 사상의학교실. 사상의학. 집문당, 서울, 2004 : 367-368.
4. 원지상, 김정렬, 양재원, 정준민, 한동준 편역. 동의사상신편. 도서출판 정담, 서울, 2002:80.
5. 전국한의과대학 본초학교실. 본초학. 영림사, 서울, 1998:291, 334, 343, 347, 354, 561, 583.
6. 이정찬. 신사상의학론. 도서출판 목과토, 서울, 2003:132-133.
7. 조황성. 사상의학의 원리와 방제. 집문당, 서울, 2003:261-264.
8. 이경성, 김형순, 배영춘, 이상민, 김경요, 원경숙. 십이미관중탕과 오수유부자이중탕의 간손상 보호작용에 대한 연구. 사상체질학회지. 2003; 15(1):90-108.
9. 김광덕, 김광호. 십이미관중탕이 TAA에 의한 백서간손상에 미치는 영향. 경희한의대 논문집. 1993;6:333-343.
10. 김영인, 송일병. 十二味寬中湯에 관한 실험적 연구. 대한한의학회지. 1986;7(2):146-156.
11. 김정제. 간질환에 대한 한방치료제에 관한 연구. 경희한의대논문집. 1978;1:9-42.
12. 강경태, 이장훈, 우홍정. 茵陳淸肝湯加味方이 실험적 흰쥐의 간경변증에 미치는 영향. 경희한의대논문집. 1997;20(2):133-150.
13. 심정섭, 김경수, 강대근, 김강산. 간경화 환자에 서 발생한 肝厥證을 生肝健脾湯으로 치료한 례. 대한한방내과학회지. 2002;23(4):695-701.
14. 김경수, 심정섭, 강대근, 김강산. 만성간염과 간경변 소견을 보이는 황달환자 치험례. 대한한방내과학회지. 2002;23(3):541-545.
15. 최영아, 최우석, 문정환, 강석봉. 淸肝健脾湯加味方으로 복수를 동반한 알콜성 간경변 환자 치험1례. 대한한방내과학회지. 2002;23(4):728-7, 34.