

증례

인공 고관절 전치환술 환자의 낙상 이후 발생된 심인성 보행불리 1례

조성규 · 배효상

동국대학교 한의과대학 사상체질과

Abstract

A Clinical Study about Psychogenic Gait Disturbance of the Patient Who Operated THRA(Total Hip Replacement Arthroplasty) after Falling on her Buttocks

Cho Sung-Kyoo, Bae Hyo-Sang

Dept. of Sasang Constitutional Medicine, College of Oriental Medicine, Dongguk Univ.

1. Objectives

To analyse gait disturbance of patient who was operated Total Hip Replacement Arthroplasty(THRA). This study is reported to emphasize on psychological stability and balance of vital dynamics.

2. Methods

This patient was treated by the remedy of Soyangin, who was diagnosed as Soyangin. We used visual analogue scale(VAS) for the assessment of Rt. femoral pain.

3. Results

The patients operated THRA are needed not only rehabilitation of gait, but also psychological stability and balance of vital dynamics.

4. Conclusions

We suggest that patients operated THRA are needed not only rehabilitation of gait, but also psychological stability and balance of vital dynamics.

Key Words: THRA(Total Hip Replacement Arthroplasty), psychogenesis, gait disturbance, soyangin, Ssangang Constitutional Medicine.

I. 序 論

최근 삶의 질을 향상시키기 위한 인간의 욕구와 서양의학의 비약적인 발달로 인하여 과거 수 십년간 고관절 및 슬관절의 동통을 수반하는 관절질환의 치료에 인공 관절 치환술을 시행하여 좋은 임상적 치료 결과를 보여주고 있다.

그러나 인공 관절의 수명이 짧으며 특히 인공 고관절 치환술의 경우, 손등¹은 인공 삽입물의 장착기간은 골용해와 필연적인 관계가 있으며, 유등²은 비구컵의 마모와 인공 삽입물의 해리로 인한 관절 주위 골용해는 심각한 문제를 일으켜 재치환술을 요하고, 김³은 인공관절 치환술이 뚜렷한 임상적 치료 결과를 보여주고 있으나 그 수명이 짧으며 시행 받은 지 불과 5~10년도 못되어 인공 고관절이 이완됨으로써 다시 심한 동통으로 재수술을 반복해야 하는 환자의 수도 증가 되고 있는 실정이라 하였다.

• 접수일 2005년 6월 30일; 승인일 2005년 8월 13일
• 교신저자 : 조성규
경북 경주시 석장동 1090-1번지
동국대 경주한방병원 사상체질의학과
Tel : +82-54-770-1342, Fax : +82-54-770-1542
E-mail: chosk74@bclinc.com

이와 같이 인공 고관절의 수명에 따른 구조적인 해리로 인한 재수술의 문제는 양방에서 장기적인 추적조사를 통하여 비교적 활발하게 연구되어지고 있으나, 수술 후 재활치료-과정에서 생기는 인공 고관절에 대한 환자의 불안감으로 인한 보행상의 문제점에 대한 연구는 부족한 실정이다.

이에 인공 고관절 전치환술을 시행 받고 낙상이 후 발생된 보행에 대한 不安과 躁急, 步行不利, 右側 股關節 痛症을 주소증으로 하는 환자 증례가 있어 인공 고관절의 구조적인 측면과 환자의 정서 상태를 기준으로 사상체질의학적인 관점에 따라 관리하여 양호한 성과를 얻었기에 보고하는 바이다.

II. 證 例

1. 환자

유 ○ ○ (F/67)

2. 주소증

- ① 步行不利
- ② 右側 股關節 痛症
- ③ 不安 및 躁急

3. 부증

乾咳, 鼻漏, 小便澀痛, 皮膚搔痒症

4. 발병일

2005년 4월 25일 경

5. 치료기간

2005년 5월09일부터 2005년 6월13일까지 36일간

6. 과거력

- ① CVA: 10년전 左側 偏身不全, 語鈍으로 경주 ○○ 한방병원 1개월간 입원치료
- ② THRA Rt. Femur: 5년전 퇴행성 진행으로 인하여 부산 ○○병원에서 인공 고관절 전치환술 시행
- ③ 고지혈증 : 2년 전부터 양방 p.o-med 중

7. 가족력

별무

8. 사회력

음주력·흡연력 별무, 혼자 생활하심

9. 현병력

상기환자는 만 67세의 다소 肥滿한 체격의 女患으로 10년 전 CVA로 左側 偏身不全, 語鈍 발생하였고, 5년 전 부산 ○○병원에서 右側 股關節에 대하여 인공 고관절 전치환술을 시행 받고, 평소 지팡이로 보행하던 중 2005년 4월 25일 새벽 기상시 右側 股關節 痛症으로 기립상태에서 주저앉은 이후 울산 ○○병원에서 X-ray 검사상 별무 진단 받고 안정가료 하였으나 증상 악화되어 본원 내원함. 내원 당시 右側 股關節痛症으로 독립보행이 불가능한 상태로 앉아있는 자세를 유지하는 기능 이외 독자적으로 앉거나 서는 동작은 불가능한 상태로 wheel-chair로 본원 사상체질과 외래 통하여 입원하였다.

10. 초진소견

- ① 皮膚: 피부는 촉촉하게 소량의 汗出이 느껴지며 顔面은 黃白色을 띠고 3년 전부터 평소 背部 瘙痒感 있으며 5년 전부터 臀部 주위 發赤 상태 나타남
- ② 口·咽喉: 口渴(-), 口乾(-), 舌淡紅 黃厚苔
- ③ 心血管系: 胸悶(+), 심전도상 normal sinus rhythm, inferior infarction, age undetermined
- ④ 消化器系: 평소 食事, 消化 良好하였고, 大便 1回/3~4日로 硬한 편임
- ⑤ 泌尿器系: 15回/日로 頻數하고 殘尿感 및 排尿 후 不快感 있음
- ⑥ 睡眠障碍: 淺眠하며 평소 오전 2시에서 7시까지 수면 취하나 20~30분 간격으로 깬

11. 이학적 검사

- ① CVA test: babinski's sign -/+ 이외 normal
- ② 소뇌기능검사: normal
- ③ SLR: 60°/80°
- ④ Patrick test: 右側 股關節은 통증으로 측정불가, 左側 股關節은 정상
- ⑤ Passive R.O.M of both Hip joint hip joint 屈曲 및 伸展 WNL

Rt/Lt 내전 0°/5°, 외전 15°/20°, 내회전 10°/15°, 외회전 10°/15°

⑥ 척추상해의 표준 신경학상의 분류법에 따른 양측 하지의 감각 검사
112점(최대 112점)

12. 방사선 소견

① X-ray

· 2005년 5월 11일: Hip AP & Lat., Femur AP & Lat.

Imp) Invisible Fx. line on both hip, mild acetabular cup loosening, Rt., mild degenerative change hip

Rec) Lt. hip joint의 R.O.M exercise, F/U

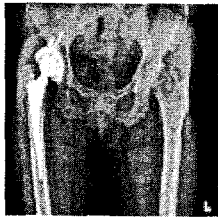


Fig. 1 Hip AP view

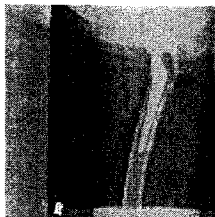


Fig. 2. Hip Lateral view

· 2005년 5월 13일: Pelvis AP & Oblique, Pelvis Inlet & Outlet, L-spine Lat. & Oblique, Abdomen - K.U.B

Imp) loosening hip, Rt., revision THRA later



Fig. 3 L-spine Lat. view

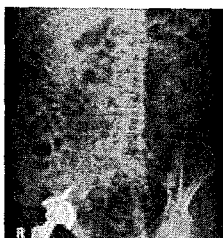

Fig. 4 L-spine Obl. view

· 2005년 6월 03일: Hip AP & Pevis Oblique

Imp) revision of THRA, Rt., later

② CT

· 2005년 5월 13일: L-spine

Imp) No specific spinal disease

③ MRI

· 2005년 5월 13일: Brain-MRI

Imp) Multiple lacunar infarction, not acute

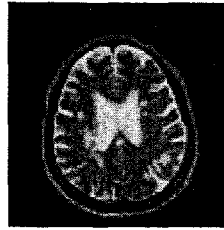


Fig.5 Brain-MRI, T2W1

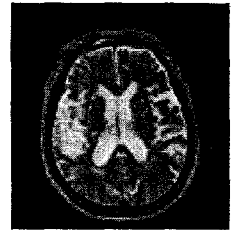


Fig.6 Brain-MRI, T2W1

13. 체질소견

① 素證

· 大便: 1회/3~4日

· 小便: 頻數, 不快, 殘尿感

· 汗出: 小汗

· 消化, 食欲: 良好

· 惡熱 및 喜飲冷水

② 體刑氣像

신장 163cm, 체중 68kg이며 다소 肥滿한 체형이 나 손발에 肌肉이 없고 骨格위주로 있는 편이고, 하체보다 상체가 발달하였다.

③ 容貌詞氣

顔色은 白色이며 음성이 탁하며 이마는 좁고 눈 빛은 날카로우나 전반적인 인상은 부드러운 편이다.

④ 性質材幹

평소 자신의 생각을 분명하게 표현하고 직선적이며 성격이 급하여 화를 잘 참지 못하고, 활발하며 사교적인 편이다.

上記 등을 근거하여 사상체질의학을 전공한 전문의가 少陽人으로 진단하였다.

14. 평가방법

① 주소증인 右側 股關節 痛症은 가장 심할 때를 visual analogue scale(이하 VAS) 10으로 하고 증상이 전혀 없는 상태를 VAS 0으로 하여 환자의 주관적인 느낌을 0에서부터 10까지 수로 표시하였다.

② 환자의 보행상태를 독립보행, walker 보행, 지팡이 보행 등으로 나누어 표시하였다.

③ 기타 부증상은 다음과 같이 환자의 주관적인 느낌에 따라 하였다.

severe: +++, moderate: ++, mild: + elimination: -

15. 치료방법

① 침구치료

입원 기간 중 하루 2회 침 치료하였다. 오전에는 양와위 상태에서安神을 위한百會, 兩側 下肢 關節運動 회복을 위하여足三里, 懸鍾, 太衝 등에刺鍼, 15분간留鍼하였고, 오후에는右側 股關節 痛症을 조절하기 위하여측와위 상태에서右側 環跳와承扶穴에 전기침자극을 시행하였다.

② 기타 치료

본원 물리치료실에서 1일 1회, 보행연습을 지속적으로 시행하였고, 일주일에 1~2회 kinesio taping 요법을右側 고관절의 중둔근과 박근에 대하여 시행하였으며, 1일 1회, 배수혈 중심으로 건식 부항을 시행하였다.

16. 치료경과

① 5월 09일 ~ 5월 18일

少陽人 涼膈散火湯을 일일 3회 투여하였고, 右側 股關節 痛症은 입원 1, 2일째 이후 지속적으로 감소하였고, 주, 야간 VAS 1 정도까지 완화되었으며, 정서상태도 5월 12일부터躁急한 상태가 완화되기 시작하여 5월 17일부터 안정된 정서 상태를 나타내었다. 보행상태도 호전되어 5월 14일부터 평행보 보행연습을 시작하였다.

② 5월 19일 ~ 5월 22일

5월 19일 少陽人 荊防導赤散으로 처방을 바꾸었으나 傷寒感冒 증상이 나타나 5월 20일부터 少陽人 荊防敗毒散으로 처방을 바꾸었으며 右側 股關節 痛症은 5월 19일까지 mild하게 당기는 증상이 의 입원초기에 비하여 매우 호전되었으나, 5월 20일부터 傷寒感冒 증상으로 인하여 주간, 야간 구분 없이 증가하는 경향을 보였다. 傷寒感冒 증상 호소 중에도 5월 20일부터 walker로 보행을 시작하였다.

③ 5월 23일 ~ 5월 28일

傷寒感冒 증상 완화 이후, 少陽人 荊防地黃湯 加味方으로 바꾸어 투여하였고, 右側 股關節 痛症

은 주간 VAS 1, 야간 VAS 1 정도로 mild하게 유지되었고, 5월 28일부터 지팡이를 이용하여 보행연습을 시작하였다. 右側 下肢의 보행자세의 경우, 양호하나 左側 下肢의 보행자세의 경우, walker 보행 상태에서 나타나지 않던 발걸음을 떼기 힘들어 하는 증상이 나타났고, 이때 右側 下肢에 체중을 신지 않고 좌측 손에 든 지팡이에 체중을 실은 채 좌측 골반을 들어 걸음을 떼는 보행 상태를 보였으며 독립보행은 여전히 힘든 상태였다.

④ 5월 29일 ~ 6월 13일

少陽人 荊防地黃湯 加味方을 지속적으로 투여하였고, 5월 29일 야간에 화장실 가기 위하여 wheel-chair 타려고 침상에서 내려오던 중, 병실 바닥에 주저앉으며 落傷 1회 발생하였다. 落傷 이후 환자의 보행에 대한 불안감 및 재수술에 대한 두려움이 증가된 상태에서 右側 股關節 痛症은 VAS

Table.1 Progress of Treatment

항목 일시	處方	右側 股關節 痛症 晝間/夜間	情緒	步行狀態
05/09	少陽人 涼膈散火湯	10/10	躁急(++)	坐位 유지 이의 보행 不可
05/11	"	2~3/5	"	기립자세 유지하는 연습 시작
05/12	"	2/5	躁急(+)	
05/13	"	2~3/3	"	
05/14	"	1/3	"	평행보 보행연습 시작
05/17	"	1/2	안정	
05/18	"	1/1	"	
05/19	少陽人 荊防導赤散	1/2	무기력	
05/20	少陽人 荊防敗毒散	1이하~2/1 0	"	walker 보행 시작
05/22	"	5/5	"	
05/23	少陽人 荊防地黃湯 加味方	3~4/2	안정	
05/24	"	1~3/3	"	계단보행 시작
05/29	"	1/1	不安(+++)	
05/30	"	2/2	"	
06/07	"	3/3	"	
06/13	"	3	안정	지팡이 보행상태로 퇴원

3 정도로 이전보다 다소 증가된 상태로 유지되었고, 운동량 증가시 통증이 증가하며 左側 下肢의 경우, 양측 손을 사용하여 체중을 지탱할 경우, 발걸음을 쉽게 떼나 독립보행시 좌측 발걸음을 떼기 힘든 증상으로 보행이 곤란한 상태를 보였다. 보행에 대한 躁急함과 동시에 不安을 보이며 보행상태는 walker 보행, 지팡이 보행상태 보이나 여전히 독립보행은 힘든 상태를 유지하였다.

환자 및 보호자 연고지 관계로 2005년 6월 13일 본원 사상체질과 퇴원하였으며 右側 股關節 痛症은 입원 초기와 비교하여 VAS 3 정도로 완화된 상태였고, 퇴원 당시 보행상태는 지팡이 보행상태로 집안에서 화장실 독자적으로 갈 수 있는 상태였으며, 정서 상태는 입원기간 중의 낙상 발생 이후 보행에 대한 자신감 감소와 양방 검사상 재수술 권유 등으로 인한 불안과 조급을 보여주었으나 6월 11일 경부터 안정된 상태 보였다. 乾咳, 大便不得, 小便頻數 등의 기타 소증은 모두 호전된 상태를 보였다.

Ⅲ. 考察 및 結論

인공 고관절 전치환술은 동통의 해소, 관절운동의 회복, 변형의 교정 등을 목적으로 많이 시행되어 왔다. 그러나 인공 고관절 전치환술 후 대퇴부 동통을 호소하는 경우를 흔히 볼 수 있는데, 이러한 대퇴부 동통에 대해 대퇴부 동통이 일시적인 것인지 위험증후로 파악하여야 하는지의 엄밀한 의미와 그 원인에 대해서는 아직도 논란이 많고 김⁴ 등은 시간의 경과에 따른 대퇴부 동통의 변화는 수술 후 4년까지는 일정하게 유지되다가 5년 이후부터 높은 빈도를 보인다고 하였다.

인공 관절 치환술은 과거 수 십 년간 고관절 및 슬관절의 동통을 수반하는 관절질환의 치료에 뚜렷이 좋은 임상적 치료 결과를 보여주고 있으나 그 수명이 짧으며 시행 받은 지 불과 5~10년도 못되어 인공 고관절이 이완됨으로써 다시 심한 동통으로 재수술을 반복해야 하는 환자의 수도 증가되고 있는 실정이다³.

이렇듯 인공 고관절은 시간이 지나면 인공 고관절의 수명을 다하여 재치환술을 해야만 하는 한계

성을 갖고 있으며, 또한 인공 고관절 재치환술은 처음 하는 인공 고관절 전치환술에 비해 수술량도 많고 수술 시간도 많이 걸리며 수술 후 회복에도 시간이 걸리기 때문에 환자의 상태에 대해서 충분한 검토가 있어야 한다⁶.

따라서 이러한 인공 고관절 전치환술의 한계성으로 인하여 수술 시행 못지않게 수술 후 환자의 관리가 매우 중요하므로 인공 고관절 전치환술 환자의 수술 후 올바른 관리는 빠르고 안전한 재활에 매우 큰 영향을 미치게 되며 수술 직후의 침상 운동에서부터 보행운동까지 체계적인 재활교육이 필요하다.

또한 인공 고관절 수술 후에 발생하는 많은 임상적 문제점을 이해하고 이를 해결하기 위해서는 관절에 미치는 힘에 대한 이해를 증진시켜 올바른 보행자세를 습득하는 것이 무엇보다도 중요하며⁷ 올바른 보행자세를 유지하기 위하여 보행에 대한 심리적 안정이 우선 필요할 것으로 사료된다.

본 증례는 5년 전 인공 고관절 전치환술을 시행 받은 뒤 낙상 이후 발생한 보행에 대한 不安과 躁急, 步行不利, 右側 股關節 痛症을 주소증으로 하는 환자 증례로 熱化되어 淸陽을 소실하기 쉬운 少陽人의 특성에 맞추어 少陽人 涼膈散火湯 위주로 관리하고, 이후 환자 상태에 따라 少陽人 荊防導赤散, 少陽人 荊防敗毒散, 少陽人 荊防地黃湯 加味方 등을 투여하였다.

입원 초기, 환자의 주소증인 步行不利, 右側 股關節 痛症, 不安과 躁急 등과 과거력을 감안하여 인공 고관절 전치환술의 후유증, 양측 고관절의 머세골절, 뇌졸중의 재발, 척추 질환 등을 배제하기 위하여 양방적인 검사를 시행한 결과, 골절이나 급성의 뇌졸중 및 척추의 문제는 없었으며, 정형외과에서 재수술 필요 여부를 향후 관찰하기 위한 follow up만을 권고 받았다.

초기 10일 정도의 입원 기간 동안, 右側 股關節 痛症이 점차 완화되면서 본격적으로 walker나 지팡이를 사용하여 보행연습을 하며 walker 보행상태, 지팡이 보행상태까지 성과를 거두었으나 독립보행의 단계까지는 이르지 못하였다. 이는 右側 股關節 痛症보다는 오히려 보행시 양측 하지에 대한 체중 분배가 이루어지지 않기 때문으로 환자가 좌측 걸

음을 때는 순간, 右側 股關節에 실리게 되는 체중의 부하를 양측 상지를 이용하여 평행봉이나 walker 등에 나누어 실어 右側 股關節에 대한 체중 부하를 줄이는 보행습관을 지녀왔기 때문에 독립보행시 좌측 발걸음을 떼기 힘든 현상을 보인 것으로 사료된다.

기립자세에서는 직거상을 비롯한 좌측 고관절의 모든 운동이 가능하며, 환자의 과거력 중 CVA를 감안하여도 양와위에서 좌, 우측 하지의 motor power grade 의 좌우 차이는 미비하였으며, 좌, 우측 고관절의 운동범위 또한 좌, 우 모두 정상범위에서 크게 벗어나지 않았고, 右側 股關節 痛症 또한 입원 초기 VAS 10에서 VAS 1로 호전되었음에도 불구하고, 양 손으로 체중을 지탱하지 않도록 하고 보행을 시켰을 때, 독립보행은 힘든 상태를 보였다.

이는 우측 인공고관절 전치환술 시행 이후, 右側 股關節에 대한 환자의 불안한 심리상태로 인하여 잘못 형성된 보행습관과 평소 지팡이보행 상태에서 발병일 이후 더욱 불량해진 보행상태에 대한 환자의 불안이 증폭된 것이라 사료된다.

환자가 입원 초기부터 재활의지가 강하여 재활 훈련을 적극적으로 받으며 회복상태를 보였으나 입원치료과정 중 예기치 못한 낙상으로 인하여 右側 股關節 痛症이 증가하게 되었고, 정형외과에서 재치환술을 권유받게 되면서 환자의 심리적 안정 상태가 유지되지 못하게 되어 보행상태 또한 더 이상 진척을 보이지 않게 되었다.

앞서 살펴본 바대로 인공 고관절 전치환술 환자에게서 통증을 호소할 경우, 재치환술의 여부를 우선 결정하는 것이 중요하나, 이에 따른 환자의 심리적, 육체적 부담이 가중되는 것이 현실이다. 따

라서 향후 인공고관절 전치환술을 시행한 환자가 한방치료를 원할 경우, 재치환술의 필요 여부를 양방 검사를 통하여 배제한 뒤, 인공 고관절로 인한 증상에 대한 직접적인 치료 및 정확한 보행자세 유지를 위한 보행 지도와 환자의 심리상태를 안정시키고 자존감을 회복시키는데 주력함과 동시에 낙상 등의 안전사고에 대한 주의를 지속적으로 상기시키는 방법이 필요할 것으로 사료되며 본 증례에서는 少陽人 환자의 경우로 사상체질의학적 관리를 통한 환자의 심리상태 안정을 도모하여 우측 고관절 통증의 완화 및 보행상태의 호전이 있어 이와 같이 보고하는 바이다.

IV. 參考文獻

1. 손원용, 허창용, 문준규, 황진호. 혼합형 인공 고관절 전치환술에서의 비구컵의 골용해(5~11.5년 추시 결과). 대한고관절학회지. 2004; 16(3):324-331.
2. 유명철, 조윤재, 김강일, 전영수, 이진웅, 정찬중, 박현철. 대퇴골두 무혈성괴사에서 시행한 무시멘트형 인공고관절 전치환술 - 10년 이상 장기 추시 결과. 대한고관절학회지. 2004; 16(1):1-8.
3. 김성근. 고관절 생체역학. 대한고관절학회지. 2004;16(2):75.
4. 김영호, 박기철, 김윤재, 최일용. 무시멘트 인공고관절 전치환술 후 대퇴부 동통. 대한고관절학회지. 2003;15(2):116-121.
5. 전국 한의과대학 사상의학교실. 사상의학. 김문당, 서울, 2000.