

## 발목 관절 주위의 충돌 증후군

이경태 · 김응수 · 안영주

을지대학교 의과대학 노원 을지병원 정형외과학교실

### 정의 (Definition)

발목 관절을 구성하는 구조물들 사이의 기계적인 충돌에 의해 발생하는 관절 주위조직의 변화를 지칭하는 급성 또는 만성 의 병리학적 상태로 발목 주위의 통증의 주요한 원인 중 하나이다. 발목 관절의 특성상 정적이고 고착된 병변이 포함되나 상당 부분 역동적인 관절의 동작이 중요한 발병 요인으로 생각되고 있으므로 발목 관절 주위 해부학적, 구조적인 지식과 생역학적인 데이터가 이 질환의 이해에 중요하다고 할 수 있다.

또한 전관절이나 기타 관절과 마찬가지로 단순한 구조적 충돌 이외에 관절 자체의 불안정성이 병의 발생에 영향을 미치게 되며 골절이나 상해 등으로 인한 조직의 다양한 변형도 충돌 증후군에 기여하는 만큼 그 의미는 직업적 운동 선수에 흔한 스포츠 손상 등에 국한되지 않고 전반적인 모든 질환과 관계가 있다.

### 구분 (Classification)

발병 시기에 의해 급성, 아급성 또는 만성으로 구분하기도 하나 임상적으로 문제가 되고 해결이 어려운 문제는 주로 만성적 병변으로 운동 선수의 경기력을 저해하는 큰 원인으로 작용한다. 이외에 단순히 해부학적인 위치에 따라서 전방 또는 후방으로 구분하기도 하며 최근 여러 가지 정밀한 영상 기술의 발달 및 관절경 기술, 관절에 대한 해부학적 지식의 증가로 이를 세분화하여 전내방 (Anteromedial), 전외방 (Anterolateral), 후내방 (Posteromedial)으로 분류하기도 한다.

충돌과 압박에 의해 지속적 통증을 유발하는 조직의 성상에 따라 골성 충돌 (Bony impingement), 연부 조직 충돌 (Soft tissue impingement)과 이외에 골극이나 발목 주위건 (Tendon)등의 염증에 의한 말초 신경의 압박 (Peripheral nerve impingement)등이 이 범주에 포함될 수 있다. 그러나

이는 임의적인 구분으로 골성 돌출과 더불어 주위 연부조직의 비후가 함께 발생하는 일이 많으며, 결국 어느 부분이 관절 운동의 장애와 지속되는 통증에 좀 더 결정적 역할을 할 것이냐에 따라 구분하게 된다.

### 진단 (Diagnosis)

병력을 청취하여 운동 선수라면 어떤 종류의 운동을 하는지 그 운동의 포지션은 무엇인지를 파악하여야 하며, 통증을 유발하는 특정 자세를 조사한다. 발목 관절 주위의 조직은 대부분 신체 검사 (Physical examination)에 의해서 촉지가 가능하므로 어느 관절 보다 세심한 관심이 요구된다. 골극의 위치 및 동반 압통의 유무를 조사하고 관절 운동 범위를 결정하며, 관절 운동 범위를 제한하는 통증의 발생 각도 및 발목 관절의 위치를 파악한다 (예: 족저 굴곡, 내번 시의 내측 통증이 후내방 충돌 증후군 진단의 중요한 실마리가 될 수 있다).

이 후 단순 방사선 검사를 시행하여 골극의 위치 및 골극의 모양을 파악하게 되는데 전후방 방사선과 함께, 사면 경사 방사선 촬영 (oblique anteromedial impingement view) 을 통하여 외측의 정상 골조직과 겹치는 부위를 배제하여 내측 골극의 위치와 크기를 파악하는 방법의 유용성이 제시되고 있다<sup>1)</sup>.

골극의 위치가 단순 방사선학적으로 명확하다고 하더라도 이의 통증에 대한 기여도를 파악하는 것은 쉽지 않은 일이며 이때 방사선 동위원소 검사 (Scintigraphy)를 통하여 동위원소의 흡수가 증가된 골조직 또는 연부조직의 위치와 관계를 파악하는 것이 진단에 도움이 된다. 물론 흡수가 증가되지 않는다고 병변을 배제할 수는 없으므로 이의 진단적 가치에 대해 다른 검사와 수술적 소견에 따른 유용성 연구가 좀 더 필요하다.

전통적으로 골성 변화 위치를 파악하는 데는 CT의 유용성이 입증되어 있으며 전방 골극의 형태를 포함하여 후방의 거골 후외측 돌기 (Stieda process), 삼각골 부골 (Os trigonum)의 크기와 형태를 비교적 쉽게 평가할 수 있다. 거골 후외측 돌기의 골절과 삼각골 부골과의 감별이 임상적으로 쉽지 않으며 단순 방사선 검사상의 특징이 명확하지 않을 때 이용될 수 있다. 최근 들어 three-dimensional CT의 이용을 통해 골극의 위치, 형태와 그 숫자를 정확히 평가하여 좀 더 완전한 수술적 치료에 도움이 되고자 하는 시도가 이루어지고 있다.

통신저자: 김 응 수

서울특별시 노원구 하계1동 280-1  
을지대학교 의과대학 노원을지병원 정형외과  
TEL: (02) 970-8259 · FAX: (02) 970-8259  
E-mail: orthodocdoc@daum.net

비교적 그 위치가 표면적이고 축지가 가능한 발목 관절 전방의 구조물의 충돌과는 달리 후방 구조물은 그 해부학적 구조가 복잡하고 심부에 위치한 경우가 많아 이의 감별을 위해 MRI의 이용이 증가하고 있는 추세이며 골 병변 뿐만 아니라 연부 조직에 대한 평가가 가능한 장점이 있다<sup>3,10)</sup>. 후방 삼각골 부골이나 주위의 골조직에서 T1-WI에서 low signal을 보이고 fat-suppressed T2-WI에서 high signal을 관찰할 때 충돌 증후군에 의한 골수의 부종을 확진할 수 있고 관절낭 등의 연부 조직의 부종이나 활액막염으로 인한 신호 증가를 관찰할 수 있다. 이때 장무지 굴곡염 (Stenosing tenosynovitis of FHL))과 거골하 관절의 병변 등도 함께 관찰할 수 있는 장점이 있다.

관절경적 술식은 진단과 동시에 치료를 시행할 수 있는 장점이 있겠으며 주로 전통적인 골성 충돌 증후군 이외에 전외방, 후내방, 후외방의 연부 조직 충돌 증후군 시에 유용하게 사용될 수 있다<sup>4,8)</sup>.

## 각 론

### 1. 전방 충돌 증후군 (Anterior impingement syndrome)

최근 세부적인 분류로 전내측 충돌 증후군과 비슷한 개념의 전통적인 골성 충돌 증후군으로 축구 선수의 발목 (footballer's ankle)으로 불리우기도 하며 그 발생 기전은 논란이 많으나 주로 직접적인 외상이 반복되면서 정상 조자연골의 변성과 함께 조직학적으로 활액막 연골종 (Synovial chondromatosis)과 유사한 변화가 전방 관절낭의 유착을 일으키며 발생하게 된다. 전형적으로 발목 관절을 후방 굴곡 시에 통증과 관절 운동 장애를 유발하고 단순 방사선 검사와 증상과 신체 검사 등으로

진단이 가능하나 MRI등의 검사를 통해 연골하골의 침식과 부종을 확인할 수 있다. 대개 처음에는 약물 치료 및 물리치료를 시행하게 되며 이에 대한 반응이 만족스럽지 않은 경우 수술적 치료를 고려한다. 전통적으로 개방적 술식과 관절경적 술식으로 대별될 수 있는데 수술이 성공적이기 위해서는 충분한 골극의 제거가 중요하다(Fig. 1). 대부분 성공률이 90%에 가까운 비교적 좋은 결과가 보고되며 두 술식의 결과의 차이는 별로 없다<sup>2,7,8)</sup>. 다만 일부 논문에서 관절경적 술식으로 선수들의 운동 경기로의 복귀까지 걸리는 시간이 줄었다는 보고가 있으나 고도의 병변 (McDermott grade III 이상) 일수록 관절경적 술식의 결과가 좋지 않으며 이는 관절낭과 골극과의 심한 유착으로 인해 병변의 적절한 제거가 용이치 않은 결과로 생각된다.

### 2. 후방 충돌 증후군 (Posterior Impingement Syndrome)

후방 충돌 증후군은 무용수의 뒷꿈치 (Dancer's heel)이라고 불리우며 전통적인 발레 무용수에 있어서 극단적인 축저 굴곡 자세 (en Pointe, demipointe position)에서 특징적으로 발생하는 것으로 알려져 있으나 축구의 공을 차는 동작이나 창던지기 선수 등에서도 드물지 않으며 일반인에게도 예외가 아니다. 이는 후방 삼각골 부골 (Os trigonum)과의 밀접한 관계로 인해 삼각골 부골 증후군과 동일 개념으로 사용되기도 하나 거골과 경골 사이의 압박되는 모든 구조물이 원인이 될 수 있다. 증상을 발현하는 기전으로는 1) 단순 압박, 2) 거골 후외방 돌기의 비후, 3) 이소성 화골 (Heterotopic ossification), 4) 삼각골 부골의 골절등이 일차적 원인으로 제기되고 있으며 이로 인한 주위 구조물의 이차적 염증반응에 의해 증상이 발현된다고 생각된다 (Fig. 2).

거골의 후외측 돌기와 후내측 돌기 사이의 구 (Groove)를

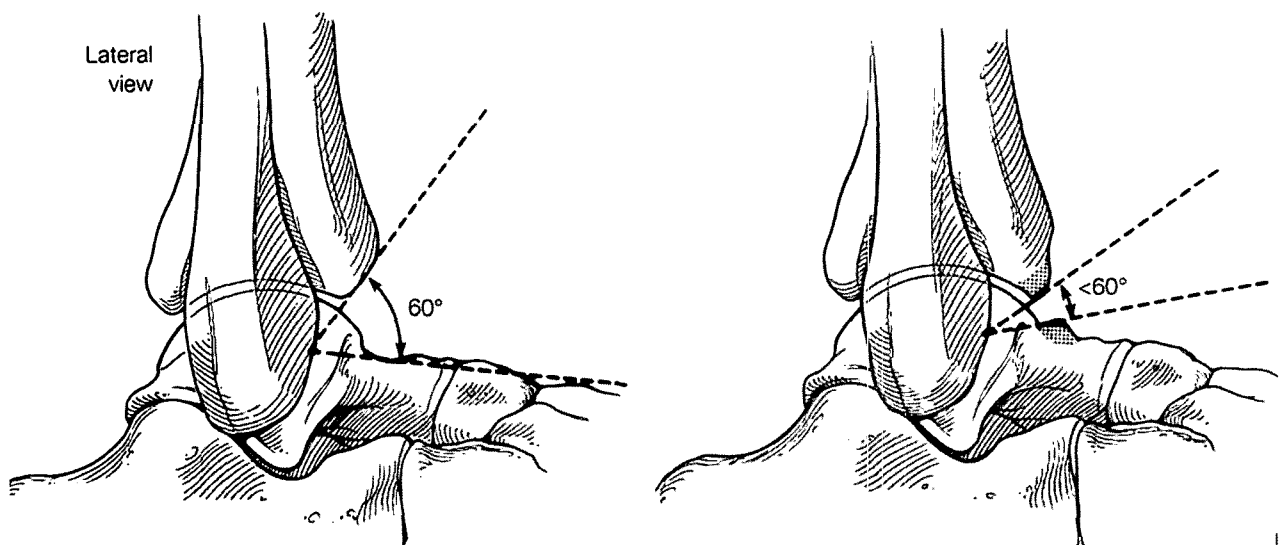


Fig. 1. Intraoperative fluoroscopy is useful to make sure that spur is removed sufficiently.

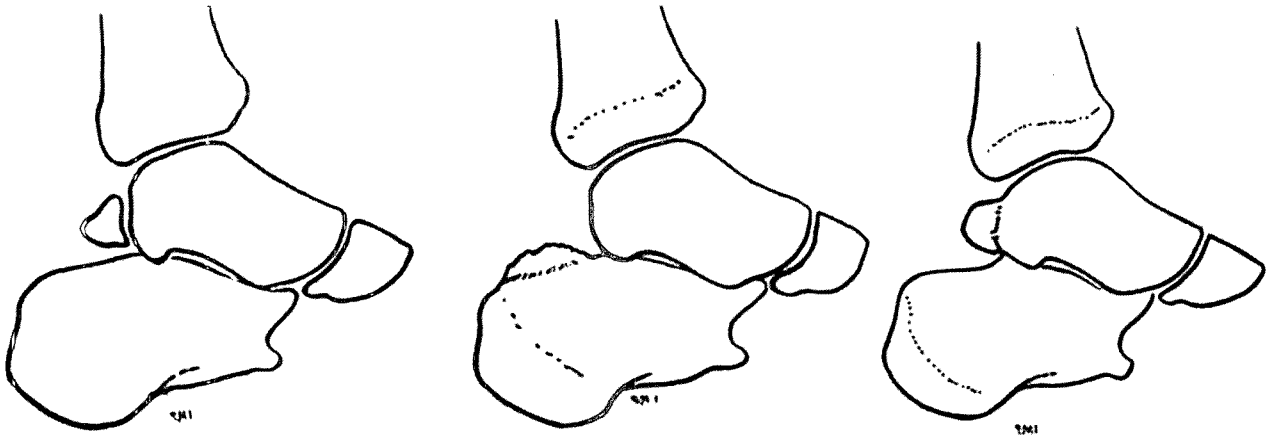


Fig. 2. A variety of shape of calcaneus and talus causing posterior impingement.

지나는 장무지 굴곡근 (FHL)은 그 해부학적 위치의 근접성으로 인해 후방 충돌 증후군과 구분하는 것이 임상적으로 쉽지 않으나 장무지 굴곡근은 발목 관절 내과의 바로 후내방에서 축지될 수 있고, 이때 무지의 수동적 굴곡과 신전을 가하면서 관찰하면, 주로 의측에서 압통을 관찰할 수 있는 후방 충돌 증후군과 감별이 가능할 수 있다.

Hamilton 등<sup>6)</sup>은 장무지 굴곡근은 발레 무용수에게 있어 아킬레스 건과 마찬가지로 중요한 역할을 한다고 하였으며 후방 충돌 증후군이 있는 환자의 반 수 이상에서 FHL이 두꺼워져 있거나 FHL 건막이 두꺼워져 있는 것이 발견되기 때문에 후방 충돌 증후군이 진단될 때 이를 염두에 두어야 한다.

치료는 대부분 보존적 요법을 초기에 시행하게 되며, 일부 환자에게 행한 수술적 치료가 보고되고 있는데 섬세한 동작을 요하는 발레 무용수에게 있어서도 비교적 양호한 결과를 가져온다. 수술 후 관절 운동 범위의 증가 여부에 대해서는 논란이 많으나 수술적으로 압박되는 구조물을 제거해도 운동 범위의 많은 증가는 기대할 수 없다.

### 3. 전외방 충돌 증후군 (Anterolateral impingement syndrome)

전외방이라는 명칭은 경골의 전외방과 비골의 전내방, 원위 경비 인대 (Syndesmosis), 전방 거비 인대 (ATFL)와 관절 낭으로 경계 지어지는 위치에서 발생하는 충돌 양상을 모두 의미할 수 있으나 실제적으로는 과거 발목 관절 염좌 후에 발생하는 불안정성과 연관되는 상황을 가리킨다 (Fig. 3). 만성 외측 불안정성으로 인해 미세한 외상 (Microtrauma)과 출혈이 반복되고 결국 활액막의 비후와 염증을 일으켜 결국 연부 조직의 충돌을 야기한다.

임상적으로 발목 관절의 회내, 회외등의 외력을 가할 때 전외측 통증이 발생하며 압통과 부종을 동반할 수 있다. 특징적으로 발목 관절 후방 굴곡과 외반력을 주어 통증 발생 여부를 본다. 이의 진단은 비교적 쉽지 않고 고식적 MRI를 시행하여

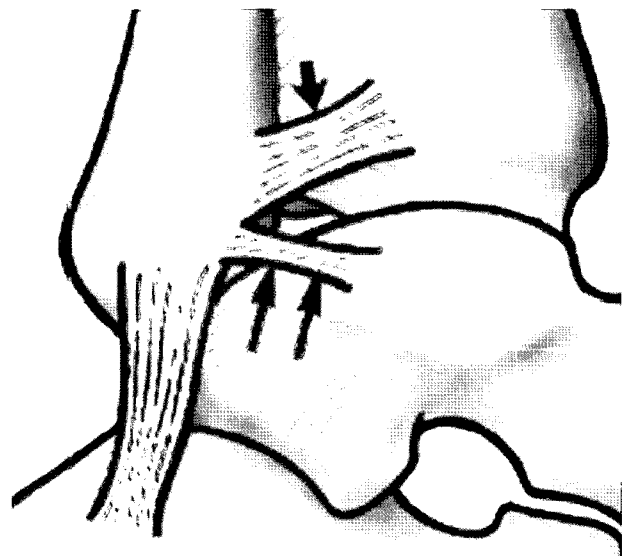


Fig. 3. Structures surrounding the site where anterolateral impingement usually occurs.

외측 인대들의 손상 정도 및 전외측 지방 조직의 변성을 보아 유추하기도 하나 논란이 있으며 최근에는 MRA (MR Arthrography)를 추가하여 진단적 가치를 높이는 시도를 하고 있다<sup>10)</sup>. 전외측의 비후된 반흔 조직은 이른바 반월판양 병변 (Meniscoid lesion)이라는 섬유성 조직을 형성하고 이것이 통증의 주요 원인이 되며 발음성 관절 (Snapping joint syndrome)을 유발하는 원인이 되며 MRI검사에서 섬유성 반흔 조직의 특징적 신호 (low signal in T2-WI)가 진단적 가치가 있으며 관절경으로 진단과 치료를 겸하게 된다<sup>1,3,5,7)</sup>.

### 4. 거골동 충돌 증후군 (Impingement in the sinus tarsi)

거골동의 충돌의 그 임상적 의미가 확실하지 않고 논란이 있으나 거골동 증후군 (Sinus tarsi syndrome)과 동일시 되

어 사용되고 있다. 거골동을 통과하는 구조물은 후경골 동맥과 비골 동맥이 문합하며 신경이 위치하여 거골하 관절의 평형 감각 (Proprioception)을 담당하고 다섯개에 달하는 인대 구조물들이 위치하여 그 중요성이 제시되고 있는데 역시 반복되는 외상으로 인해 이 주요 구조물들을 감싸는 지방 조직 (Fat tissue)이 변형되거나 위축된 소견을 MRI를 통해 입증하여 임상 소견과 연관 시키려는 연구들이 시행되고 있다.

### 5. 전내방 충돌 증후군 (Anteromedial impingement syndrome)

전방 혹은 전외방 충돌 증후군에 비해 비교적 적게 보고되고 있는 병변으로 그 발생 원인은 전외방 충돌 증후군과 같이 발목 관절의 염좌 후에 오는 불안정성과의 연관성이 제기되고 있으며, 지방 조직의 위축, 반흔 조직의 비후로 인한 연부조직 충돌과 함께 골성 병변이 문제가 되기도 한다. 해부학적으로 경골 전외측이 전내측 보다 전방으로 돌출되어 있고, 충돌이 일어나는 거골 경부의 전외측이 전방으로 돌출되어 있어 기존의 단순 측면 방사선 검사를 통해서 골극의 형성을 진단하기가 어려운 단점이 있어 진단이 어려워 최근 이를 배제하기 위해 사면 촬영을 통해 전내측의 골극의 진단률을 높이려는 시도가 되고 있다<sup>11)</sup>.

### 6. 후내측 충돌 증후군 (Posteromedial impingement syndrome)

역시 외측 발목 관절 염좌와 연관되어서 설명되는 병변으로 많은 경우 발목 관절 염좌의 과거력을 가지며 내번력이 가해질 때 내측 삼각 인대 (Deltoid ligament)의 후방의 섬유가 경골 내과와 거골의 내측 사이에서 충돌을 일으키며 임상적으로 진찰 시 후내측에 약간의 압박력을 주면서 발목 관절을 족저 굴곡, 내번력을 주어 통증을 유발시킬 수 있다. 골주사 검사를 실시하기도 하며, MRI를 통해 충돌시 발생한 골멍 (Bone bruising)등의 관찰을 통해 간접적으로 진단할 수 있으며 관절경을 통해 진단과 충돌을 일으키는 연부 조직을 제거하는 치료를 겸할 수 있다<sup>8,9)</sup>.

### 7. 신경 포착 증후군 (Entrapment peripheral neuropathy)

족부의 배측의 통증, 감각 저하, Tinel's sign 을 야기할 수 있는 상태로 달리기 선수, 스키어, 무용수, 축구 선수 등에서 많이 보고되고 있으며 표재성 비골 신경, 심부 비골 신경 등

이 눌리는 위치에 따라 자극될 수 있다. 단순 방사선 검사를 통해 족배측 골극을 확인하거나 MRI나 초음파 검사를 통해서 장무지 신전건의 건초염을 진단할 수 있으며 EMG를 시행하기도 한다.

## 참고문헌

1. Bassett FH, Gates HS and Billys JB: Talar impingement by the anteroinferior tibio fibular ligament. *J Bone Joint Surg*,72-A:55-59,1990.
2. Coull R, Raffiq T, James LE and Stephens MM: Open treatment of anterior impingement of the ankle. *J Bone Joint Surg*,85-B:550-553,2003.
3. Farooki S, Yao L and Seeger LL: Anterolateral impingement of the ankle: effectiveness of MR imaging. *Radiology*,207:357-360,1998.
4. Ferkel RD, Karzel RP, Del Pizzo W, et al: Arthroscopic treatment of anterolateral impingement of the ankle. *Am J Sports Med*,19:440-446,1991.
5. Glassman F, Wolin I, Sideman S and Levinthal DH: Internal Derangement of the Talofibular Component of the Ankle. *Surg Gynecol Obstet*, 91:193-200,1950.
6. Hamilton WG, Geppert MJ and Thompson FM: Pain in the posterior aspect of the ankle in dancers: differential diagnosis and operative treatment. *J Bone Joint Surg* 78-A:1491-1500,1996.
7. Liu SH, Raskin A, Osti L, et al: Arthroscopic treatment of anterolateral ankle impingement. *Arthroscopy*,10:215-218,1994.
8. Ogilvie-Harris DJ, Gilbert MK and Chorney K: Chronic pain following ankle sprains in athletes: the role of arthroscopic surgery. *Arthroscopy*,13: 564-574,1997.
9. Paterson RS, Brown JN and Roberts SNJ: The posteromedial impingement lesion of the ankle. *Am J Sports Med*, 29:550-557,2001.
10. Robinson P, White LM, Salonen DC, Daniels TR and Ogilvie-Harris D: Anterolateral impingement of the ankle: MR arthrographic assessment of the anterolateral recess. *Radiology*,221:186-190,2001.
11. Tol JL, Verhagen RA, Krips R, et al: The anterior ankle impingement syndrome: diagnostic value of oblique radiographs. *Foot Ankle Int*, 25:63-68,2004.