

치아 우식부의 기계화학적 제거 효과에 대한 연구

임순빈¹ · 최경규^{1,2} · 박상진^{1,2*}

¹경희대학교 대학원 치의학과 치과보존학교실, ²경희대학교 치과대학 구강생물학연구소

ABSTRACT

THE EFFICACY OF CHEMO-MECHANICAL REMOVAL OF DENTIN CARIOUS LESION

Soon-Bin Lim¹, Kyung-Kyu Choi^{1,2}, Sang-Jin Park^{1,2*}

¹Department of Conservative Dentistry, Division of Dentistry, Graduate School, Kyunghee University

²Oral Biology Research Institute, College of Dentistry, Kyunghee University

Mechanical removals in decayed teeth have been performed using drill and sharp hand instruments. These methods have some disadvantages such as pain, local anesthesia and overextended cavities. Therefore chemo-mechanical excavation of dentin carious lesions has been introduced. The purpose of this study was to evaluate the efficacy of traditional mechanical methods using burs and chemo-mechanical methods (Carisolv) of caries dentin.

Mechanical caries removal was carried with low speed round bur. Chemo-mechanical caries excavation was performed with Carisolv (Medi-team), using the Carisolv hand instruments. The mean time to remove caries with two different methods was evaluated and the data analyzed with SPSS software (ver 11.5) by t-test ($p < 0.05$). For histomorphometry of caries removal were also carried with mechanical or chemo-mechanical (Carisolv) methods from 20 extracted caries permanent molars. Complete caries removal was verified with a #23 sharp explorers, Caries Detector (Kuraray Co. Japan), and standard apical radiography.

1. Chemo-mechanical method was taken more times than mechanical method (1.5 fold) ($p < 0.05$).
2. Excavation for caries took more time for molar lesion than premolar lesion, and the least time was taken to remove the caries in incisor lesion ($p < 0.05$).
3. There were no significant differences to remove the caries between the maxilla and mandible ($p > 0.05$).
4. The remaining carious dentin was detected after the chemo-mechanical removal of the carious dentin, and no smear layer were seen after the mechanical and chemo-mechanical removal of the carious dentin. (J Kor Acad Cons Dent 30(3):149-157, 2005)

Key words: Chemo-mechanical method, Caries, remaining caries, Carisolv, Standard apical radiography, Mechanical removal

- Received 2004. 7. 1, revised 2004. 9. 21, accepted 2004. 11. 23 -

* Corresponding author: Sang-Jin Park

Dept. of Conservative Dentistry, Division of Dentistry,
Graduate school of KyungHee University,
1, Hoegi Dong, Dongdaemoon Gu, Seoul, Korea, 130-702
Tel: 82-2-958-9335
E-mail: psangjin@khu.ac.kr

I. 서론

치아 우식증은 치과 질환 중 가장 이환율이 높고 광범위한 연령층에 분포하는 만성 질환으로서 치과 치료의 대부분을 차지하는 치아 경조직 질환이다. 치아 우식증의 치료는 먼저 치아 우식 부위를 제거하고, 그 후 형성된 와동에 적절한

수복물로 충전하는 것이 가장 보편적인 방법이다. 치아 우식 부위의 제거를 위한 통상적인 방법은 고속용 또는 저속용 회전 절삭기구를 사용하여 기계적으로 제거하는 방법으로 짧은 시간에 효과적으로 치아 우식 부위를 제거 할 수 있는 것이 장점이다¹⁾. 그러나 이러한 기계적인 우식제거 방법은 건전한 법랑질과 상아질도 함께 제거할 수 있으며²⁾, 절삭기구의 사용 시 발생하는 진동과 소음 및 발열 등으로 인해 환자에게 불쾌감이나 동통을 유발하여, 국소마취의 필요성이 요구되기도 한다. 또한 회전형 절삭기구에 의해 삭제된 상아질 표면에는 도말층이 형성되어 접착성 수복물의 치질과의 결합강도를 저하시키는 원인이 되기도 한다³⁾.

최근에 이러한 회전형 절삭기구에 의한 기계적인 제거 방법의 단점을 보완하고자 우식 부위를 제거하는 다양한 방법들이 소개되고 있다⁴⁾. 미세한 aluminium oxide 입자를 압축공기를 이용하여 분무하여 치질을 삭제하는 air abrasion 방법, 초음파 스케일러에 부착하여 사용할 수 있도록 특별히 고안된 기구를 사용하여 치질을 삭제하는 sonoabrasion 방법, Nd-YAG나 Er-YAG 등 lasers를 이용하여 우식 부위를 제거하는 방법 및 우식 부위를 활성화시킨 액체를 이용하여 우식부위를 제거하는 기계화학적 방법(chemo-mechanical method) 등이 있다.

기계화학적으로 치아 우식부를 제거하는 방법은 1980년대에 Caridex solution (National Patent Dental Product, USA)이 처음으로 소개되었으며, 이의 작용기전은 우식 상아질 내의 변성된 콜라겐 섬유(collagen fibers)를 염소화(chlorination)시켜 콜라겐 섬유간의 수소 결합(intrafibrillar hydrogen bonds)을 파괴하여 우식을 제거하는 것이다. 그러나 Caridex solution은 사용 방법이 불편하고 우식 제거 효과가 뛰어나지 못해 별다른 주목을 받지 못하였다. 그 후 이러한 용액에 대한 연구가 꾸준히 진행되어 오던 중, 스웨덴의 Medi-Team Dental AB에 의해 1998년에 Carisolv가 소개되었으며⁵⁾, 이것은 0.5% sodium hypochlorite와 3개의 amino acids (lysine, leucine, glutamic acid)의 혼합물로서 두 개의 시린지에 catalyst와 base의 gel상으로 되어있어 제거할 우식 부위에 적용 시 혼합하여 사용한다. 우식 부위에 적용된 Carisolv는 우식 상아질을 연화시키고, 연화된 우식 상아질은 특별히 고안된 날이 무딘 수동기구(hand instrument)를 이용하여 제거하며, 이러한 과정을 우식이 완전히 제거 될 때까지 반복적으로 시행한다. Ericson 등⁶⁾은 Carisolv로 우식을 제거할 경우, 환자의 74%가 기계적인 제거 방법을 이용한 경우보다 소음과 진동 등에 의한 불쾌감이 감소하였고, Carisolv로 우식을 제거한 경우에서 환자의 통증조절을 위한 국소마취의 필요성이 현저히 감소하였음을 보고하였다. 또한 Chaussain 등⁷⁾과 Munshi 등⁸⁾도 이와 유사한 임상결과를

보고하였다.

특히 Hannig⁹⁾은 Carisolv는 우식이 없는 건전한 상아질에는 영향을 주지 않음을 관찰하여 우식제거 후, 잔존 상아질의 보존에 기계적인 제거방법보다 유리하다고 보고하였다. 그러나 Ericson 등⁶⁾은 Carisolv gel로 우식 부위를 제거 시, 평균 소요시간이 10분이었고, burs를 이용한 치아삭제 시의 평균 소요시간은 4.4분이라 보고하였고, Kakaboura 등¹⁰⁾은 Carisolv로 우식부의 제거시의 평균 소요시간은 12.2분이고, burs를 이용한 우식 제거 시 6.8분이라고 보고하였다.

이상과 같이 Carisolv gel로의 치아 우식 부를 제거 할 경우, burs를 이용하는 전통적인 기계적 제거 방법을 이용한 경우와 비교하여 우식 부위의 제거에 더욱 많은 시간이 소요된다^{1,6,7,8,10)}. 한편 기계화학적 우식 제거 방법의 우식 제거 효능에 대하여 Baneerjee 등¹¹⁾은 실험실에서의 우식 제거의 효능을 autofluorescence reading으로 관찰하면, 기계적인 우식 제거 방법이 Carisolv를 이용한 우식제거 방법과 비교하여 더욱 효과적임을 관찰하였고, Splieth 등¹¹⁾은 methyl red dye로 잔존 우식부위의 염색 여부를 측정하여 Carisolv gel로 우식 부위를 제거할 경우, 기계적인 우식 제거방법에 비하여 잔존 우식 상아질의 양이 더 많았다고 보고하였다. 이는 기계화학적 방법의 우식 제거 효과에 의문을 제시하는 것이다.

이상과 같이 기계화학적 우식 제거 방법의 경우 불필요한 치질의 삭제를 줄여 건전 상아질을 보존할 수 있으나, 우식 제거에 소요되는 시간이 오래 걸리고 우식상아질의 잔존 등의 우식 제거 효과가 불분명한 결과로 보고됨에 따라 이에, 본 연구에서는 임상적으로 우식이 있는 치아를 대상으로 회전절삭 기구를 이용한 기계적 제거 방법과 Carisolv gel을 이용한 기계화학적 제거방법의 두 가지 방법으로 우식 부위를 제거하여 평균 소요 시간을 측정하고, 실험실내에서 우식제거 효과를 조직학적으로 비교 평가하여 다소의 지견을 얻었기에 보고하고자 한다.

II. 실험 재료 및 방법

1. 실험재료

이 연구에서는 11~56세의 156명의 환자를 대상으로 시행하였으며, 그 중 55명은 경희의료원 치대병원 치과 보존과에 내원한 환자이며, 101명은 일반 치과의원에 내원 환자이었다. 156명의 환자 중 우식 영구치는 총 303개를 대상으로 실험을 실시하였다. 시술자는 경희대학교 치과대학 부속치과병원 치과 보존과의 4명의 치과의사와 치과의원의 치과의사 1명이 시행하였다.

2. 실험 방법

1) 실험군의 분류

우식제거 방법은 기계적인 방법과 기계화학적 방법을 303개 우식치아에서 무작위로 선택하여 3개의 실험 군으로 나누어 시행하였다. 즉 대구치군은 195개, 소구치군은 42개 및 전치군은 66개로 나누어 우식을 제거하였다.

3개 실험군을 우식 제거 방법에 따라 기계적 제거 방법(115개)과 기계화학적 방법(188개)으로 나누어 우식을 제거하였으며, 115개의 우식치아를 기계적인 우식 제거 방법을 이용하여, 대구치군은 75개, 소구치군은 14개 및 전치군은 26개로 분류하여 우식부위를 제거하였으며 나머지 188개 우식 치아는 기계화학적 제거 방법을 이용하여 대구치군은 120개, 소구치군은 28개 및 전치군은 40개로 나누어 마취를 시행하지 않고 우식을 제거하였다 (Table 1).

2) 우식제거 방법

① 기계적인 제거방법

115개의 우식치아를 대상으로 대구치군 75개, 소구치군 14개, 전치군 26개로 나누어 비마취하에 시술을 원칙으로 하였고, 환자가 불쾌감을 호소할 경우, 마취를 시행 하였다. 기구 접근을 위하여 법랑질 부위는 고속 다이아몬드바 (#301, Shofu, Japan)로 제거하고, 상아질부 우식부위는 주수 하에 저속용 라운드 바 (#2, #4, #6 Mani, Japan)로 제거하였다.

② 기계 화학적 제거 방법

188개 우식 치아를 대구치군 120개, 소구치군 28개, 전치군 40개를 대상으로 기계적인 방법과 동일하게 비마취하에 하였고, 환자가 불쾌감을 호소할 경우 국소마취를 시행 하였다. 우식부의 기구접근을 위하여 우식상부의 법랑질 부위는 고속 다이아몬드바 (#301, Shofu, Japan)를 이용하여 제거하고 Carisolv (Medi Team: Dental AB, Sweden)를 제조회사의 특수 고안된 기구로 묻혀 우식부에

적용하여 30초 경과 후, 제조사의 특수 고안된 기구 (Figure 7)로 연화된 우식 상아질을 가볍게 제거 ("gentle" excavation)하였다.

3) 우식 제거 소요시간 측정

제거된 우식 와동은 수세 건조하고, 우식부의 잔존여부의 확인은 Caries detector (Kuraray Co. Japan) (Figure 7)로 10초간 염색 후 수세 건조하여 잔존 우식 상아질의 염색을 확인하였으며, #23 Explorer (Figure 7)로 우식와동의 경도를 조사하였고, x-ray 사진 판독으로 확인하여 평균 소요시간을 측정하였다. 기계적 방법과 기계화학적 방법을 이용한 우식제거 소요시간의 평균을 측정하여 SPSS 프로그램 (버전 11.5) t-test로 이용하여 통계처리 하였다. 시술 도중 필요한 국소마취에 소요되는 시간은 배제하였다.

4) 조직형태 관찰

발치한 우식 대구치 20개를 발치 즉시 70% ethyl alcohol에 저장 후 10개는 기계적인 방법으로 우식부를 제거하였고 나머지 10개는 기계화학적 방법으로 우식부를 제거하여 즉시 70% ethyl alcohol에 고정 후, Villanueva bone powder (Japan)와 70% methyl alcohol을 혼합하여 만든 Villanueva bone stain액으로 72시간 동안 염색을 시행하였고, methyl methacrylate에 포매하였다. 포매된 block을 경조직절단기 (Maruto, Japan)를 이용하여 두께 150-200 μm 의 절편을 채취하여 SiC (#aa-220, CC-220CW, 880CW)로 순차적 연마시켜 50 μm 두께의 표본을 제작하였다. 이때 표본의 두께를 확인하면서 약간의 수분을 공급한 상태에서 sandpaper (880CW)로 회전시키면서 연마하였다. 연마 후, 봉입재 (Histomount, USA)로 봉입한 후 광학현미경 (Nikon, Japan)하에서 100~400배로 관찰하였다.

III. 실험성적

1. 우식제거 소요 시간

기계적인 우식 제거방법으로 115개의 우식부를 제거한 결과 평균 5.66분으로 나타났으며, 이중 대구치군에서는 평균 6.56분, 소구치군에서는 평균 5.07분 및 전치군에서는 평균 4.19분으로 나타났다 (Table 2, Figure 1).

기계화학적 제거방법에서 188개의 우식부를 제거한 결과, 대구치군에서는 평균 10.76분, 소구치군에서는 평균 7.57분 및 전치군에서는 평균 6.05분으로 나타났다 (Table 2, Figure 1).

Table 1. Classification of caries teeth used by two different caris removal methods in three groups (N = 303)

Method	Group	
	Mechanical	Chemo-mechanical
Molar	75	120
Premolar	14	28
Incisor	26	40
Total	115	188

상악과 하악의 우식제거의 평균 소요시간은 기계적인 제거방법을 이용한 상악치아에서는 평균 6.01분, 하악 치아에서는 평균 5.53분으로 나타났다. 또한 기계화학적 제거방법을 이용한 경우, 상악에서는 평균 8.99분이었으며, 하악에서는 평균 10.12분으로 나타났다 (Figure 2, Table 3).

2. 조직형태 관찰

Carisolv로 처리하여 우식 상아질을 excavation한 후 광학현미경으로 검사한 결과, 우식이 제거된 표면에서 잔존 우식 상아질층이 관찰되었다. 최상방의 상아질 표면은 기존

Table 2. The mean time for caries removal with two methods (Unit: min, Mean ± S.D)

Method \ Group	Mechanical	Chemo-mechanical
Molar	6.56 ± 2.91	10.76 ± 2.86
Premolar	5.07 ± 2.30	7.57 ± 2.16
Incisor	4.19 ± 2.78	6.05 ± 1.53
Total	5.84 ± 3.05	9.29 ± 3.24

Table 3. The mean time for caries removal in Maxillary & Mandibular teeth(min)(Unit: min, Mean ± S.D)

Method \ Group	Mechanical	Chemo-mechanical
Maxillary tooth	6.01 ± 2.24	8.99 ± 3.10
Mandibular tooth	5.53 ± 1.82	10.12 ± 2.89

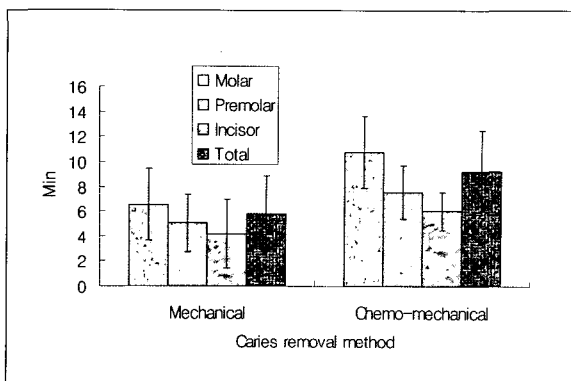


Figure 1. The mean time for Caries removal with two methods.

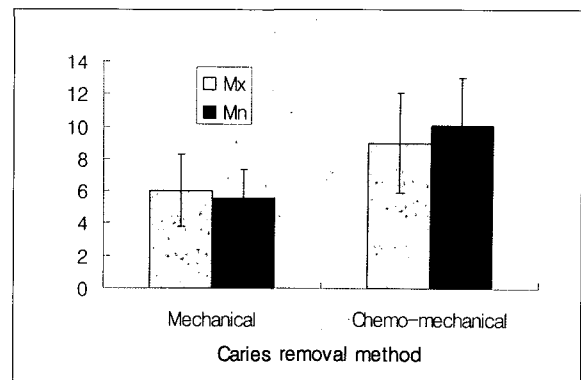


Figure 2. The mean time for Caries removal in Maxillary and Mandibular teeth (*Mx = Maxilla, *Mn = Mandible).




Figure 3. Chemo-mechanical method (100×).




Figure 4. Chemo-mechanical method (400×).




Figure 5. Mechanical method <100×>.

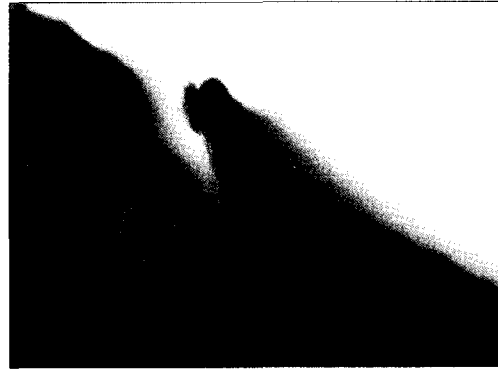


Figure 6. Mechanical method <400×>.

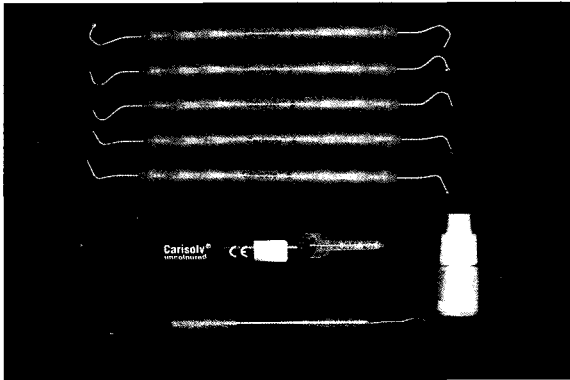


Figure 7. Carisolv gel, Special instruments (Medi-Team, Sweden), #23 Explorer, and Caries Detectors. (Kuraray co, Japan)

건전 상아질과 같은 조직학적 소견을 나타낸 반면, smear layer는 관찰되지 않았다 (Figure 3~4). 기계적 우식제거 방법인 저속 핸드피스로 우식 상아질을 제거한 표면에서도 smear layer는 관찰되지 않았으나, 우식제거된 부위 하방에서 건전 상아질을 관찰할 수 있었고, 잔존 우식 상아질은 확인할 수 없었다 (Figure 5~6).

IV. 총괄 및 고안

기계적인 우식제거의 방법을 이용할 경우, 진동과 소음 등에 의한 환자의 불편함과 국소마취의 필요성 등의 단점이 있어 최근 새로운 기계 화학적인 우식제거방법인 Carisolv가 소개되어 그 효과에 대한 연구가 보고되고 있다^{6,8,10,13}. Kakaborua 등¹⁰은 Carisolv로 우식부위를 제거 시 기계적인 우식제거방법으로 치료한 경우보다 대부분의 환자가 만족하였다고 보고하였고, Hannig⁹은 Carisolv로 처리한 상아질과 건전 상아질의 전자 현미경 관찰시 표면의 차이가

없는 것으로 미루어볼 때 건전 상아질에 영향을 미치지 않는다고 보고하였다. 한편 Baneerjee 등¹¹은 기계적인 우식 제거 방법이 Carisolv를 이용한 우식제거 방법보다 우식 제거가 확실하다고 보고하였다. 이에 본 연구에서는 Carisolv에 의한 우식 제거시 마취의 필요성의 감소와 건전 상아질을 보존할 수 있다는 장점에 비추어 우식부위의 기계화학적 제거를 위한 특수 고안된 수동기구와 새로운 우식제거 용액의 겔 성분의 안정성과 효과에 대한 평가를 위하여 임상적 관찰과 조직학적으로 관찰하였다.

본 연구에서 임상적 관찰은 치아 우식이 있는 303개의 치아를 구강 내에서 기계적 제거 방법과 기계화학적 제거 방법으로 나누어 제거하였으며, 기계적 제거방법은 저속의 라운드바 (#2, 4, 6 Mani, Japan)로 우식부위를 제거하고, 기계 화학적 제거 방법은 Carisolv를 이용하여 우식부위를 제거한 후, X-ray, #23 Explorer 및, Caries detector (Kuraray, Co, Japan)로 잔존 우식부를 확인하여 소요시간을 측정된 결과 기계 화학적 제거방법은 평균 9.29분이었고, 기계적인 제거 방법에서 평균 5.84분으로 나타났다. 또한 실험실에서 발치한 우식 대구치 20개를 기계적인 방법으로 10개 및 기계 화학적 방법으로 10개의 우식부위를 제거한 후 Villanueva bone stain액으로 염색을 시행하고 표본을 제작하여 광학현미경으로 관찰한 결과, 두 방법 모두에서 잔존 우식 상아질이 보이지 않았고 smear layer도 관찰되지 않았다.

이 연구에서 우식부위의 기계화학적 제거방법을 이용할 경우, 대부분의 환자가 기계적인 방법보다 불쾌감을 덜 호소하였으며 대구치, 소구치 및, 전치 등의 모든 치아에 적용이 가능하였고 기계적인 우식제거 방법에 소요되는 평균 소요시간 (5.84분)보다, 기계화학적 우식제거 방법에 소요되는 평균 소요시간 (9.29분)이 길게 나타났다. 이는 Ericson 등⁶의 Ericson's multicentre study에서 Carisolv gel로 우식 부위를 제거 시, 평균 소요시간이 10분이었고, burs를

이용한 치아 삭제 시의 평균 소요시간은 4.4분이라고 보고한 결과와 다소 차이가 있었으나, Kakaboura 등¹⁰⁾은 Carisolv로 우식부의 제거시 12.2분이었고, burs를 이용한 우식 제거시 6.8분이라고 보고한 연구보고와는 유사하였으며, Chaussain 등⁷⁾의 연구에서도 Carisolv로 우식 제거 시 평균 11.1분으로 비슷하게 나타났고, Maragakis 등¹²⁾의 유치를 대상으로 실험 시 Carisolv로 우식부를 제거한 경우가 burs를 이용한 우식 제거방법을 이용한 결과에 비하여 우식제거의 소요시간이 길게 나타남을 보고하여, 영구치를 대상으로 한 본 연구결과와는 유사한 결과로 보고하였다. 이러한 결과는 Carisolv gel의 적용 후, 우식 상아질의 연화에 필요한 시간 (제조사의 지시에 따라 30초 방치), 우식부의 크기와 관련한 우식제거 용액 gel의 반복 적용의 시간과 우식 확인을 위하여 매번 수세 및 건조를 해야 하고 우식부의 제거를 위해 특수 고안된 기구로 excavation시 기구접근이 쉽지 않고 기구의 무딘 날로 인해 excavation의 효과를 저하시켜 소요시간이 길게 나타났으리라고 생각된다.

한편 Nadanovsky 등¹³⁾은 burs를 이용하지 않고 수동기구로만 우식부위를 제거하여 본 연구결과와 유사한 Carisolv를 사용한 경우 (평균 9.2분)가 수동기구로 우식부위를 제거한 경우에 비하여 (평균 8.6분)보다 소요시간이 길게 나타났다고 보고한 바 있다. Fure 등¹⁴⁾은 원발성 치근우식에서 Carisolv로 우식부의 제거시 5.9분이었고, burs를 이용한 우식 제거시, 4.5분이라고 보고하여 본 연구와는 다소 차이를 보인다. 이러한 차이를 본 연구의 결과와 비교하면, 치근의 우식부는 와동의 개방성을 지녀 기구접근이 용이하였고, 우식 제거의 확인도 용이하며 특수 고안된 기구의 반복적 사용의 횟수가 줄어들고, 부가적인 drilling이 필요없기 때문에 소요 시간이 다소 짧게 나타났을 것이라 생각된다.

본 연구에서는 상악과 하악의 우식부는 기계적인 방법과 기계화학적 방법에서 차이를 보이지 않았다. 그 이유로 기계화학적방법인 Carisolv 적용과 특수 고안된 기구로 우식부 제거와 우식 확인을 위한 기구접근의 용이성에서 비추어볼 때, 상악과 하악의 기구접근에 특별한 어려움의 차이점이 없었고, 기계적인 방법에서도 burs의 접근성과 우식제거확인을 위한 기구의 접근이 상악과 하악에서 차이가 없었기 때문이라 생각된다.

Chaussain 등⁷⁾은 우식의 부위와 상태에 따라 우식 제거 소요시간을 측정 한 결과, 치수 쪽으로 깊고 넓은 우식부위에서 가장 소요시간이 길게 나타났다고 하였다. 본 연구결과를 구치부 소구치부 및 전치부로 나누어 관찰한 결과, 구치부가 소구치부의 우식제거에 다소 긴 소요시간을 보였고 전치부에서 가장 적은 소요시간을 나타내었다. 그 이유는 구치부보다 소구치와 전치가 시아의 확보가 용이하고 기구

의 접근에서 유리하며 구치부에서는 우식와동의 크기가 커서 Carisolv gel의 적용횟수가 늘어나고 기구 접근이 불리하고 우식 확인을 위한 시간 연장과 저속의 burs의 사용시간이 길어졌기 때문으로 생각된다.

임상적인 기계화학적 우식제거의 평가에서 Ericson 등⁶⁾, Chaussain 등⁷⁾과 Kakaboura 등¹⁰⁾은 우식의 부위와 상태에 따른 Carisolv에 의한 우식 제거 시 burs를 이용한 기계적인 우식제거 방법보다 마취의 필요성은 줄었고, 환자의 불쾌감과 공포심도 감소시킬 수 있다고 보고하였으나, 본 실험에서는 단지 환자의 주관적인 요구에 의한 마취의 시행 여부만을 확인하였으며 기계화학적 제거 시 188개 치아 중 21개(11%)에서, 기계적인 제거의 경우, 115개의 치아 중 64개 (56%)에서 환자가 시술도중 불편함을 호소하여 마취를 시행하였다. 기계화학적 우식제거 시 국소마취는 수동기구에 의한 excavation시 자극 때문에 발생하는 환자의 불편감 호소로 시행하였으며, Carisolv gel 자체에 의한 이물감이나 불편감의 호소는 없었다. 이런 결과는 Ericson 등⁶⁾의 연구에서도 기계화학적 우식제거에서는 107개중 3개에서 기계적인 우식제거의 경우 20개중 9개에서 국소마취를 시행하였다고 보고한 것과, Chaussain 등⁷⁾이 기계화학적 우식제거에서는 94개중 30개에서 기계적인 우식제거 시 26개중 18개에서 국소마취를 시행하였다고 보고한 것과 같이 환자의 마취 빈도를 줄일 수 있는 방법이라고 사료된다. 이는 본 연구와 같은 결과로 나타났다고 사료된다. 또한 Chaussain 등⁷⁾은 다각적인 관찰에서 기계화학적 우식제거 방법이 모든 치아에 적용이 가능하고, 환자의 만족도가 높으며, 비교적 큰 우식에서도 국소마취를 생략할 수 있어 환자가 비록 진료시간이 길어지더라도 불편감은 적었다고 보고한 바 있다.

한편 Yamada 등³⁾은 레이저 (Diagnodent)를 이용하여 Carisolv로 우식 제거 후, 기존의 기계적인 방법에 비하여 효율적인 우식 상아질 잔존여부를 확인하는 방법을 소개한 바 있으나, 본 연구에서는 Caries detector (Kuraray, co. Japan)로 염색하여 우식을 확인하고, #23 Explorer로 우식부의 경도를 측정하고, 그리고 X-ray 판독 등을 이용하여 잔존 우식 상아질을 확인한 방법만을 이용하여 Yamada 등이 제시한 방법의 우월성을 확인할 수는 없었다. 또한 Ericson 등⁶⁾이 Carisolv gel이 수영장의 물에서 느낄 수 있는 염소 냄새와 맛에 대한 불쾌감에 대한 평가에서 환자의 맛에 대한 반응은 64%에서, 냄새의 반응은 77%에서 경험하지 못했다고 보고하였으며 Carisolv gel의 맛과 냄새에 대한 불쾌감은 거의 없다고 보고 하였으나, 본 연구에서는 이러한 냄새나 맛에 대한 평가는 이루어지지 않았고, 진료 시작 전에 환자에게 Carisolv gel의 맛과 냄새에 대한 정보를 미리 알려주어 이에 대한 불쾌감 호소는 없었다고 생각된다.

우식부의 제거 시 가능한 건전 상아질의 잔존이 임상에서 치아의 보존적 수복을 위하여 중요하다. 즉 기계적인 우식 제거방법 보다 기계화학적인 우식제거방법을 이용할 경우, Wennerberg 등¹⁵⁾은 Carisolv gel의 우식부 적용 후 surface topography연구에서 건전 상아질과 법랑질에 영향을 미치지 않음을 관찰하여 불필요한 치질의 삭제를 줄이는 장점을 알 수 있다. Arvidsson 등¹⁶⁾도 surface topography와 surface chemistry조사에서 Carisolv 로 우식부를 제거할 경우, 우식상아질만 영향을 미치고 건전 상아질에는 영향을 미치지 않는다고 주장하였고, Hannig 등⁹⁾도 Carisolv 는 건전 상아질의 탈회는 일으키지 않고, 변성 상아질만을 선택적으로 화학적 용해작용을 보인다고 보고하였다. 또한 Banerjee 등²⁰⁾은 Carisolv로 우식 부위를 제거 후 와동에 접착 수복술을 시행할 경우, 최소한도의 치질 삭제로 접착 면적을 증가시켜 접착강도를 증가시킬 수 있는 장점을 보고하였고, Cederlund 등¹⁸⁾도 Carisolv gel을 건전 상아질에 적용시켜 표면의 topography로 측정된 결과, Carisolv gel 자체는 콜라겐 섬유를 용해시키지 않았고, bur에 의해 우식을 제거한 경우에는 도말층이 잔존 상아질을 덮어 접착 수복의 결합력을 저하시킬 수 있는 반면, Carisolv로 우식을 제거한 경우는 도말층이 형성되지 않아 접착수복에 유리하다고 보고하였다. 또한 Haak 등¹⁷⁾은 Carisolv gel로 우식 제거 후 composite resin (Teric Ceram/Syntac SC)을 적용할 경우가 기계적인 우식 제거 후 composite resin (Teric Ceram/Syntac SC)을 적용할 경우와 비교하여 shear bond strength가 높게 나타났음을 관찰하였다. 본 연구 결과에서도 Carisolv로 우식을 제거한 경우는 도말층이 형성되지 않았으며, 이는 기계 화학적 우식 제거 방법이 접착 수복학 분야에서 기계적인 제거 방법보다 더 유리하게 사용될 수 있을 것으로 판단된다.

Carisolv를 이용한 우식 제거 시, 잔존 우식 상아질의 여부에 대한 연구보고에서 Cederlund 등¹⁹⁾은 광학 현미경하에서는 대부분의 우식부가 완전히 제거되었으나, 법랑 상아 경계부에서 우식 상아질의 잔존을 관찰하였다고 보고하였고, 또한 Splieth 등¹¹⁾은 *in vitro* 연구에서 발치한 치아를 대상으로 잔존 우식 상아질을 methyl red로 염색하여 광학 현미경으로 관찰하여 기계화학적 제거 방법이 기계적 방법보다 우식 상아질이 더 많이 잔존함을 보고하였다. 본 실험에서도 기계적인 방법으로 우식 상아질을 제거시 잔존 우식 상아질을 관찰할 수 없었으나, 오히려 기계화학적으로 우식 상아질을 제거한 상아질 표면에서는 잔존 우식 부위가 관찰되었다.

한편 Dammaschk²⁰⁾등은 Carisolv의 구강 내 사용의 안정성과 동물실험에서의 Carisolv의 독성에 대한 연구에서 기계적인 방법에서 보다 기계화학적인 방법이 치수에 근접한 우식일수록 치수의 자극이 적었음을 보고하여 기계화학

적 방법이 임상에서 보다 안전하게 사용할 수 있음을 알 수 있다.

임상적 평가에서, 기계화학적인 방법 (Carisolv)은 회전 절삭 기구를 사용하는 기계적인 방법에 비해 시술에 소요되는 시간이 길지만 국소 마취의 공포와 회전 절삭 기구의 소음과 진동에 의한 불쾌감 등이 감소되는 이점이 있어 대부분의 환자들이 만족하였다. 또한 조직학적인 평가에서도 기계화학적인 방법 (Carisolv)은 우식 상아질에 선택적으로 작용하여 건전 치질의 제거를 최소화할 수 있어 건전치질의 보존에 유리하다. 그러나 시술시간의 증가와 시술의 번거로움과 우식 상아질의 완전 제거의 불확실성 등으로 인해 현재 임상가들에게서 널리 사용되고 있지는 않다. 따라서 최근 기존의 Carisolv gel의 단점인 gel의 긴 적용시간과 우식 상아질 제거의 불확실성의 단점을 보완하고자 0.95%의 hypochlorite가 함유된 새로운 타입의 gel이 개발되고 있으며, 이는 우식 제거에 치질을 최대한으로 보존할 수 있는 Carisolv gel의 장점과 함께 새로운 gel 속에 함유된 0.95%의 hypochlorite의 항균작용 (antibacterial action)이 수복물 충전 후의 2차 우식을 억제할 수 있으므로, 치질을 보존하고 2차 우식을 예방하고자 하는 보존 수복학의 치료방향에 부합되는 방법으로 생각되는 새로운 타입의 Carisolv gel의 용도와 적용 방법에 관하여 계속 연구되어야 할 분야로 사료된다.

V. 결 론

본 연구는 치아 우식이 있는 303개의 치아를 구강 내에서 기계적인 방법과 기계화학적인 우식제거 방법으로 나누어, 기계적 제거방법은 저속의 라운드바 (#2, 4, 6 Mani, Japan.)로 우식부위를 제거하고, 기계 화학적 제거 방법은 Carisolv를 이용하여 우식부위를 제거한 후, 방사선 사진, #23 Explorer 및 Caries detector (Kuraray, Co. Japan)로 잔존 우식부를 확인하여 우식제거 소요시간을 측정하였고, 또한 실험실에서 발치한 우식 대구치 20개를 기계적인 방법으로 10개 및 기계 화학적 방법으로 10개의 우식부위를 제거한 후 Villanueva bone 염색액으로 염색하여 우식 상아질의 잔존 정도를 광학현미경으로 관찰하여 다음의 결론을 얻었다:

1. 우식제거에 평균소요시간은 기계화학적 제거방법이 기계적인 우식제거방법 보다 약 1.5배 더 길게 나타났다 ($P < 0.05$).
2. 우식제거에 평균소요시간은 소구치보다 대구치에서 더 긴 소요시간을 보였고, 전치에서 가장 적은 소요시간으로 나타났다.
3. 상악과 하악에서는 소요시간에 차이가 나타나지 않았다 ($P > 0.05$).

4. 기계화학적 방법으로 우식 상아질을 제거 시 잔존 우식 상아질이 관찰되었으며 기계적 및 기계화학적 방법으로 우식 상아질을 제거한 표면에서는 도말층 (smear layer)은 관찰되지 않았다.

참고문헌

- Banerjee A, Kidd E, Watson T. *In vitro* evaluation of five alternative methods of carious dentine excavation. *Caries Res* 34:144-150, 2000.
- Banerjee A, Kidd E, Watson T. Scanning electron microscopic observations of human dentine after mechanical caries excavation. *J Dent* 28:179-186, 2000.
- Yamada Y, Hossain M, Kawanaka T, Kinoshita J, Matsumoto K. Removal effects of the Nd:YAG laser and Carisolv on carious dentin. *J Clin Laser Med Surg* 18:241-245, 2000.
- Yamada Y, Hossain M, Suzuki N, Kinoshita JI, Nakamura Y, Matsumoto K. Removal of carious dentin by Er: YAG laser irradiation with and without carisolv. *J Clin Laser Med Surg* 19:127-131, 2001.
- Beeley JA, Yip HK, Stevenson AG. Chemochemical caries removal a review of the techniques and latest developments. *Br Dent J* 22:188:427-430, 2000.
- Ericson D, Zimmerman M, Raber H, Gotrick B, Bornstein R, Thorell J. Clinical evaluation of efficacy and safety of a new method for chemo-mechanical removal of caries. A multi-centre study. *Caries Res* 33:171-177, 1999.
- Chaussain-Miller C, Decup F, Domejean-Orliaguet S, Gillet D, Guigand M, Kaleka R, Laboux O, Lafont J, Medioni E, Serfaty R, Toumelin-Chemla F, Tubiana J, Lasfargues J. Clinical evaluation of the Carisolv chemomechanical caries removal technique according to the site/stage concept, a revised caries classification system. *Clin Oral Invest* 7:32-37, 2003.
- Munshi AK, Hegde AM, Shetty PK. Clinical evaluation of Carisolv in the chemico-mechanical removal of carious dentin. *Clin Pediatr Dent* 26:49-54, 2001.
- Hannig M. Effect of Carisolv™ solution on sound, demineralized and denatured dentin - an ultrastructural investigation. *Clin Oral Invest* 3:155-159, 1999.
- Kakaboura A, Masouras C, Staikou O, Vougiouklakis G. A comparative clinical study on the Carisolv caries removal method. *Quint Int* 34:269-271, 2003.
- Splieth C, Rosin M, Gellissen B. Determination of residual dentine caries after conventional mechanical and chemo-mechanical caries removal with Carisolv. *Clin Oral Invest* 5:250-253, 2001.
- Maragakis GM, Hahn P, Hellwig E. Clinical evaluation of chemo-mechanical caries removal in primary molars and its acceptance by patients. *Caries Res* 35:205-210, 2001.
- Nadanovsky P, Cohen Carneiro F, Souza de Mello F. Removal of caries using only hand instruments: a comparison of mechanical and chemo-mechanical methods. *Caries Res* 35:384-389, 2001.
- Pure S, Lingstrom P, Birkhed D. Evaluation of Carisolv for the chemo-mechanical removal of primary root caries *in vivo*. *Caries Res* 34:275-280, 2000.
- Wennerberg A, Sawase T, Kultje C. The influence of Carisolv on enamel and dentine surface topography. *Eur J Oral Sci* 107:297-306, 1999.
- Arvidsson A, Liedberg B, M?ller K, Lyvén B, Sellén A, Wennerberg A. Chemical and topographical analyses of dentine surfaces after Carisolv™ treatment. *J Dent* 30:67-75, 2002.
- Haak R, Witch MJ, Noack MJ. Does chemo-mechanical caries removal affect dentine adhesion? *Eur J Oral Sci* 108:449-455, 2000.
- Cederlund A, Lindskog S, Blomlof J. Effect of a chemo-mechanical caries removal system (Carisolv) on dentin topography of non-carious dentin. *Acta Odontol Scand* 57:185-189, 1999.
- Cederlund A, Lindskog S, Blomlof J. Efficacy of Carisolv-Assisted caries excavation. *Int Dent* 19:465-469, 1999.
- Dammaschk T, Stratmann U, Mokrys K, Kaup M, Ott K. Histocytological evaluation of the reaction of rat pulp tissue to Carisolv. *J Dent* 29:283-290, 2001.

국문초록

치아 우식부의 기계화학적 제거 효과에 대한 연구

임순빈¹ · 최경규^{1,2} · 박상진^{1,2*}

¹경희대학교 대학원 치의학과 치과보존학교실

²경희대학교 치과대학 구강생물학연구소

본 연구는 우식의 기계적 제거와 기계화학적 제거의 효과를 비교, 평가하고자 하였으며, 기계적 제거방법은 저속의 round bur로, 기계 화학적 제거 방법은 Carisolv로 우식을 제거한 후, 잔존 우식을 확인하여 소요시간을 측정하였고, 또 실험실에서 발치한 우식 대구치 20개를 위 두 가지 방법으로 우식을 제거 후, Villanueva bone stain액으로 염색하고 표본을 제작 후 관찰하여 다음의 결론을 얻었다:

1. 우식제거에 평균소요시간은 기계화학적 제거가 기계적인 제거보다 1.5배 더 길게 나타났다 ($P < 0.05$).
2. 우식제거에 평균소요시간은 소구치보다 대구치에서 더 길었고, 전치에서 가장 적은것으로 나타났다 ($P < 0.05$).
3. 상 · 하악에서는 차이가 없었다 ($P > 0.05$).
4. 기계화학적 방법으로 우식 상아질을 제거 시 잔존 우식 상아질이 관찰되었으며 두 방법 모두 우식 상아질을 제거한 표면에서는 도말층을 관찰할 수 없었다.

주요어: 기계적 제거, 기계화학적 방법, 우식, 잔존 우식, 치근단 방사선 사진, Carisolv