대한안이비인후피부과학회지 제17권 제2호(2004년 8월)
The Journal of Korean Oriental Medical Ophthalmology & Otolaryngology & Dermatology 2004;17(2):131-139

桂枝加黃芪湯으로 치료한 소아 아토피 피부염의 한방치험 3례 -삼출을 주증상으로 하는 환자를 대상으로

정진영 · 김윤범

경희대학교 한의과대학 안이비인후피부과학교실

Three Cases of Atopic Dermatitis

Jin-yiung Jung · Yoon-bum Kim

Background: Infantile atopic dermatitis involves the face, with erythematous weepy patches. This weeping eczema has severe itching and causes eczema secondarily. Also it has a profound effect on the quality of life. Many infantile AD patient and parent suffer troubles because of weeping eczema.

Objective: The purpose of this study was to evaluate the efficacy of Gyejigahwanggitang(桂枝加黃芪湯) in infantile AD patient with weeping eczema.

Method: I treated them with Gyejigahwanggitang(桂枝加黃芪湯) for balancing YoungWi(調和榮衛). I also used acupuncture therapy.

Key words : Infantile atopic dermatitis, balancing YoungWi(調和榮衛)

서론

아토피 피부염은 음식물, 정서적 요인, 환경적인 요인, 유전적 요인이 복합적으로 작용하여 피부 소양증. 건조, 인설, 홍반, 삼출, 찰상, 가피 등을 주증상으로 하는 피부염증의 일종으로 아토피성 체질을 바탕으로 발생하는 만성 혹은 재발성 피부염이다.

교신저자: 정진영, 경희대학교 한의과대학 안이비인후피부과학교실
(Tel: 016-274-5747 E-mail: wowsally@freechal.com)

습진, 아토피습진, 알레르기성 습진, 소아습진, IgE 피부염 등과 동의어로 쓰이며, 소아에서 흔한데, 유아습진의 가장 대표적인 형태라 할 수 있다.

한의학적으로 볼 때, 아토피 피부염과 명확하게 일치하는 병명은 없다. 다만 문헌상에서 찾아보면 奶癬 胎風 胎赤 胎癬 胎熱 胎毒 胎瘡 乳癬 血風瘡 四彎風 浸淫瘡 胎斂瘡 등이 아토피 피부염과 유사하다고 볼 수 있다.[1,2] 이러한 병명들은 주로 아토피 피부염의 원인이나 증상에 따른 분류로 볼 수 있다.

양방에서는 아토피피부염을 습진성 피부질환으로

간주하는데, 습진은 급성, 아급성, 만성으로 분류된다. 또한 아토피 피부염을 연령의 변화에 따라 임상양상을 구분하여 설명하는 것이 일반적인데, 유아기(2개월~2세)와 소아기(2세~10세), 사춘기 및 성인기로 나뉜다. 유아기는 홍반성 구진, 소수포 및 삼출이나 가피 형태의 급성습진의 병변을 흔히 가지며, 소아기는 아급성 및 만성의 경과를 치하여 인설을 동반하는 홍반성 구진과 판 그리고 건조증의 형태로 나타나는 경우가 많다. 사춘기 및 성인기는 계속적인 소파에 의한 태선화 양진이 특징적이다.[3]

본 한의원을 내원하는 유아기의 아토피 환자들의 경우 이런 급성 병변을 가지고 있는 경우가 많다. 주로 얼굴의 삼출과 가피, 극심한 소양증을 호소하며, 얼굴 외에 목 다리 등배 부위까지 삼출이 광범위하게 나오는 경우도 있다. 양방에서는 이런 환자들의 경우 보통 스테로이드연고나 심한 경우에는 입원치료를 권하는데, 대부분의 부모님들이 스테로이드 연고 자체를 바르기 싫어하고, 조금 바르다가 눈에 띄게 삼출이 멎는 것을 보고 더 겁을 내면서 임의로 중단하는 경우가 많다. 또한 입원치료의 권유를 받을 경우 항생제의 투여와 스테로이드 치료에 많은 심리적 부담감을 느껴서 양방치료를 포기하고 한의원을 내원하게 된다. 이러한 환자들의 경우 특히 이차감염의 위험성이 높고, 증상의 범위가 넓어지고 삼출의 양이 점점 많아지면 환아가 체온조절을 제대로 하지 못하면서 몸을 계속 떠는 경우가 생기고, 심하면 탈수증상까지 올 수 있기 때문에 빠른 시일내에 삼출을 막는 것이 치료의 최우선으로 삼게 된다. 이런 이유에서 일본의 치험례를 뒤지다가 발견한 처방이 <金匱要略>의 桂枝加黃芪湯이다. 金匱要略 상에는 黃汗에 쓰는 처방으로 나와있지만 실제 임상에서의 운용은 피부병에의 운용이 많은 처방이다. 특히 일본의 야마따 데루따네의 치험례를 보고 삼출성 병변이 심한 아토피 환아의 치료에 응용해보게 되었다.[4]

연구대상 및 치료 방법

1. 연구대상

2004년 1월부터 2004년 4월까지 타의료기관에서 아토피성 피부염이라고 진단을 받고 혜원한의원에 내원한 2세 미만의 환아 중에서 삼출을 주증상으로 하고, 몸무게와 키가 평균미달이며, 腹診시 허탈한 경우를 보인 3례를 대상으로 하였다.

2. 치료 방법

처방은 金匱要略5)의 桂枝加黃芪湯을 기본방으로 하고, 용량은 조금 바꾸었다.

桂枝加黃芪湯: 生薑 8 g 桂枝 8g 白芍葯 8g 大棗 8g 黃芪 6g 甘草 4g

鍼은 合谷 曲池 太衝 足三里을 기본혈로 하였고, 지방환자 한 명을 제외한 2명에게 1주에 한번 내원하게 하여서 침치료를 시행하였다.

그 외에 삼출이 심한 부위는 식염수 습포를 권했으나 아직 어린 아기들이기 때문에 1분정도도 얼굴에 거즈를 올려놓기 힘들어서 집에서 삼출이 날 때는 스테로이드 연고 대신에 식염수로 닦아주라고 권고했으며, 영양사의 지도 아래 식이요법을 함께 병행하였다.(수유부 식이요법과 이유식 시작)

증례

1. 증례 1

(1)성명: 윤O O M / 1

(2)치료기간: 2004. 4. 11 ~ 2004. 5. 6

(3)주소증: 피부 건조, 인설, 주야간 소양증, 삼출

안면발적, 전신홍반, 부종

(4)발병일: 2003년 5월 경에 처음으로 발병, 2004년 3월 초 감기 걸리면서 증상 악화

(5)과거력: 폐렴초기 증상으로 내복약 먹은 적 있음, 아토피로 한약 복용 중, 후시딘 사용

(6)가족력: none

(7)현병력 및 환자고찰

78㎝ 9㎏의 갓 돌을 넘긴 14개월의 남환으로 몸무게가 평균치에도 미치지 못한다. 내원 당시 타 한의원에서 한약을 먹고 있었음. 최근 한달사이에 스테로이드 사용 병력은 없으며 상처부위에 후시딘을 조금씩 바르고 있음. 얼굴을 비롯하여 몸 전체적으로 홍반 발적 삼출 가피가 심한 상태로 소양증 또한 심했음. 이마에는 농포가 많이 발견됨. 내원 당시는 모유와 분유 수유중이고 이유식을 하지 않고 있었음.

(8)치료방법

H-herb: 桂枝加黃芪湯

A-Tx: 합곡 곡지 태충 족삼리

(9)경과(4/11, 4/22, 5/6)

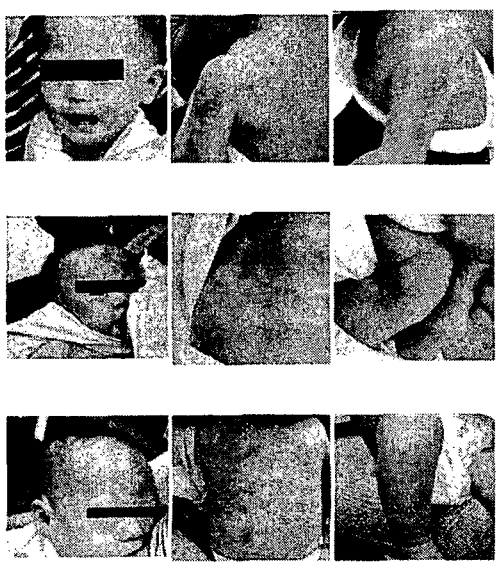

4월 11일: 얼굴을 비롯하여 전신이 붉고 비후된 피부 상태이다. 소양증도 심하고, 이마에 농포가 많이 보인다. 변이 묽어서 비오비타를 복용중이다. 먹는 양이 작다. 손발냉감이 심한 편이며 푸른 빛이 감돈다.

4월 17일: 먹은 것이 그대로 변으로 나온다. 전체적인 홍반은 감소하였다.

4월 22일: 예전보다 삼출은 덜하다. 가피가 떨어지는 것이 반복된다. 수족 냉증도 예전보다 덜하다.

4월 29일: 전체적으로 증상이 호전되고 있는 상태. 수족냉증과 푸른 빛 사라졌다. 아직 얼굴에서 삼출증상은 남아있다. 등부위에서도 약간의 진물이 나기도 한다. 아침에 얼굴이 붓는다.

5월 6일: 29일 내원한 저녁 온 몸이 깨끗했었고 5일까지 유지되다가 다시 조금씩 증상이 올라옴, 소양증 감소

5월 13일: 먹는 양이 2배로 늘면서 몸무게도 전주에 비해서 0.4㎏이 늘었다. 예전보다 우는 정도도 줄었다. 진물은 더 이상 나지 않았다. 등부위가 가장 많이 호전(한번도 긁지 않았다)

2. 증례 2

(1)성명: 배O O M / 10개월

(2)치료기간: 2004. 1. 18 ~ 2004. 4. 3

(3)주소증: 안면부 삼출, 인설, 주야간 소양증, 안면발적, 피부 건조, 홍반

(4)발병일: 2003년 11월달에 발병. 2004년 1월 초부터 증상악화.

(5)과거력: none

(6)가족력: 누나가 아토피 피부염임

(7)현병력 및 환자고찰

58㎝ 8.7㎏의 생후 10개월에 접어드는 남환으로 키와 몸무게가 평균치에 못 미친다. 최근 한달사이에 스테로이드 사용 병력은 없음. 얼굴이 가장 심한 부위로 삼출과 가피가 심해서 목에 두른 손수건이 항상 젖어 있음. 야간 소양증이 극심하며,

귀, 후경부에도 홍반과 삼출 가피가 있음. 손등을 비롯하여 전완 바깥을 많이 긁음. 등배 다리에도 전체적으로 홍반과 피부 건조가 보이는 상태. 내원 당시는 모유수유중이고 이유식을 하지 않고 있었음. 지방환자로 한달에 한번 꼴로 내원가능하였음

(8)치료방법

H-herb: 桂枝加黃芪湯

A-Tx: 합곡 곡지 태충 족삼리

(9)경과(1/18, 2/15, 4/3)



1월 18일: 가장 심한 부위는 얼굴로 삼출과 가피가 얼굴 전면을 다 덮고 있는 상태이다. 그 외에 손등에도 홍반과 피부비후가 보이며 등배 팔 다리에도 구진 홍반이 혼재되어 있다.

2월 15일: 팔과 손등이 가장 많이 좋아졌으며 아직까지 얼굴로는 손이 가는 상태이다. 사진보다 훨씬 증상이 좋았었는데 며칠부터 증상이 악화되었다고 했다. 삼출은 더 이상 없음

4월 3일: 사진보다 더 좋았었는데 서울에 올라오면서 얼굴이 다시 붉어졌다. 얼굴에서 진물은 나지 않았다. 전체적으로 피부가 많이 매끄러워졌다. 식욕이 많이 늘었다.

5월 8일: <전화상담> 그동안 집안에 일이 있어서 한약을 먹지 못했다. 얼굴이 구진 다발, 4월 31일보다는 악화된 상태이다.

3. 증례 3

(1)성명: 김O O F / 7개월

(2)치료기간: 2004. 3. 29 ~ 2004. 5. 10

(3)주소증: 안면과 두피의 삼출과 가피, 주야간 소양증

(4)발병일: 2003년 11월 경

(5)과거력: 아토피로 한약 복용, 리도맥스 사용

(6)가족력: none

(7)현병력 및 환자고찰

66㎝ 6.3㎏의 7개월의 여환으로 3개월동안 몸무게 변화가 없음. 최근 일주일동안 리도맥스를 1일 1회 얼굴과 발목에 발랐음. 생후 2개월에 한약을 먹은 병력이 있고, 한약을 먹고 목에서 진물이 심하게 나는 것은 많이 호전되었으나 얼굴은 증상변화가 없어 내원하심. 원래 얼굴 두피 목에만 증상이 있다가 최근 10일 전부터 가슴 손등 다리 발목까지 범위가 넓어짐. 낮에는 별로 긁지 않으나 야간 소양증이 심해서 새벽 2~3시에 꼭 깬다. 내원 당시는 모유수유 중이고 아직 이유식을 하지 않음.

(8)치료방법

H-herb: 桂枝加黃芪湯

A-Tx: 합곡 곡지 태충 족삼리

(9)경과(3/29, 4/6, 4/12, 4/26 5/10)

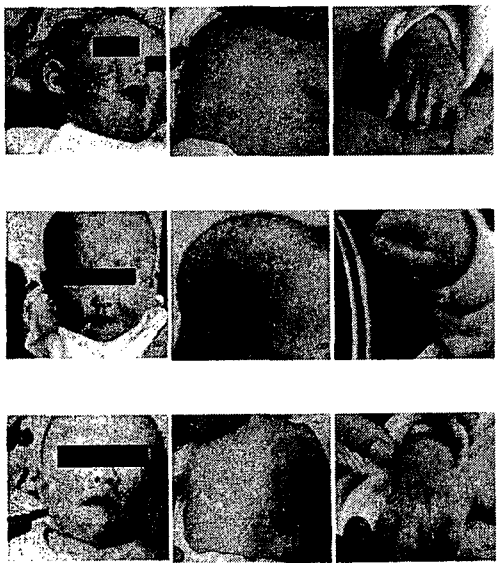

3월 29일: 최근 일주일동안 리도맥스를 하루에 1회 발랐다. 얼굴 삼출이 심한 편이며(현재는 연고를 발라서 삼출은 없다), 손등이 태선화되어 있다. 흉부 홍반 팔 다리 발목까지 증상이 퍼져 있다. 새벽 2~3시 경에 항상 깨서 운다. 손발이 차다.

4월 6일: 안면부는 호전되었으나, 몸은 더 붉어졌다. 리도맥스 연고는 더 이상 바르지 않는다. 흉부 홍반 범위가 늘어나고 깨끗했던 등도 붉어졌다. 발목의 홍반은 감소

4월 12일: 도배를 새로했던 집에 간 후로 2일 동안 얼굴 증상이 심했었음(그집에 간지 1시간 후에 얼굴이 갑자기 붉어졌음), 두피가피 삼출 감소. 손등이 많이 부드러워졌다. 예전보다 소양증 감소. 낮에는 거의 긁지 않는다. 새벽만 되면 얼굴이 붉어지면서 논바닥 갈라지는 것처럼 갈라지면서 진물이 많이 난다(한약 먹기 전보다는 그 시간간격이 늘어남)

4월 26일: 손등 증상이 가장 많이 좋아짐 다리도 매끄러워지고 발목 증상 거의 사라짐. 아직까지 주기적으로 얼굴에서 삼출이 많다(예전보다 시간 간격 점차 늘어남) 전보다 밤에 잘 잔다. 손발 차가운 증상이 예전보다 덜하다.

5월 10일: 팔다리 증상이 가장 많이 좋아졌다. 흉부 몸 증상도 호전. 얼굴 삼출양도 감소했으나 아직까지는 주기적으로 얼굴에 열이 뜨면서 진물이 난다. 몸무게 변화 없음

고찰 및 결론

아토피 피부염은 주로 유아와 소아에 발생하는 흔한 만성 혹은 재발성 피부염으로 한의학에서는 선후천으로 나누어서 원인을 인식한다. 선천적 원인으로는 <醫宗金鑑>[6]의 "胎中血熱"과 <外科正宗>[7]의 "奶癬因兒在胎中 母食五辛 父餐炙煿 遺熱與兒"을 들 수 있고, 후천적 원인으로는 風熱, 濕熱, 血虛, 血熱 등으로 인해 脾胃의 運化機能 실조로 생기는 內部의 胎化濕熱과 외부로부터 침입하는 風濕熱이 기부에 쌓여서 형성된다고 본다.

임상양상(발병양상)에 따라 濕性, 乾性, (脂溢性)으로도 나누는데, 청대의 <醫宗金鑑>[6]에서 "痒起白屑 形如癬疥 由胎中血熱 落草受風纏綿 此系乾癬, 有誤用燙洗 皮膚起粟 瘙痒無度 黃水浸淫 延及遍身 卽成濕癬"이라 하여 처음으로 태렴창의 건렴과 습렴으로의 변증이 시도하였다.

최근 한방에서도 급성 만성으로 나누어서 원인을 분류하기도 한다. 급성은 風熱, 濕熱을, 만성은 血虛(風燥), 血熱, 濕熱蘊阻 등을 원인으로 본다.[1]

	급 성	
風	陽邪, 頭面上皮에서 증상이 심, 전신에 범발한다.	來熱蘊結하기 쉬으므로
濕	陰邪, 腠理에 침습하여 水疱, 糜爛 滲液이 발생	皮膚紅潮 灼熱 作痒 疼痛

만 성		
血虛	陰血虧損, 生風生燥, 膚失所養하여 皮膚乾燥 粗糙 肥厚 鱗屑	反復發作, 長期不愈
濕熱	肝經濕熱-胸腹陰部에서 자주 발생 脾虛濕熱蘊組-영양이상, 대사이상으로 발생	極烈瘙痒하여 夜間不安 胃納不振 飮食減退

아토피피부염의 급성기에는 소양증이 심한 홍반성 구진과 수포가 발생하는데, 긁으면 삼출성 병변이 발생하며, 이차감염이 발생할 가능성이 높은 편이다. 아급성기에는 찰상, 홍반성 혹은 인설이 덮인 구진과 판이 발생하며, 만성기에는 반복된 소파로 인해 태선화가 일어난다. 특히 유아기의 아토피 피부염은 급성 병변으로 시작하는데, 삼출이 심한 경우가 많으며 때로 이차감염을 동반하여 가피 농포 등이 함께 보인다[8]. 급성습진의 치료의 기본은 휴식과 병변의 보호, 자극이 없는 외용제의 사용과 안정(절대, 부분)이라고 하는데, 움직이지 않고 쉬는 것이 치료에 도움이 된다고 한다. 또한 진물이 나는 급성 병변은 시원한 식염수나 소독작용이 있는 약물에 담그거나 물이 배나올 정도의 습포 등 병변을 적셔주는 치료를 1일 3~4회 반복하도록 권하고 있다. 한방에서는 삼출이 있는 급성 병변에 마치현 60g (또는 포공영, 용담, 야국화)에 물 약 2000~3000 ㎖를 가하여 15~20분간 끓여서 차갑게 한후 매일 2~4회 각각 30~60분씩 습포하는 방법이 있다[9].

이 논문에서 알아보고자 하는 것은 삼출성 병변이 심할 때의 한방 치료에 관해서이다. 그래서 발병양상에 따른 분류 중 급성기, 濕性型, 風濕偏重型, 濕重于熱型, 발병시기에 따른 분류중에서는 유아기에 주목하였다.

<아토피 피부염의 양한방적 고찰>을 보면 아토피 피부염의 치방에 대해서 각 유형별로 잘 정리되어 있다. 急性期, 濕性型, 風濕偏重型, 濕重于熱型, 乳兒期로 정리해보면 다음의 표와 같다.

분류	치법	처방	가감법
急性期	清熱 利濕	萆薢滲濕湯合二妙丸加減 銀花3돈 포공영5돈 蒼朮3돈 苦蔘片4돈 黃柏3돈 生甘草1돈	發于上部 + 桑葉2돈, 野菊花2돈 蟬衣1돈 發于中部 + 龍膽草2돈, 生山梔3돈 發于下部 + 車前子5돈, 萆薢4돈 伴有靑筋蠶露+ 赤芍藥4돈, 紅花2돈
濕症	健脾 除濕 清熱 止痒	野菊除濕湯 小兒化濕湯加減 香橘丹 蔘苓白朮散	熱盛 +黃芩, 丹皮 痒甚 +刺蒺藜 白鮮皮 滲出多 +茵蔯 納呆+焦三仙 鷄內金
風濕偏重型	清熱 利濕 消風 止痒	消風散 消風散加減 消風散加減 凉血散風散	皮疹紅潮明顯 +山梔 紫草 각9g 病在胸部以上 +黃芩 菊花 각9g 腹部以下 + 黃柏 牛膝 각9g 病變形發全身 + 山梔9g, 茅根12g 便秘 + 生大黃
濕重于熱型	清熱 利濕 消風 止痒	萆薢滲濕湯 清肌滲濕湯 當歸拈痛湯 龍膽瀉肝湯	
乳兒期	散風 清熱 利濕	桑葉 菊花 銀花 苦蔘片 制大黃 生甘草	濕性 車前子 茯苓皮 蒼朮 黃柏

野菊除濕湯(中國診療常規): 야국화 차전자 연교 등심 죽엽 금은화 백선피 모근 감초

小兒化濕湯加減(中醫臨床大全): 창출 진피 복령 택사 초맥아 육일산

香橘丹(中醫臨床大全): 복령 창출 초백출 진피 향부 산약 법반하 백편두 의이인 연자육 지실 후박 산사 육신곡 맥아 사인 택사 감초 목향

蔘苓白朮散(中醫臨床大全): 편두 인삼 백출 복령 감초 산약 연자육 길경 의이인 사인

消風散(中醫臨床大全): 형개수 곽향 선태 방풍 백반 천궁 강활 진피 감초 후박 복령 인삼

消風散加減(中華皮膚科雜誌): 형개 방풍 선의 강잠 곽향 각 6g, 강황 천궁 진피 4.5g 당삼 복령 각 9g 감초 3g 후박 4.5g

消風散加減(江西醫藥): 형개 우방자 지모 고삼편

각 9g 방풍 선태 목통 감초 각 6g

凉血散風散(中華皮膚科雜誌): 생지 당귀 형개 방풍 우방 선의 지모 생석고 마인 창출 목통 생감초

萆薢滲濕湯(實用中醫外科學): 비해 의이인 단피 황백 복령 택사 통초 활석

淸肌滲濕湯(中醫臨床大全): 창출 후박 진피 생지초 시호 목통 택사 백지 승마 토초백출 생치자 황연

當歸拈痛湯(中華皮膚科雜誌): 황금 산치 연교 적작 단피 각 9g, 은화 12g, 황연 4.5g

龍膽瀉肝湯(中華皮膚科雜誌): 초용담 시호 택사 목통 차전자 적복령 생지황 당귀 치자 황금 감초

위의 처방들을 살펴보면 급성기의 삼출에 쓰는 처방구성은 다음과 같다.

健脾燥濕		茯苓, 陳皮, 白朮, 山藥, 蓮子肉, 白扁豆
芳香化濕		蒼朮, 厚朴, 砂仁, 藿香, 白荳蔻
利水		茯苓, 車前子, 澤瀉, 薏苡仁, 木通, 萆薢, 燈心, 通草, 滑石
祛風發散		牛蒡子, 荊芥, 防風, 蟬蛻, 柴胡, 白芷, 升麻
淸熱	燥濕	黃柏, 黃連, 黃芩, 龍膽, 苦蔘, 白鮮皮
	解毒	金銀花, 連翹, 蒲公英, 野菊花
	瀉火	竹葉, 知母, 石膏, 山梔
	凉血	茅根, 牧丹皮, 赤芍葯, 生地

삼출이라는 증상을 위처럼 風熱, 濕熱으로 인해 脾胃의 運化機能 실조로 생기는 증상으로 보고 청열이습, 건비조습의 효능을 가진 처방으로 치료할 수도 있지만, 榮衛자체가 깨져서 위기의 순환이 잘 되지 못해 表症 단계에서 문제가 생긴, 즉 피부 장벽이 깨져서 발현되는 것으로 볼 수도 있다. 이러한 관점에서 새로운 처방을 찾았는데, 바로 桂枝加黃芪湯으로 일본의 야마따 데루따네의 여러 치험례를 참고하였다[4].

처음 진찰할 때 생후 7개월이 된 여자아이로 보기에도 무참할 지경이었다. 전신의 피부가 발갛게 되고 그 위에 구진이 다발하고 두부와 안면은 삼출액이 흐르는 것 같이 나와서 흠뻑 젖어 있어, 눈 뜨고 볼 수 없다는 표현이 아주 적절했다. 아이는 울고 있고 안고 있는 엄마 품에서 떨어지려고 하지 않았다. 하는 수 없이 엄마가 안은 채로 복진을 하여 軟하다는 것을 확인하였다. 차트에 의하여 大芎黃湯과 消風散을 사용한 것을 알았다. 필자는 이것을 虛症이라고 생각하여 桂枝加黃芪湯을 투여하였다. 皮膚 瘙痒이 심한 경우는 荊芥 樸楸을 가하고 있으므로 이 경우에도 가하였다. 그 후 1주만에 왔을 때, 양친이 '밤에는 울지 않고 잘 자게 되었다'고 한다. 지금까지는 瘙痒때문에 매일 밤을 울며 지새웠다고 한다. 그후 1주간마다 양친이 함께 아이를 데리고 왔다. 올때 마다 피부는 깨끗해지고, 백색피부의 귀여운 아이로 변해갔다. 항상 생글생글 웃고 행동도 얌전한 아이였다. 그 후 1년의 服藥으로 全治하였다.

桂枝加黃芪湯은 金匱要略의 水氣病脈證治方에 수록된 처방으로 조화영위 축습주표 조양산사의 효능이 있어 영위불화하여 위기허체로 인해 黃汗과 黃疸病이 생길때 쓴다[5]

<金匱要略>

黃汗之病 兩脛自冷: 假令發熱 此屬歷節, 食已汗出 又身常暮盜汗出者, 此勞氣也, 若汗出已反發熱者 久久其身必甲錯 發熱不止者 必生惡瘡, 若身重 汗出已輒輕者 久久必身瞤 瞤卽胸中痛 又從腰以上必汗出 下無汗 腰髖弛痛 如有物在皮中狀 劇者不能食 身疼重 煩燥 小便不利 此爲黃汗 桂枝加黃芪湯主之

諸病黃家 但利小便: 假令脈浮 當以汗解之 宜桂枝加黃芪湯主之

위 조문을 살펴보면 桂枝加黃芪湯의 기전이 다음과 같음을 알 수 있다. 榮衛의 운행이 방해를 받아서 내부의 濕을 다스리는 脾胃와 膀胱의 氣化작용에도 악영향을 끼친 것이다. 즉 몸에 濕熱이 생기는 근본 원인을 비위나 방광의 문제가 아니라 榮衛不和에 있다고 보는 것이다. 처방중의 계지탕으로 조화영위하고, 황기로 益氣 實表行水하여 "善走皮膚" "達于皮膚最捷"하게 하여 위기의 허체와 황한을 다스리는 처방이라 할 수 있다[5]. 健脾燥濕, 芳香化濕利水之劑의 처방(삼령백출산, 귤단, 소아화습단 등)이나, 淸熱利濕 祛風之劑(소풍산 등)와는 그 치료방법이 다름을 알 수 있다.

桂枝加黃芪湯은 桂枝湯에 黃芪가 더해진 처방으로, 桂枝湯과 桂枝 그리고 黃芪에 대해서 좀 더 살펴보았다. 계지탕은 傷寒論의 辨太陽病脈證幷治상에 기재되어 있는데, 계지 작약 감초 생강 대조로 구성되어 있다. "滋陰和陽 調和榮衛"의 효능이 있으며 頭痛 發熱 汗出 惡風 舌苔薄白 脈浮緩의 주치를 가진다. 단지 發散만을 위한 약이 아니라 脾의 津液을 행하게 하고 和榮衛한다. 특히 동원은 "陰經靈藥"이라 정의하고 衛虛를 위한 약이라고 하였다. 체온과 한선 등에도 작용을 하는 表證의 약으로, 임상에서는 일반 감기 및 유행성 감기의 초기, 수족다한증 산후 표허발열, 혈관경련, 두드러기, 피부 소양증, 허한성 위통 및 경련성 복통, 혈관성 두통 등에 응용한다고 한다.[10][11] 계지탕에 관한 논문을 찾아보면 피부나 알레르기 질환에 단독으로 쓴 경우는 보기 힘들었고 桂枝湯 가미방으로 알레르기 비염을 치료한 논문을 찾을 수 있었다[11]. 그 외에 桂枝湯 원방을 투여한 흰 쥐에서 한냉환경조건화에서 신진대사가 지속되어 거의 정상수준의 산소소비량을 나타낸다는 보고는 있었다.[12] 항알레르기 작용의 스크리닝 시험에 사용된 hyaluronidase의 활성이 甘草, 桂枝, 砂仁, 升麻, 細辛 및 黃芩 수용액에서 현저히 나타났으며, 항알레르기 작용 실험 모델 중 대표적인 PCA도 위의 약물에 의해서 유의성있게 억제되었으며, 히스타민 및 세로토닌에 의한 혈과투과성 항진eh한 억제되었다는 보고가 있다.[13]

반면 黃芪의 경우는 면역 증강 효과에 관한 연구가 활발히 이루어진 편인데, 세포성 면역 반응 및 체액성 면역반응을 증가시키는 작용이 있으며, 단독 투여보다 황기당귀의 합제가 더 효과적이라는 보고도 있고, CD4+T세포는 증가시키고, CD8+T 세포는 감소시킴으로서 협력 T 세포와 억제 T 세포의 비율을 증가시키고, 동종면역반응과 림파구 증식을 증가시켜, 선천적 및 특이적 면역기능을 증진시킨다고 한다. 그 외에도 플라보노이드 종류 가운데서 가장 풍부하게 존재하는 QUERCETIN의 항알레르기 및 항염증 효과에 관한 보고도 있었는데, 黃芪 甘草 등에도 그 성분이 발견된다 하였다.[14-17]

이를 볼때 桂枝湯 그리고 桂枝와 黃芪는 면역 및 항 알레르기 작용이 유의성있게 보고되고 있음을 알 수 있다. 桂枝加黃芪湯에 대한 보고는 아직 없으나 桂枝加黃芪湯 및 그 가감방에 대한 실험적 연구가 현재 진행중이라고 한다.

桂枝加黃芪湯의 치험보고는 총 3례에서 이루어졌다. 대상을 선택한 방법은 삼출성 병변을 가지면서 虛證이라고 판단되는 0~2세의 환아 가운데에서 골랐는데, 야마떼씨의 활용요점을 참고하였다. 그 활용요점은 다음과 같다.

"피부병에 사용한다. 대부분 습진이지만 다른 것이라도 좋다. 환자는 허증으로 복부는 연약하고 혹은 위내정수가 있다. 피부색은 흰 사람이 많다. 행동은 완만하고, 어린아이는 매우 얌전하다. 피부발진은 수포 분비물 등이 수분삼출의 증상을 수반하는 경우가 많다."

桂枝加黃芪湯을 투여한 3명의 환아에게서 치료기간의 차이는 있지만 점차적으로 호전되고 있음을 알 수 있다.

평가방법은 보호자의 진술(問診), 내원시 찍은 사진과 현재의 상태(望診), 울음소리(聞診), 切診, 그리고 몸무게측정이다. Scorad index를 쓰지 않은 가장 큰 이유는 스코라드는 각 부위와 증상에 따른 가중치가 없기 때문이다. 예를 들자면 슬와 주와 팔 다리에만 홍반 증상이 있는 환자와 얼굴에서 진물이 나는 환자의 경우, 스코라드 점수는 전자가 더 높을 수 있다. 하지만 실제 임상에서 얼굴부위에 증상이 있는 경우는 다른 부위보다 환자가 느끼는 증상의 심한 정도가 더 크며, 증상 또한 더 나쁘다고 볼 수 있다. 또한 삼출, 구진, 홍반 등의 증상 중에서 환자나 보호자가 느끼는 심한 증상은 "삼출"이지만 scorad index에서는 각 증상에 따른 가중치 없이 똑같은 점수를 주고 있기 때문에 증상의 호전도를 판단할 때 그다지 정확하다고 볼 수가 없다.

위의 다섯가지 진단으로 3명의 환아를 평가한 결과 삼출 증상이 2명에서는 한달 정도에 사라졌으며,

식욕 또한 점차 증가함을 볼 수 있다. 3명 모두에게서 치료 전보다 소양증이 감소하였으며, 증상의 범위와 홍반의 정도 비후된 피부(태선화), 피부 건조 인설이 감소하였다. 또한 울고 보채는 정도도 점차 줄어드는 양상을 보였다. 아토피 증상이 심한 특히 삼출성 병변을 가진 환아에게서 흔히 보는 증상이 수족냉증인데, 보통 아기들이 손발 찬 것은 정상이지만 이런 환아들에게 수족냉증은 그 정도가 심하다. 만지고 있으면 얼음같다는 느낌이 들때가 많고 심한 아이는 손발이 푸른 빛을 띠기도 한다. 슬관절 주관절까지 그 푸른빛이 올라올때도 있다고 한다. 치료를 하다보면 호전되어 갈 때 그 정도가 덜하다는 이야기를 환아 어머니로부터 자주 듣는다. 이번 치험례에서도 수족냉증의 호전이 2명에서 보였다.

치료 기간이 1~3개월밖에 안된 환아를 대상으로 하였고, 또 아직 치료가 끝난 케이스가 아니기 때문에 섣부른 판단을 하기 힘든 것을 사실이나, 虛證의 삼출성 병변을 가진 아토피 피부염에 桂枝加黃芪湯이 유효한 치료효과를 가지고 있다고 판단된다.

참고문헌

1. 박민철, 김진만, 홍철희, 황충연. 아토피 피부염의 동서의학적 문헌 고찰. 대한안이비인후피부과학회지. 2002년;15(1):226-251.
2. 공남미, 지선영. 아토피 피부염의 양한방적 고찰. 대한외관과학회지. 1999:12:241-52
3. 서울대학교 의과대학 피부과학 교실 편. 의대생을 위한 피부과학. 고려의학. 2001:27-8, 32-7
4. 권순종. 古方後世方 解說. 不二學會출판부. 21-29
5. 경희대학교 한의과대학 제 49기 졸업준비위원회. 金匱要略湯證論治. 정담. 2001:445-458
6. 吳謙. 醫宗金鑑(下). 서울:대성문화사. 1983:117, 126, 451, 452
7. 陳實功. 外科正宗. 북경:인민위생출판사. 1964:269.
8. 대한 피부과학회 교과서 편찬위원회 편저. 개정 4판 피부과학. 麗文閣. 2001: 160-166
9. 柳志允. 외과 피부과의 변증논치. 書苑堂. 1988: 211-212
10. 김지형, 박선동. 계지탕의 문헌적 고찰. 대한본초학회. 1996:11(2):115-134
11. 金璟濬, 蔡炳允. 계지탕 가미방의 알레르기 비염에 대한 치험보고. 대한외관과학회지. 1997:10(1):332-339
12. 한경강, 권창호. 계지탕 및 계지가갈근탕 투여가 흰 쥐의 장기조직 대사율에 미치는 영향. 경희대학교 약학대학
13. 김영란. 몇가지 생약의 항 알레르기 작용. 전남대학교
14. 오민철, 안규석. 황기 및 당귀의 면역 증강효과에 관한 연구. 경희대학교 한의과대학. 1986:9:343-353
15. 송봉근. 황기가 면역세포의 기능에 미치는 영향, 대한한의학회 본초분과학회. 1998: 13(2):115-128
16. 서부일. 백출 황기 용규의 면역조절 작용 및 알레르기 저감화에 관한 연구. 대한한의학회 방제분과학회. 1997:5(1):184-202
17. 李埈成, 徐亨植, 盧石善. 수종의 한약재에 함유된 QUERCETIN의 항알레르기 및 함염증 효과에 대한 실험적 연구. 대한외관과학회지. 2001:14(1):226-239