

CT 유도하 경피적 흉부 세침생검 후 발생한 뇌 공기 색전증 1례

동아대학교 의과대학 내과학교실¹, 신경과학교실², 병리학교실³, 흉부외과학교실⁴, 진단방사선과학교실⁵, 양두경¹, 이수걸¹, 서성환¹, 손유정¹, 김경태¹, 유정남¹, 김종국², 노미숙³, 최필조⁴, 김기남⁵, 이기남⁵, 손춘희¹

A Case of Cerebral Air Embolism that Occurred after CT-guided Transthoracic Needle Biopsy

Doo Kyung Yang, M.D.¹, Soo-Keol Lee, M.D.¹, Sung Wan Suh, M.D.¹, You Jeong Sohn, M.D.¹, Kyoung Tae Kim, M.D.¹, Jung Nam Yoo, M.D.¹, Jong Kuk Kim, M.D.², Mee Sook Roh, M.D.³, Pil Jo Choi, M.D.⁴, Ki Nam Kim, M.D.⁵, Ki-Nam Lee, M.D.⁵, Choon Hee Son, M.D.¹

Department of Internal Medicine¹, Neurology², Pathology³, Thoracic and Cardiovascular Surgery⁴ and Radiology⁵, Dong-A University College of Medicine, Busan, Korea

CT-guided transthoracic needle biopsy is a common procedure for the evaluation of pulmonary and mediastinal lesions. The most frequent complications include pneumothorax, hemorrhage, and hemoptysis. Air embolism, and especially cerebral embolism, is a rare but potentially fatal complication after this procedure. Here, we report on a case of cerebral air embolism that occurred after CT-guided transthoracic needle biopsy for the peripheral lung mass. (*Tuberc Respir Dis* 2004; 57:480-483)

Key words : Cerebral air embolism, Transthoracic needle biopsy.

서 론

경피적 흉부 세침생검은 폐 실질이나 종격동에 위치한 병변의 조직을 채취하기 위해 널리 사용되는 진단 방법으로, 대개의 경우 비교적 안전한 기술이지만 침습적인 검사이므로 여러 가지 합병증이 발생할 수 있다¹. 생검의 가장 흔한 합병증은 기흉과 출혈로 저절로 호전되거나 별다른 후유증 없이 치료가 가능한 경우가 대부분이다. 드문 합병증에는 전신 공기 색전증, 악성 종양의 생검 경로상 파종, 농흉 등이 있다. 이중 전신 공기 색전증은 0.02-0.07%의 빈도로 보고되고 있으며^{2,3} 심근경색, 뇌졸중, 사망에 이를 수 있는 치명적인 합병증으로 국내에는 아직 보고된 바 없다. 저자들은 CT 유도하 경피적 흉부 세침생검 후에 발생한 뇌 공기 색전증 1례를 경험하였기에 문헌 고찰과 함께 보고하는 바이다.

증 례

환 자 : 남자 75세
주 소 : 좌측 흉통
현병력 : 환자는 내원 1개월 전부터 시작된 좌측 흉막통, 체중 감소 때문에 인근 병원에서 촬영한 흉부 방사선 사진에서 발견된 좌측 흉부 종양의 확진을 위해 본원으로 전원되었다.
과거력 : 40년 전 폐결핵으로 항결핵제 복용 후 완치되었고, 20년 전 우안 백내장으로 진단 받았으나 수술은 않은 상태이다.
흡연력 : 50년간 하루 한 갑씩 흡연.
사회력 및 가족력 : 특이 사항 없음.
진찰 소견 : 활력증후는 혈압 120/80mmHg, 맥박수 68회/분, 호흡수 20회/분, 체온 36.9℃로 정상 범위 안에 있었다. 흉부 청진에서 천명음이나 수포음은 들리지 않았으며, 심음도 규칙적이고 심잡음은 들리지 않았다. 그 외 전신 이학적 소견에서 특이 이상 소견은 발견되지 않았다.
검사실 소견 : 일반 혈액 검사상 혈색소 15.3 g/dL, 헤마토크리트 45.7%, 백혈구 6700/mm³, 혈소판 184,000/mm³ 이었다. 생화학 검사상 BUN 14 mg/dL, creatinine 0.6 mg/dL, sodium 141 mEq/L, potassium

Address for correspondence : Choon Hee Son, M.D.
Department of Internal Medicine, Dong-A University
College of Medicine, Dongdaisin-dong-3, Seo-goo,
Busan, Korea
Phone : 051-240-2874 Fax : 051-240-2963
E-mail : chshon@daunet.donga.ac.kr
Received : Jun. 15. 2004.
Accepted : Jul. 15. 2004.

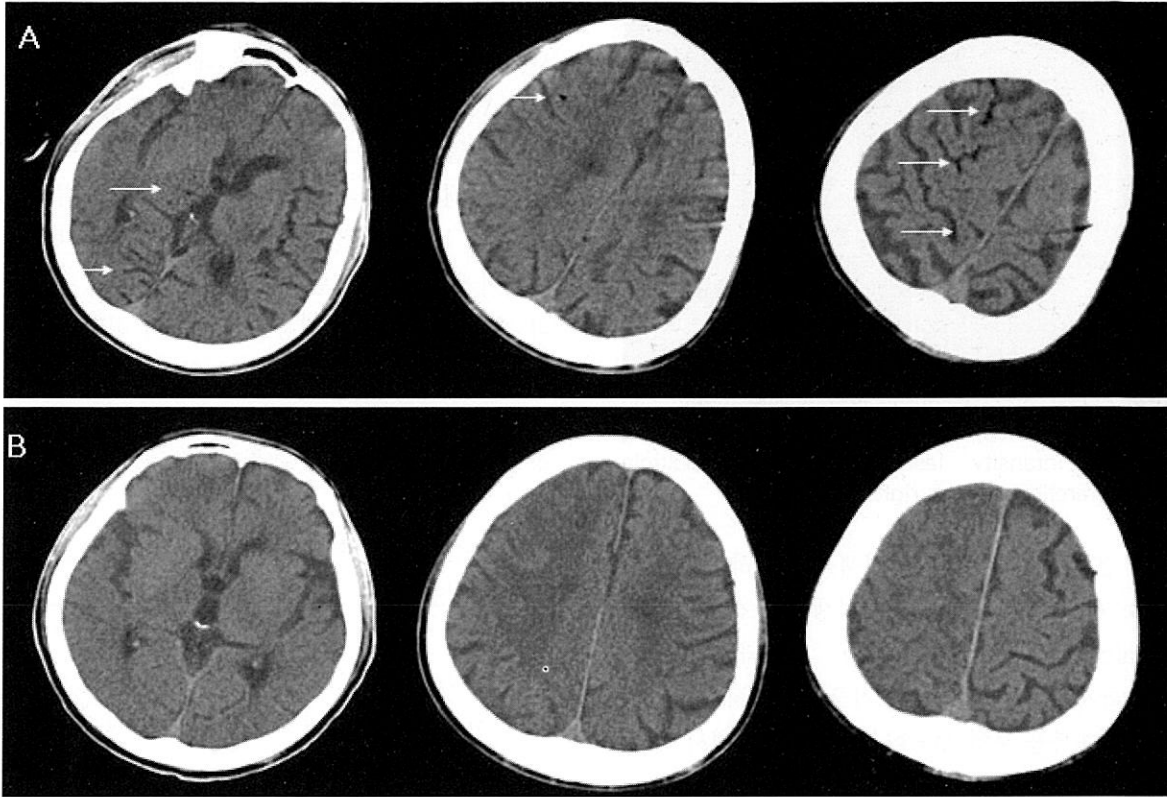


Figure 1. Contrast non-enhanced computed tomography of the brain obtained 30 minutes (A) and 18 hours (B) after the event. Images (A) showing hypolucent foci in both occipital areas, The right frontal area, thalamus and basal ganglia are suggestive of air embolism (white arrows). Images in (B) show resolution of most hypodensities.

4.6 mEq/L, AST 26 IU/L, ALT 17 IU/L, 총단백 7.4 g/dL, 알부민 4.0 g/dL 이었다. 혈액 응고 검사상 프로트롬빈 시간은 11.2 초, 부분 트롬보플라스틴 시간은 24.5 초이었으며, 심전도 소견은 정상 동조율이었다.

방사선소견 : 흉부 방사선 사진에서 좌측 폐 내에 비교적 경계가 뚜렷하나 모양이 불규칙한 직경 5cm 크기의 종양이 관찰되었고, 전산화단층촬영에서 종격종 림프절 종대 소견과 함께 좌상엽 후분절에 흉막과 연결한 5×6×7cm의 종양이 확인되었다.

임상경과 및 치료 : 입원 2일째 18계이지 자동생검총을 사용하여 CT 유도하 경피적 흉부 세침생검을 시행하였고 기흉이 없음을 확인 후 환자를 운반차에 옮기는 도중 갑자기 의식이 소실되면서 사지 경직이 관찰되었다. 당시 혈압은 80/60mmHg이었으나 5분 후에는 110/70mmHg로 안정화되었다. 신경학적 검사상 의식은 혼미하였고 Grade I의 좌측 편마비와 우측 팔

의 강직성 신전 소견을 보였다. 응급으로 시행한 뇌 전산화단층촬영에서 우측 전두부, 양측 후두부, 시상 및 기저핵에 광범위한 저밀도 소견이 관찰되어(Fig. 1A) 공기 색전증으로 추정 진단하고, 생검 2시간 50분 경과 후 2.2기압으로 110분 동안 고압 산소 요법을 시행하였다. 방법은 30분에 걸쳐 2.2기압까지 올리고, 이를 1시간 지속 후 55분에 걸쳐 감압하였다. 하지만 의식의 호전이 없고 간헐적 국소 간질 발작 증상을 보여 중환자실로 옮겨 보존적 치료를 계속하였다. 18시간 후 재 촬영한 뇌 전산화 단층촬영에서 공기 색전은 소실되었으나(Fig. 1B), 우측 뇌반구의 부종이 심해 mannitol과 dexamethasone을 정주하였다. 2일째 시행한 경흉부 심초음파 검사에서 심장의 구조적인 문제는 관찰되지 않았으며, 3일 후에 시행한 뇌 자기공명 영상의 확산강조영상(diffusion weighted image, DWI)과 액체감쇠역전회복영상(fluid attenuated inversion recovery image, FLAIR image)에서 우측 대

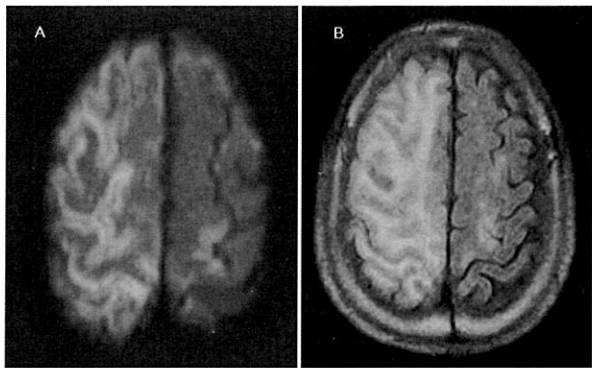


Figure 2. Diffusion-weighted cranial MR image (A) and FLAIR image (B) obtained 3 days after the event show high-intensity lesions indicating multiple cortical infarctions in the right hemisphere.

뇌반구 전반에 걸쳐 급성 뇌경색을 시사하는 고신호 강도 소견이 보였다(Fig. 2). 세침생검 소견은 육종양 암종(sarcomatoid carcinoma)으로 진단되었으며, 환자는 중환자실에서 치료 중 초기 2주에 걸쳐 점진적인 신경학적 회복을 보였으나 이 후 답보 상태에서 폐 병변이 악화되며 내원 3개월 후 폐렴에 의한 폐혈증과 호흡부전으로 사망하였다.

고 찰

경피적 흉부 세침생검은 폐 실질이나 종격동에 위치한 병변의 조직을 채취하기 위해 널리 사용되는 진단 방법으로 시술 후 기흉이나 출혈 등의 합병증이 흔히 발생할 수 있지만 비교적 안전한 시술로 여겨진다³⁴. 그러나 비교적 드문 합병증으로 전신 공기 색전증 발생이 보고되어 왔으며 이런 경우 심각한 신경학적인 후유증이나 사망을 초래하였다³⁻⁸. 공기 색전증은 동맥이나 정맥 속으로 공기가 유입되는 상태로 1796년 Morgagni에 의해 처음 알려졌으며, 외상이나 침습적인 시술 후 발생할 수 있는 중대한 합병증이다⁹.

기전은 생검 시에 공기가 폐정맥으로 유입되어 발생되리라 추정되며^{6,10}, Wescott 등은¹¹ 가능한 공기 유입경로로 첫째, 바늘 끝이 폐정맥 내에 위치하고 바늘이 직접 대기에 노출되어 있는 상황이라면 흡기시와 같이 대기압이 폐정맥압보다 높아지는 경우에 공기가 쉽게 혈액 속으로 흘러들어 갈 수 있으며 둘째, 생검

도중 천자에 의해 기관지-폐정맥 혹은 폐포-폐정맥 사이에 누공이 형성될 수 있는데 환자가 기침이나 발살바(Valsalva) 조작을 하게 되면 기도압이 상승되어 공기가 들어갈 수 있다고 추론하였다. 본 증례의 경우는 자동생검총을 사용하여 실제 바늘 입구부가 대기에 직접 노출되었을 가능성은 떨어져 보이며 오히려 18게이지의 비교적 큰바늘을 사용하였고, 중앙 주변의 경결등으로 주위 폐정맥이 완전히 허탈 되어 있지 않았던 상태라면 비정상적인 누공이 생겼을 가능성을 고려해 볼 수 있을 것이다. 그러나 실제로 이러한 비정상적 누공을 전산화 단층촬영으로는 밝혀낼 수 없었다.

일단 전신 동맥 순환으로 유입된 공기 방울은 여러 장기에 손상을 줄 수 있지만 뇌동맥 침범은 가장 치명적인 결과를 초래할 수 있다. 뇌 공기 색전증은 전형적으로 30-60 μ m 정도 크기의 소동맥이 공기 방울에 의해 막힘으로써, 폐쇄이하 부분의 동맥 관류가 감소하고 공기 색전에 의한 염증 반응이 진행된다. 증상은 대개 갑작스러우며 유입된 공기의 양과 침범된 뇌부분에 따라 달라질 수 있다. 따라서 경미한 운동장애나 두통에서부터 지남력장애, 경련, 편 마비, 혼수 등 다양한 증상이 비특이적으로 나타날 수 있고 드물지만 검안경검사시 망막 혈관에서 공기 색전을 관찰할 수 있다¹². 뇌 전산화단층촬영이 초기 진단에 도움이 되기도 하지만 공기 색전이 관찰되지 않더라도 진단을 배제하여서는 안되며 가장 중요한 것은 위험성 있는 시술과 연관되어 신경학적인 증상이 발생시 임상적으로 뇌 공기 색전증을 의심하여 보는 것이다^{12,13}.

공기 색전증의 초기 치료로는 100%의 산소를 투여하고 활력증후가 안정적이라면 가능한 빨리 고압 산소 치료를 시행하는 것이다. 지금까지 연구된 고압 산소 치료의 장점들을 살펴보면^{9,13} 첫 번째 보일 법칙에 따라 공기 색전의 크기를 감소시키고 두 번째, 혈장 내 산소 용해도를 증가시켜 조직 내로의 산소 확산이 개선될 수 있다. 세 번째, 뇌동맥을 수축시킴으로써 뇌부종을 감소시키고, 손상된 내피세포에 백혈구 유착을 저하시켜 재관류 손상을 줄일 수 있다는 것이다. 또한 고압 산소 치료의 시기는 빠를 수록 좋지만 48시간 후에 시행하더라도 환자의 상태를 개선시킬 수

있다는 보고가 있어 왔다. 그러나 최근 Blanc 등이¹⁴ 인위적으로 발생한 뇌 공기 색전증 환자 86명을 대상으로 시행한 보다 대규모의 연구에서는 뇌 공기 색전증 발생 6시간 이내에 고압 산소 치료를 시행한 경우에서 보다 좋은 예후를 보여 초기 고압 산소 치료의 중요성을 한번 더 주장한 바 있다. 본 증례는 생검 2시간 50분 경과 후 고압 산소 치료를 시작하여 공기 색전은 빠른 시간 내에 소실되었지만 후속적인 뇌부종과 경색으로 장기간의 신경학적 후유증이 지속되었다. 따라서 신속한 처치를 한다하더라도 신경학적 손상을 완전히 막을 수는 없을 수 있다고 생각된다.

요 약

경피적 세침생검은 폐 및 종격동 질환이 있을 때 조직을 얻기 위하여 널리 시행되며 비교적 안전한 시술이다. 하지만 때로 치명적인 합병증이 생길 수도 있는데 저자들이 보고한 뇌공기 색전증도 그 중의 하나이다. 뇌 공기 색전증은 여러 가지 진단적 혹은 치료적 시술과 관련되어 발생할 수 있는 드물지만 치명적인 합병증으로 경피적 흉부 세침생검 시에도 발생할 수 있어, 시술 도중이나 후 갑작스런 신경학적 혹은 심혈관 이상 증상이 나타날 때는 공기 색전증의 가능성을 염두에 두어야 할 것이며 가능한 빠른 시간 내에 고압 산소 요법을 시작하는 것이 중요하다. 저자들은 경피적 흉부 세침생검 후에 발생한 뇌 공기 색전증 1례를 경험하였기에 문헌 고찰과 함께 보고하는 바이다.

참 고 문 헌

1. Laurent F, Montaudon M, Latrabe V, Begueret H. Percutaneous biopsy in lung cancer. *Eur J Radiol* 2003;45:60-8.
2. Song JU. Transthoracic needle biopsy of thoracic lesions. *Tuberc Respir Dis* 2004;56:241-7.
3. Ashizawa K, Watanabe H, Morooka H, Hayashi K. Hyperbaric oxygen therapy for air embolism complicating CT-guided needle biopsy of the lung. *AJR* 2004;182:1606-7.
4. Arnold BW, Zwiebel WJ. Percutaneous transthoracic needle biopsy complicated by air embolism. *AJR* 2002;178:1400-2.
5. Ohashi S, Endoh H, Honda T, Komura N, Satoh K. Cerebral air embolism complicating percutaneous thin-needle biopsy of the lung: complete neurological recovery after hyperbaric oxygen therapy. *J Anesth* 2001;15:233-6.
6. Kodama F, Ogawa T, Hashimoto M, Tanabe Y, Suto Y, Kato T. Fatal air embolism as a complication of CT-guided needle biopsy of the lung. *J Comput Assist Tomogr* 1999;23:949-51.
7. Wong RS, Ketai L, Temes RT, Follis FM, Ashby R. Air embolus complicating transthoracic percutaneous needle biopsy. *Ann Thorac Surg* 1995;59:1010-1.
8. Chakravarti R, Singh V, Isaac R, John MJ. Fatal paradoxical pulmonary air embolism complicating percutaneous computed tomography-guided needle biopsy of the lung. *Australas Radiol* 2004;48:204-6.
9. van Hulst RA, Klein J, Lachmann B. Gas embolism: pathophysiology and treatment. *Clin Physiol Funct Imaging* 2003;23:237-46.
10. Aberle DR, Gamsu G, Golden JA. Fatal systemic arterial air embolism following lung needle aspiration. *Radiology* 1987;165:351-3.
11. Westcott JL. Air embolism complicating percutaneous needle biopsy of the lung. *Chest* 1973;63:108-10.
12. Muth CM, Shank ES. Gas embolism. *N Engl J Med* 2000;342:476-82.
13. Wherrett CG, Mehran RJ, Beaulieu MA. Cerebral arterial gas embolism following diagnostic bronchoscopy: delayed treatment with hyperbaric oxygen. *Can J Anaesth* 2002;49:96-9.
14. Blanc P, Boussuges A, Henriette K, Sainty JM, Deleflie M. Iatrogenic cerebral air embolism: importance of an early hyperbaric oxygenation. *Intensive Care Med* 2002;28:559-63.