

쿠싱병에 동반된 폐 노카르디아증 1예

울산대학교 의과대학 서울아산병원 호흡기내과
이소영, 오연목, 임재만, 이상도, 고윤석, 김우성, 김동순, 김원동, 심태선

A Case of Pulmonary Nocardiosis in the Patient with Cushing's Disease

So-Young Lee, M.D., Yeon Mok Oh, M.D., Chae-Man Lim, M.D., Sang Do Lee, M.D., Younsuck Koh, M.D.,
Woo Sung Kim, M.D., Dong Soon Kim, M.D., Won Dong Kim, M.D., Tae Sun Shim, M.D.

Division of Pulmonary & Critical Care Medicine, University of Ulsan College of Medicine, Asan Medical Center, Seoul, Korea

Even though nocardiosis is one of opportunistic infections, and can occur in Cushing's syndrome, it rarely occurs in patients with Cushing's disease. Herein, a case with Cushing's disease in whom nocardiosis had manifested as a pulmonary lesion, which after percutaneous needle aspiration, empyema and a breast abscess were also noted. (*Tuberc Respir Dis* 2004; 57:61-65)

Key words : Cushing's disease, Nocardia, Opportunistic infection, Percutaneous needle aspiration (PCNA).

증 례

환 자 : 52세/여자, 고○안

주 소 : 쿠싱 증후군(Cushing syndrome), 폐결절 및 흉수에 대한 검사 및 치료

현병력 : 본 환자는 1996년 고혈압, 비만, 다모증 등의 증상을 보여 타 병원에서 쿠싱 증후군 의심하에 검사를 하였으나 특이 소견 없어 항고혈압제만 복용하며 지내왔다. 2002년 10월 다음, 당뇨, 및 1개월간 약 10kg의 체중감소를 주소로 타 병원에서 당뇨병으로 진단받았으며, 과거부터 지속된 복부 비만 및 다모증과 새로 발생한 물소혹(buffalo hump)변형의 체형변화로 쿠싱 증후군 의심하에 다시 검사를 시행하였다. 24시간 소변 코티솔 14611 ug/일, 저용량 텍사메타손(dexamethasone) 억제검사에서 혈청 코티솔 농도가 40.5 ug/dl, 고용량 텍사메타손 억제검사서 혈청 코티솔 농도가 18.7 ug/dl로 뇌하수체샘종(pituitary adenoma)이 의심되었으나 MRI에서는 정상 소견이었

다. 당시 시행한 단순 흉부방사선사진 및 CT상 우상엽에 직경 약 1.5cm 크기의 결절이 발견되어 경피적 생검술을 시행하였으나 다수의 호중구 이외에 특이소견 없었다. 이후 흉수가 발생하여 이에 대한 추가 검사 위하여 본 병원으로 전원되었다.

과거력 : 당뇨, 고혈압 외 특이사항 없음.

가족력 : 언니가 고혈압이 있는 것 외에 특이사항 없음.

이학적 소견 : 입원 당시 혈압 144/87mmHg, 맥박수 80/분, 호흡수 20/분, 체온은 37°C 였다. 얼굴, 몸 전체에 다모증이 있었으며, 물소혹변형이 관찰되었다. 폐 청진상 우측 하폐야에서 호흡음이 감소되어 있었으나 부잡음은 없었다. 복부는 비만하였고 양측 다리에 부종이 관찰되었다. 피하결절은 관찰되지 않았으며 신경학적 진찰상 이상은 없었다.

검사실 소견 : 말초혈액검사상 백혈구 10,600/mm³ (호중구 89%, 림프구 4%), 혈색소 12.9g/dl, 적혈구용적율 38.8%, 혈소판 184,000/mm³ 였고 혈청 생화학적 검사상 공복 혈당 176mg/dl, BUN 23mg/dl, 크레아티닌 0.8mg/dl, AST 20IU/dl, ALT 55IU/dl, 총 단백질 5.3g/dl, 알부민 3.1g/dl, LDH 492IU/L, 나트륨 145 mEq/L, 칼륨 3.8mEq/L, HbA1c 10.7% 이었다. 요 검사에서 urobi-linogen 2+, 당 3+ 이외에 특이 소견은 없었다. 입원 2일째 시행한 진단적 흉수천자 검사에서는 색깔은 호박색으로 장액성이었으며 백혈구 20,000/mm³ (호중구 86%), 단백질 3.3g/dl, LDH 466, pH 7.2로 여

Address for correspondence : **Tae Sun Shim, M.D.**
Division of Pulmonary & Critical Care Medicine,
University of Ulsan College of Medicine, Asan Medical
Center, 388-1 Pungnap-dong, Songpa-gu, Seoul,
138-600, Korea
Phone : 82-2-3010-3892 Fax : 82-2-3010-6968
E-mail : shimts@amc.seoul.kr
Received : Jan. 29. 2004.
Accepted : May. 31. 2004.

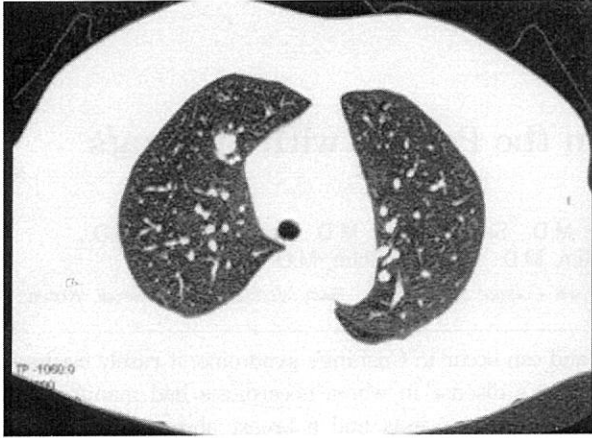


Figure 1. Chest CT shows a 1.5cm sized, well-defined, and ovoid-shaped nodule in the right upper lobe.

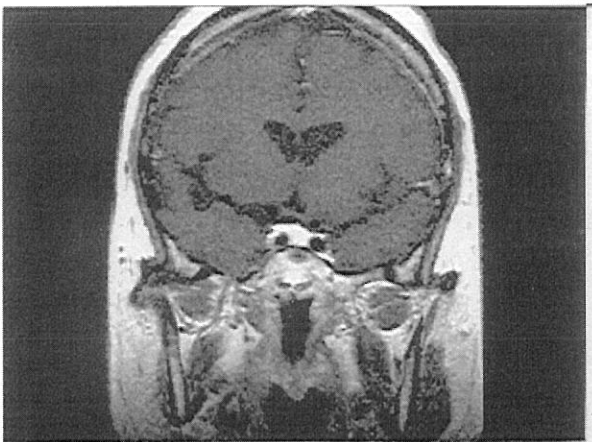


Figure 2. The sella MRI shows a nodule of low-signal density (arrow) in the right posterior portion of the pituitary gland (contrast enhanced phase), suggestive of pituitary microadenoma.

출액이었다. 입원시 시행한 ACTH 81.2 pg/ml, 코티솔 80.1ug/dl 이었다.

방사선 소견 : 타 병원에서 시행한 흉부 CT상 우상엽 전분절에 직경 약 1.5cm 크기의 결절이 관찰되었다 (Fig. 1). 입원시 본원에서 시행한 단순 흉부방사선 촬영상 우측 하폐야에 늑막 삼출액과 무기폐 소견이 있었으나 우상엽의 폐결절은 뚜렷하지 않았다.

치료 및 경과 : 외부 병원에서 시행한 폐결절에 대한 세침흡인검사 슬라이드를 재판독한 결과 많은 호중구와 소수의 폐포대식세포가 관찰되어 농양에 합당한 소견으로 판단하였다. 입원 2일째 시행한 흉수천자 소견상 호중구 우세성 여출액으로 부폐렴성 흉수일

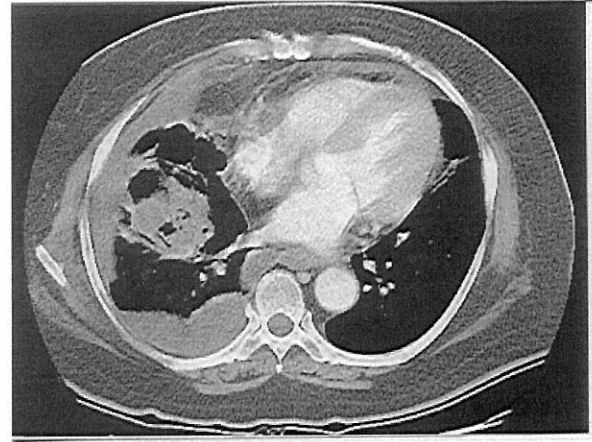


Figure 3. Chest CT scan on the 11th day after admission shows loculated pleural effusion and a newly-developed, mass-like lesion, with a necrotic portion in the right lower lobe.

가능성을 고려하여 입원시부터 ampicillin/sulbactam 항생제를 투여하였다. 외부에서 시행한 안장(sella) 부위의 MR 촬영상 이상소견 없었으나 뇌하수체샘종일 가능성이 있어 입원 3일째 하부 바위정맥굴(petrosal sinus)에서 혈액을 채취하였고, 입원 16일째 본원에서 다시 안장 부위의 MR 촬영을 하였다(Fig. 2). 우측 바위정맥굴에서 ACTH 658pg/ml, 683pg/ml, 좌측 바위정맥굴에서 ACTH 236pg/ml, 245pg/ml, 위팔정맥(brachial vein)에서 ACTH 115pg/ml, 129 pg/ml로 하부 바위정맥굴 ACTH와 위팔정맥 ACTH 비율이 2.0 이상으로 증가되어 있었고, 다시 시행한 MR상에서 뇌하수체샘종이 발견되어 쿠싱병(Cushing's disease)으로 진단되어 수술을 시행하기로 결정하였다. 입원 11일째 발열, 오한이 발생하여 시행한 흉부 CT(Fig. 3)상 외부병원의 CT에서 관찰되었던 우상엽 결절은 크기나 위치에 큰 변화가 없었으나 결절의 앞쪽으로 0.5 cm 정도의 소결절들이 3개 생겼으며, 우측 흉수가 증가하였고, 괴사폐렴(necrotizing pneumonia)으로 추정되는 병변이 우하엽에 새로이 발생하였다. 입원 10일째 시행한 흉수검사상 pH 7.4, 백혈구 16,000/mm³(호중구 75%), 단백질 3.6g/dl(혈청 단백질 5.0g/dl), LDH 4,436(혈청 LDH 5,47IU/L)로 부폐렴성 흉수의 악화로 생각하고 입원 12일째 돼지꼬리형 카테터(pigtail catheter)를 삽입하였다. 입원당시 시행한 혈청 코티솔이 80.1ug/dl로 증가되어 있고 CT상 양측 부

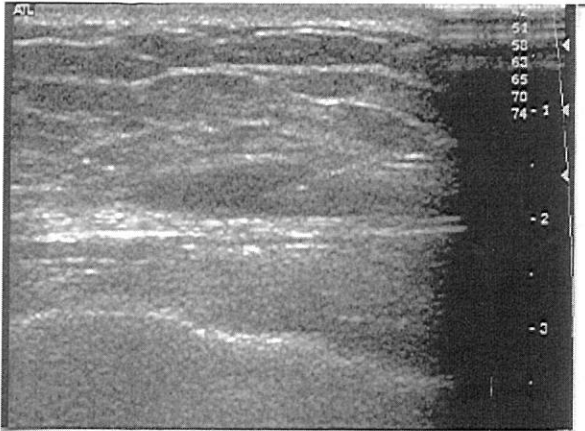


Figure 4. Ultrasonography-guided fine needle aspiration and biopsy were performed on the breast abscess.

신이 비후되어 있어 케토코나졸(ketoconazole; 200mg bid)을 투여하면서 흉수 및 폐렴에 대한 치료를 한 후 뇌하수체샘종 제거술을 계획하였다. 케토코나졸 투여 13일째 혈청 코티솔은 28.0ug/dl, 33일째 혈청 코티솔은 18.8ug/dl로 감소되었다. 입원 17일째 우측 유방에 통증을 동반한 종괴가 촉지되어 시행한 유방조영술(mammography)상 6cm 크기의 종괴가 관찰되었으며(Fig. 4) 초음파를 이용한 배액을 시행한 결과 농이 흡인되었다. 입원동안 시행한 3회의 흉막천자로 얻은 흉수와 유방의 농의 균 배양검사 및 PCR검사상 노카르디아로 동정되어 입원 25일째 trimethoprim-sulfamethoxazole(Bactrim)을 투여하기 시작하였다(Fig. 5). 입원 31일째 돼지꼬리형 카테타로 배액되는 흉수의 양이 10cc/일 이하로 감소하여 카테타를 제거하였다. Bactrim 투여 6일째 환자는 심한 무력감을 호소하였고 혈청 전해질 검사상 칼륨 7.6mEq/L로 증가되어 있었다. Bactrim에 의한 부작용으로 판단하여 Bactrim을 meropenem으로 바꾸었다. 이후 혈청 칼륨은 정상으로 회복되었으나 환자 전신 쇠약감과 오심, 구도가 심해지면서 입원 40일째 구토 중 발생한 흡인으로 사망하였다.

고 찰

본 증례는 쿠싱 증후군과 같은 면역억제환자에서는 잘 발생하지만 상대적으로 면역억제상태가 적은 쿠싱

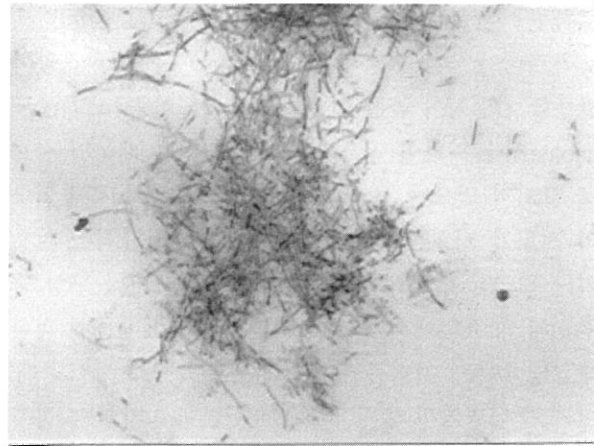


Figure 5. Filamentous branching hyphae of nocardiae by modified AFB staining(X400) were isolated from both the breast abscess and pleural effusion.

병에서는 드물게 발생하는 노카르디아증이 병발된 쿠싱병 환자의 증례이다.

노카르디아는 1888년에 Edmond Nocard에 의해 처음 기술된 균주로 소에서 분리 동정되었다. 그람 양성이며 호산소성과 약한 항산성을 보이고 필라멘트를 형성하는 균주로 토양과 썩은 식물에 주로 분포하는 것으로 알려져 있다. 인간에서 노카르디아 감염은 1890년 Eppinger에 의하여 처음으로 보고되었다¹.

노카르디아의 주요 감염 경로는 공기흡입에 의한 호흡기 감염으로 폐로부터 중추신경계나 다른 장기로 혈행성 파종을 일으키는데, 외상 후에 직접 피부를 통해 감염되는 경우도 있다. 따라서 폐가 가장 흔한 감염 부위로 전체의 70%를 차지하며, 폐렴, 공동을 동반한 다발성 농양, 종괴, 결절, 농흉 등의 다양한 형태로 나타난다². 본 증례는 환자의 폐병변에서 직접 노카르디아 동정되지는 않았으나 폐의 노카르디아 감염이 경피적 세침흡인술을 시행한 경로를 통하여 유방과 흉막강에 파급된 것으로 생각된다³.

노카르디아 감염에서는 숙주인자 즉, 호중구, 림프구 그리고 단핵구 등의 면역세포의 기능이 중요하다. 따라서 스테로이드나 면역억제제를 사용하고 있거나 쿠싱 증후군, 후천성면역결핍증후군 등으로 세포매개면역이 억제된 환자, 백혈병, 림프종, 백혈구 감소증, 만성 호흡기 질환(폐단백증, 결핵) 등의 기저 질환이 있는 환자에서 잘 발생한다^{2,4}. 쿠싱 증후군에서 크립

토코쿠스(cryptococcus), 아스페르길루스(aspergillus), 노카르디아, 폐포자충(pneumocystis) 등 기회감염이 발생할 가능성이 높은 이유는 고코티솔혈증(hypercortisolism)에 의하여 면역 기능이 저하되기 때문인 것으로 알려져 있으며, Barney 등에 의하면 고코티솔혈증의 정도가 기회감염의 발생 위험률, 기회감염을 일으키는 원인균과 관계가 있다고 한다⁵⁻⁷. 그러나 쿠싱 증후군의 약 70%에서 원인이 되는 뇌하수체샘종에 의한 쿠싱병에서는 기회감염에 대한 보고는 매우 드문데, 이는 쿠싱병에서 혈청 코티솔이 높게 증가하는 경우가 드물기 때문이다⁵. 쿠싱병에서 노카르디아증이 발생한 예는 아직까지 국내에서는 보고되어 있지 않고 외국에서도 드물게 보고되어 왔다^{5,8}. 본 증례에서는 일반적인 쿠싱병과는 달리 진단이 지연되면서 부신의 비후가 동반되어 혈청 코티솔 농도가 많이 상승됨으로써 노카르디아증이 발생한 것으로 생각된다.

본 증례에서와 같이 노카르디아 감염이 폐결절로 나타나는 경우 악성종양과의 감별을 위해 경피적 폐생검술을 시행하게 된다. 본 예에서는 생검경로를 통하여 균이 전파된 것으로 추정되는데 생검경로를 통하여 감염이 전파되는 경우는 드문 것으로 보고되고 있다. 국내에서는 결핵종을 생검한 후 피부결절이 생긴 1예가 보고되어 있으나 농양이나 농흉이 발생한 경우는 보고되어 있지 않다⁹. 따라서 본 증례는 경피적 폐생검경로를 통해 노카르디아 감염이 전파된 매우 드문 경우라고 할 수 있다. 따라서 쿠싱 증후군과 같이 면역억제 상태인 환자에서 발생한 폐결절, 특히 이 증례와 같이 경피적 폐생검후 호중구 우세성 농흉이 발생한 경우는 폐결절이 기회감염질환일 가능성을 충분히 고려하여야 한다.

노카르디아는 일반적인 배양 검사에서는 발견하지 못하는 수가 많다. 일반적이고 비선택적인 배지에서 잘 자라지만 객담등의 검체 배양에서 특징적인 집락을 보이는데는 2-4주의 기간이 필요하기 때문에 2일간만 시행하는 일반 배양 검사에서는 놓치기 쉽다. 따라서 노카르디아 감염이 의심되는 경우에는 배양 시간을 더 연장하여야 한다. 최근에는 빠른 진단을 위하여 PCR등 분자생물학기법을 이용한 진단법이 연구되고 있고^{10,11}, 본 증례에서도 배양과 함께 PCR법을 균

동정에 사용하였다.

노카르디아 감염의 치료는 항생제 사용과 수술적 치료가 중심을 이룬다. 대부분 Bactrim을 1차약제로 사용하며, 치료용량은 trimethoprim 5-10mg/kg, sulfamethoxazole 25-50mg/kg를 2-4회로 나누어 투여한다. 사용할 수 있는 다른 항생제로는 imipenem, amikacin, cefotaxime, ceftriaxone, minocycline 등이 있다^{1,12,13}. 노카르디아 감염은 조기에 진단하여 적절한 항생제를 사용할 경우 완치율이 높아 피부감염의 경우 거의 100%의 완치율을 보이고 파종성 감염에서도 63% 정도의 완치율을 보인다. 그러나 쿠싱 증후군 또는 스테로이드를 장기 복용하거나 항암제를 투여받고 있는 경우에는 기저 질환의 중증도와 상관없이 사망률이 증가하는 것으로 알려져 있다¹².

요 약

노카르디아증은 기회감염성질환의 일종이지만 쿠싱병 환자에서는 아주 드물게 보고되고 있다. 저자들은 쿠싱병을 가진 52세 여자환자에서 폐결절로 발현하고, 이후 경피적 폐생검후 농흉 및 유방 농양이 발생한 노카르디아증 1예를 경험하였기에 문헌 고찰과 함께 보고하는 바이다.

참 고 문 헌

1. Tania CS, Jonathan RI, David HM. Chapter 244. Nocardial species. In: David H, Lerner PI, Mandell GL, Douglas RG Jr, Bennett JE, editors. Principles and Practice of Infectious Diseases. 5th ed. Edinburgh: Churchill Livingstone, Inc.:1990. p. 1926-32.
2. Weed LA, Andersen HA, Good CA, Baggenstoss AH. Nocardiosis: clinical, bacteriologic and pathological aspects. N Engl J Med 1955;253:1137-43.
3. Voravud N, Shin DM, Dekmezian RH, Dimery I, Lee JS, Hong WK. Implantation metastasis of carcinoma after percutaneous fine-needle aspiration biopsy. Chest 1992;102:313-5.
4. Findlay JC, Arafah BM, Silverman P, Aron DC. Cushing's syndrome with cranial and pulmonary lesions: necessity for tissue diagnosis. South Med J 1992;85:204-6.
5. Graham BS, Tucker WS Jr. Opportunistic infections

- in endogenous Cushing's syndrome. *Ann Intern Med* 1984;101:334-8.
6. Baxter JD, Harris AW. Mechanism of glucocorticoid action: general features, with reference to steroid-mediated immunosuppression. *Transplant Proc* 1975; 7:55-65.
 7. Kronfol Z, Starkman M, Scheingart DE, Singh V, Zhang Q, Hill E. Immune regulation in Cushing's syndrome: relationship to hypothalamic-pituitary-adrenal axis hormones. *Psychoneuroendocrinology* 1996;21:599-608.
 8. Boscaro M, Fallo F, Sonino N. Disseminated nocardiosis in a patient with Cushing's syndrome. *J Endocrinol Invest* 1994;17:443-5.
 9. Yim JJ, Yoo CG, Han SK, Kim SY, Im JG, Shim YS, et al. Implantation of tuberculosis into the chest wall as a complication of fine needle aspiration of pulmonary tuberculoma. *Int J Tuberc Lung Dis* 1998; 2:775.
 10. Kim JH, Yoon KH, Yoo JH, Kang HM, Suh JT. A case of nocardiosis. *Tuberc Respir Dis* 1992;39:355-60.
 11. Yang CW, Kim YS, Bang BK, Park JH, Chae EY, Kim YK, et al. A case of empyema thorax and intra-abdominal abscess caused by nocardia species. *Korean J Nephrol* 1999;18:825-9.
 12. George RB, Penn RL, Kinasewitz GT. Mycobacterial, fungal, actinomycotic and nocardial infections of the pleura. *Clin Chest Med* 1985;6:63-75.
 13. Rubin E, Shin MS. Pleural and extrapleural disease in Nocardia infections. *J Can Assoc Radiol* 1984;35: 189-91.
-