Tuberculosis and Respiratory Diseases 결핵 및 호흡기질환, Vol. 56, No. 6, Jun, 2004

□증 례□

상대정맥증후군을 유발한 Behçet병 1예

을지의과대학, 노원을지병원, 호흡기내과, *건강보험심사평가원

김영지, 김상훈, *이상무, 안영수

=Abstract=

A Case of Behçet's Disease with Superior Vena Cava Syndrome

Young-Jee Kim, M.D., *Sang Moo Lee, M.D., Youngsoo Ahn, M.D.

Department of Internal Medicine, Eulji Hospital,
*Eulji Medical College, Seoul, Korea. *Health Insurance Review Agency, Seoul, Korea*

As a chronic multisystemic inflammatory disorder, Behçet's disease may manifest vascular, cardiac, neurological and gastrointestinal abnormalities. However, involvement of large veins, such as thrombosis of the superior or inferior vena cava, is a very rare complication. Herein, a case of superior vena cava syndrome, due to the thrombotic obstructions of the subclavian and brachiocephalic vein, is reported in a 27-year old woman with chronic Behçet's disease. (Tuberculosis and Respiratory Diseases 2004, 56:657-663)

Key words : Behçet's disease, Thrombosis, Superior vena cava syndrome.

서 론

베체트병은 고대 그리이스 시대의 Hippocrates에 의해 언급된 이래[1] 1937년 터어키의 피부과 의사인 Hulusi Behçet가 재발성 구강 및 외음부 궤양,전방 축농을 동반한 홍채염의 3대 임상 증상을 주요 증상으로 하여 베체트 증후군이라고 처음 기술하였으며[2] 주로 지중해 연안지역 및 silk road 지역에서 호발해 "Silk route disease" 라고도 한다[1,3].

Behçet가 언급한 3대 증상 외에도 전신적으로 심혈관, 신경계, 소화기계 등을 침범하고 특히 심혈관계를 침범하는 경우를 "Angio-Behçet 증후군"이라고 하며 비교적 드물게 발생하고 베체트병의 예후 즉 사망율과 밀접한 연관이 있다. 저자들은 안면부종, 상지부종을 주소로 내원한 환자에서 상대정맥 폐쇄를 동반한 Behçet 증후군 1예를 경험 하였기에 문헌 고찰과 함께 보고하는 바이다.

Address for correspondence:
Youngsoo Ahn, M.D.
Department of Internal Medicine, Eulji Hospital Eulji Medical College
280-1 Hagye-1-dong, Nowon-gu, Seoul, 139-711,Korea
Phone : 02-970-8189 Fax : 02-970-8621 E-mail : ays1116@eulji.or.kr

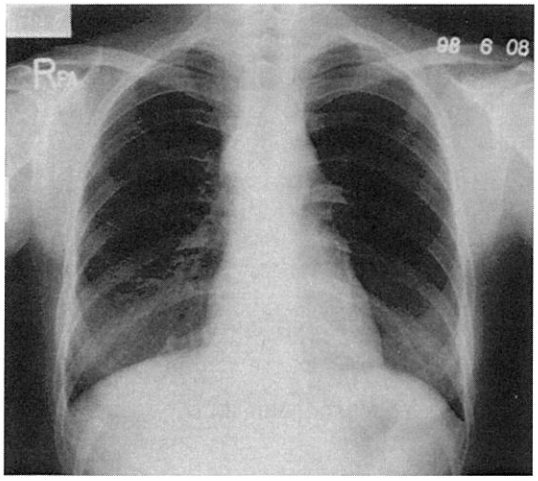

Fig. 1. Simple chest radiography of the patient. There are no abnormal findings in the lung and bony thorax.

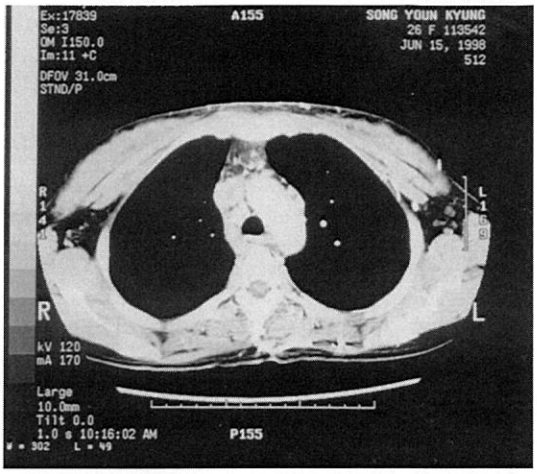

Fig. 2. A chest CT, with contrast enhancement, shows a thrombosis in the superior vena cava, proximal brachiocephalic vein and azygous arch.

증 례

환 자 : 송○○, 27세 여자

주 소 : 안면 부종, 경부 부종 및 상체 부종.

현병력 : 내원 2년 전부터 Behçet 증후군 진단으로 본원 피부과에서 치료를 받아오던 환자로 내원 일주일 전부터 갑자기 시작된 상기 증상이 악화되어 정확한 검사를 위해 입원하였다.

과거력 : 2년 전 폐결핵 진단 후 6개월간 항결핵제를 복용함.

개인력 : 특이소견 없음.

가족력 : 특이소견 없음.

이학적 소견 : 활력 증후는 혈압 100/60 mmHg, 호흡수 20회/분, 맥박 90회/분, 체온 36.3℃ 였고 급성 병색을 보였으며, 상지 양측에 다수의 적색 피부 병변들을 보였고 구강 점막에 직경 1cm의 동통성 백색궤양이 관찰 되었다.

검사소견 : 일반 혈액검사는 백혈구 13,000/uL, 혈색소 11.3g/dL, 혈소판 215,000/uL이었고 혈침속도는 87mm/hr로 증가되어 있었다. 간기능 및 신기능 검사는 정상 범위였으며 소변 검사에서 특이 소견은 없었다. IgG anti-cardiolipin antibody 양성, antineutrophil cytoplasmic antibody (ANCA) 음성, rheumatoid factor 음성이었다.

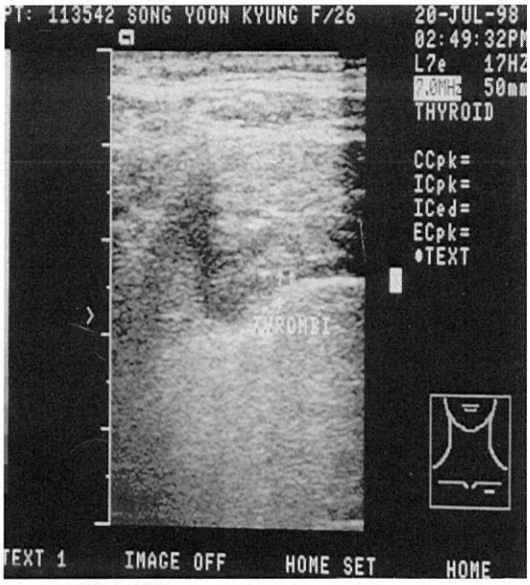

Fig. 3. Percutaneous Doppler sonography shows partial intraluminal echogenicity in the walls of both proximal subclavian veins.



Fig. 4. RI venography of the upper arm shows near total obstruction of the venous drainage flow.

방사선학적 소견 : 단순 흉부 X-선 검사에서 특이 소견 없었고(Fig. 1) 흉부전산화단층촬영에서 상대정맥, 상완-두부, 쇄골하 정맥들에 혈전이 보였으며(Fig. 2) 경피적으로 시행한 도플러 초음파 검사에서는 양측 근위부 쇄골하정맥에서 정맥 내부에 증가된 초음파 증강이 관찰되어 혈전을 추정하였다(Fig. 3). 상지에서 시행한 방사선 동위원소 정맥조영술(upper arm radio-isotope(RI)venography)에서는 거의 완전 폐쇄를 시사하는 소견을 관찰할

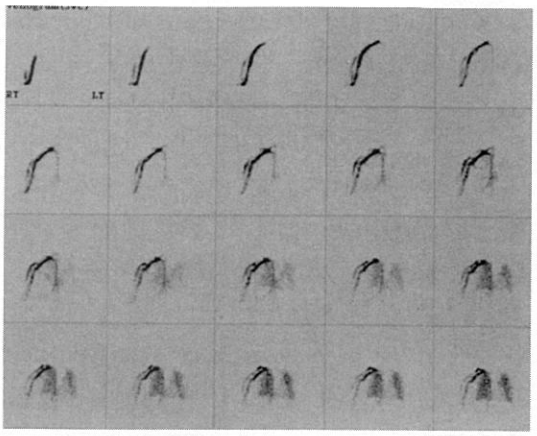

Fig. 5. RI venogram shows irregular luminal narrowing from the left brachiocephalic vein. The most severe narrowing of the vein is observed at the SVC.

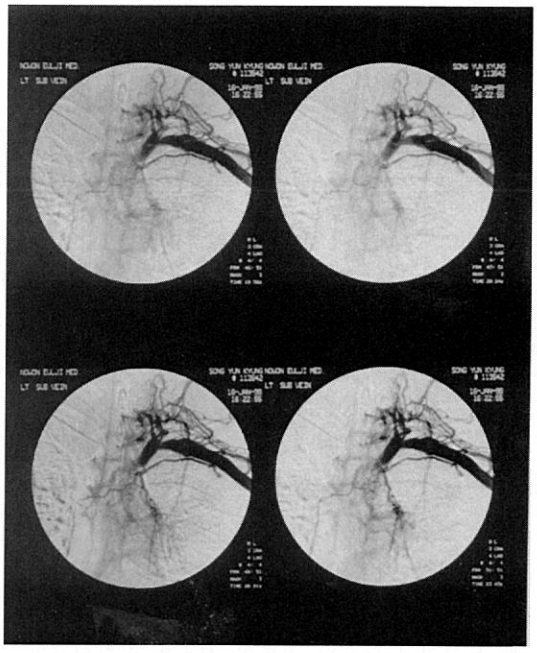

Fig. 6. Venocavography shows almost complete obstruction of the SVC by the thrombosis of the right subclavian and brachiocephalic veins.

수 있었다(Fig. 4). 역시 상지에서 시행한 radioisotope venogram에서도 좌측 상완-두부 정맥에서 불규칙하게 정맥 내부를 폐쇄시키는 좁아진 부위들이 관찰되었으며 이 좁아진 부위는 상대정맥에서 가장 좁아져 있었다(Fig. 5). 정맥조영술에서 우쇄골하정맥과 상완-두부 정맥 혈전증과 혈전증에 의한 완전 폐쇄 소견이 보였다(Fig. 6). 환자가 두통을 호소하여 시행한 뇌 자기공명 영상촬영에서 비특이적인 소견 이지만 midbrain right cerebral peduncle에 T-1 low, T-2 high signal의 spot lesion without enhancement 소견들을 보여 Neuro-Behçet의 가능성을 보였다.

치료 및 경과 : 혈전에 의한 상대정맥 증후군으로 진단하고 혈전용해제와 스테로이드를 처방하였으며 치료 시작 후 3일부터 증상의 호전이 관찰되었고 환자는 입원 13일에 전신 상태 회복되어 퇴원이 가능하였다.

고 찰

베체트병은 호전과 악화를 반복하며 여러 기관을 침범하는 질환으로서 혈관을 침범 할 경우는 표재성 혈관염에서 시작하여 상대정맥 및 하대정맥의 폐색까지 초래 할 수 있는 등 여러 형태의 범위가 넓은 질환이 발생 할 수 있고 이러한 혈관 질환이 베체트 환자의 사망원인과 밀접한 연관이 있다[4]. 특히 베체트 증후군에서 폐동맥 혈관염에 의한 동맥류, 혈전증 생성 등의 폐침범이 동반될 수 있고 객혈, 기침, 호흡곤란, 흉통 등의 증상으로 나타나며 우리나라에서는 박 등[5]에 의해서 약 2% 발생률로 보고되어 있으며 질환의 경과를 악화시키는 주요한 예후인자 이다.

베체트병의 원인에 대해서 많은 이론이 거론되고 있으며 환경적인 요소, 바이러스나 세균에 의한 감염설 및 HLA-B51, anti-cardiolipin antibody, 지질단백 수치, 혈관 벽, 피부 및 신장조직에 면역글로불린, 보체복합체의 존재, 상피하조직에 electron dense 축적등의 소견들은 면역학적인 원인과의 연관성을 시사하고 더불어 prostacyclin과 endothelin peptides의 대사 장애설 및 혈소판 수, 제8응고 인자, 섬유소 분리산물의 증가로 혈전 형성이 증가되어 정맥이나 동맥폐색 등이 생길 수 있다는 가설 등 여러 가지 이론이 제기되고 있지만 아직 확실히 정립된 것은 없다[1,3,4,6]. 하지만 이런 여러가설 중 베체트병의 병태 생리학적으로 가장 주된 원인으로는 혈관염이 알려져 있다[6-8].

베체트병의 확실한 발생 빈도는 알려져 있지 않으나 보통 20, 30대에서 호발하고 남자와 여자의 발생빈도를 비교하면 4.9 : 1로 남자의 유병율이 더 높은 것으로 보고되어 있고 전체 베체트 환자 중 혈관계 침범빈도는 8-38% 정도이며 역시 여자보다 남자에서 발생율이 더 높은 것으로 알려져 있으며 (35.6% VS. 14.0%)[1,2,9] 국내에서는 장 등[10]이 남자와 여자의 발생빈도를 1:1.92로 여자에서 발생률이 약간 더 높고 발병연령은 남자는 34.2±9.1, 여자는 35.8±8.9 로 보고한 바 있다. 혈관계 침범 양상은 동맥의 경우 10% 그리고 정맥의 경우는 85%로 정맥의 침범이 더 흔한 것으로 보고되어 있고 정맥침범의[2,3] 경우 혈전성 정맥염과 혈전형성에 의한 정맥 폐색이 주된 병변이며 동맥의 경우 어느 동맥이든지 침범 가능하며 특히 큰 혈관일수록 잘 침범되는 경향이 있어 동맥폐색과 동맥류가 발생한다[1,2,4,11].

베체트병은 만성적으로 여러 기관을 침범해 재발성의 다양한 증상을 나타내는데 구강과 외음부 궤양, 홍채염, 포도막염의 전형적인 증상 외에 각막위축, 녹내장, 홍반성 결절, 다형홍반, 괴저성 농피증, 가성 모낭염, 비대칭적 관절염, 부고환염, 흉수, 심막삼출, 무균성 뇌막염 및 뇌수막염 등이 발생할 수 있고 혈관계가 침범될 경우 질병의 경과에 중요한 영향을 줄 수 있으며 특히 적절하게 치료하지 않을 경우는 사망 위험성이 높아질 수 있

다[4,6-8,11]. 본 증례와 같이 상대정맥 같은 큰 혈관의 폐색에 의해 상대정맥 증후군이 합병될 경우는 상체의 부종, 호흡곤란, 실신, 두통, 드물게 흉통, 객혈 등의 증상이 있을 수 있다. 베체트병을 진단 할 수 있는 확실한 진단 방법은 정립되어 있지 않으며 주로 환자의 임상적 증상을 기초로 하여 진단이 이루어 진다[1,6].

현재는 1990년에 International Study Group for Behçet's Disease (ISGBD)에서 제정한 진단 기준이 널리 이용되고 있는데 이 기준에 따르면 반복적인 구강 궤양이 필수적으로 존재하여야 하고 외음부궤양, 안 병변, 전형적인 피부 병변, pathergy 검사 양성의 4 가지 중 2 가지 이상의 주증상을 만족 할 경우로 규정하고 있다[12]. 개정된 일본 베체트병 연구위원회[13]의 진단기준에서는 구강궤양, 외음부궤양, 피부병변, 안 병변을 주 증상으로 정하였고 관절염, 혈관 병변, 위장관 병변, 부고환염, 중추신경계 증상을 부 증상으로 정하여 4 가지의 주 증상 모두를 가지고 있는 경우를 완전형, 세 가지 주 증상이 있거나, 두 가지 주 증상과 두 가지 부 증상이 있거나, 전형적인 안 증상을 포함한 주 증상 한가지나, 부 증상 두가지가 있는 경우를 불완전형으로 규정하였고, 주 증상 두 가지가 있거나 한 가지 주 증상과 두 가지 부 증상이 있는 경우를 용의형으로 규정하였다. 본 증례의 경우 ISGBD 진단 기준으로는 구강 궤양과 피부 병변, 외음부 궤양이 있었으며 개정된 일본 베체트 연구위원회의 분류에 의하면 3가지 주증상과 1가지 부증상을 가진 불완전형으로 진단할 수 있었다. 본 예에서처럼 베체트 환자에서 상대정맥 증후군 합병이 의심될 경우 흉부, 경부 및 안면 부종, 열감 같은 임상 증상과 더불어 진찰에서는 전 흉부에 다수의 측부 혈관과 경부정맥 확장을 관찰 할 수 있으며 단순 흉부 방사선 사진, 자기공명 혈관촬영, 혈관 전산화 단층촬영 및 흉부 전산화 단층촬영을 시행하고 확진을 위해 폐색 부위를 정확히 평가하기 위한 동맥, 정맥 혈관 조영술을 시행하고 또한 상대정맥 증후군을 동반할 수 있는 다른 질환을 평가하기 위해 신경계통의 자기공명 영상촬영, 기관지경 검사, 객담 세포진 검사, ANA 와 ARB 검사, 소화기계통의 방사선학 검사 등을 병행하기도 한다[3,4,6]. Vascular Behçet의 가장 주요한 혈관조영소견은 정맥 혈관의 혈전증, 동맥혈관의 동맥류 형성, 협착증 및 폐쇄증 이며[2,5] 정맥 폐색과 조영 증강을 동반하거나 혹은 동반이 없는 석회화되지 않은 동맥류 벽이 흉부전산화 단층촬영의 가장 흔히 관찰되는 소견이다.

베체트병의 질병 특유의 검사 소견은 현재까지는 없는 것으로 알려져 있으나 환자의 혈청내 interleukine 8, IL-12 증가되어 있을 수 있고 혈전증에 의한 큰 혈관폐색, 협착 등이 발생했을 경우에는 적혈구 침강속도가 증가 할 수 있다고 보고되어 있으며 anticardiolipin 항체 양성(36%), 지질단백 수치의 증가, HLA-B51 양성, 알부민 수치의 감소, 다세포군감마글로불린병증이 흔하며[1,3,7,14] 본 증례에서는 anticardiolipin A 와 ESR이 증가되어 있었다. 베체트 환자에서 혈전용해작용의 억제 및 플라스미노겐 활성체(plasminogen activator)의 생성 감소 등이 베체트 환자에서 혈전이 잘 생기게 하는 요인으로 작용한다고 알려져 있다[3,4].

병리조직학적 관점에서 볼때 혈관주위에 CD4(+)T helper, CD8(+)T supressor, HLA-DR(+), 세포들을 관찰 할 수 있고 혈관 주위로 임파구와 형질세포 침윤, 내피세포의 증식과 팽윤, 탄력판 파괴, 혈관 중간막의 퇴행 등이 나타난다[2,3,15]. 베체트병은 임상 경과가 다양하고 질병의 정확한 병태생리학적인 기전이 밝혀지지 않았기 때문에 근본적으로 만족 할만한 치료법은 없고 주로 보전적 치료를 하며 베체트병이 자가면역성질환이라는 근거하에 chlorambucil, cyclophosphamide, cyclosporin, aza-thioprine, methotrexate와 같은 면역억제제와 스테로이드를 이용한 치료를 하며 thalido-

mide, 점막 궤양에 colchicine등도 치료에 이용해 볼 수 있다[2-4,8].

큰 혈관 침범 시 현재까지 특별히 효과적인 치료방법이 정립되어 있지 않아 논란의 여지가 많고 동맥 폐쇄의 경우 polytetrafluoroethylene(PTFE) iliofemoral bypass, 교감신경 절제술 등을 시행해 볼 수 있으나 후에 혈전증과 가성 동맥류가 다시 발생할 수 있고 정맥 폐색의 경우 심한 측부 혈관 부전증이 있을 경우나 절대적인 적응증이 되지 않으면 수술은 신중이 고려되어야 하는 등 수술적인 치료효과도 만족스럽지 않은 것으로 알려져 있다[2-4]. 약물 치료로 coumadin, heparin등의 항응고제, anti-aggregating 및 비스테로이드항염증제제 등으로 약물 치료를 고려 할 수 있으며 혈전용해제도 사용해 볼 수는 있으나 베체트환자에서 prostacyclin의 수치가 낮은 이유로 권장되지는 않는다. 하지를 거상시키거나 탄력붕대 착용 등의 보전적 치료 방법을 고려 할수 있으나 어떤 치료도 만족할 만한 결과에 이르지는 못한다[2,4].

최근에는 alpha interferon(IFN)이 각광을 받기 시작 했는데 환자의 나이가 30세 이하이며 눈이 침범된 베체트 환자에서는 심부정맥 혈전증의 발생위험이 높기 때문에 첫 2년간은 IFN을 사용한 적극적인 치료가 필요하다는 논문이 보고되어 있으며 이 약물은 부작용이 적은 장점이 있으나 단점으로는 값이 비싸다는 것이다[11].

베체트병의 경과는 다양하며 예후를 예측할 수 있는 정립된 인자가 없어서 예후를 평가하기가 어려우나 보통 HLA-B51 양성인 경우 좋은 것으로 알려져 있다. 혈관 합병증이 동반될 경우 사망의 위험성이 증가할 수 있고 삶의 질 향상등을 고려할 때 비침습적인 혈관사진촬영 및 검사를 모든 베체트 환자들을 대상으로 시행하는 것을 권장하고 있다.

본 예에서 발생한 상대정맥증후군은 혈전 용해제와 스테로이드 제제를 사용하여 신속한 증상의 호전을 보였으며 5년까지의 추적 검사에서 재발 없이 정상적인 생활을 유지하고 있었다.

요 약

저자들은 베체트병을 진단받고 치료 받던 환자가 안면부종, 상지부종으로 내원 상대정맥 증후군으로 진단 후 혈전용해제와 스테로이드 치료로 호전을 보인 1예를 경험 하였기에 문헌고찰과 함께 보고하는 바이다.

참 고 문 헌

1. Lee LA. Behçet's syndrome. Semin Cutan Med Surg 2001;20:53-7.
2. Koç Y, Güllü I, Akpek G, Akpolat T, Kansu E, Kiraz S, et al. Vascular involvement in Behçet's disease. J Rheumatol 1992;19:402-10.
3. O'Duffy JD. Vasculitis in Behçet's disease. Rheum Dis Clin North Am 1990;16:423-31.
4. Kuzu MA, Özaslan C, Köksoy C, Gürler A, Tüzüner A. Vascular involvement in Behçet's disease. World J Surg 1994;18:948-53.
5. 박광주, 박승호, 김상진, 김형중, 장 준, 안철민, 김성규, 이원영. Behçet 증후군에서 폐침범의 임상양상에 관한 고찰. 결핵 및 호흡기질환 1996;43:763-8.
6. Dündar S, Yazici H. Superior vena cava syndrome in Behçet's di-sease. Vasc Surg 1984;18:28-33.
7. Thomas I, Helmold ME, Nychay S. Behçet's disease presenting as superior vena cava syndrome. J Am Acad Dermatol 1992;26:863-5.
8. Cadman EC, Landberg WB, Mitchell MS. Pulmonary manifestation in Behçet's synd-

rome. Arch Intern Med 1976;136:944-7.

9. Ko GY, Byun JY, Choi BG, Cho SH. The vascular manifestations of Behçet's disease. Br J Radiol 2000;73:1270-4.
10. Chang H, Kim J. The clinical features of Behçet's disease in Yongdong districts. J Korean Med Sci 2002;17:784-9.
11. Demiroğlu H, Barişta İ, Dündar S. Assessing the risk of deep vein thrombosis in Behçet's disease. Thromb Res 1996;84:297-8.
12. International study group of Behçet's disease. Criteria for diagnosis of Behçet's disease. Lancet 1990;335:1078-80.
13. 김훈수, 조재화, 양문희, 김현정, 박병준, 김영신 외 3명. 폐동맥류의 발현으로 진단된 용의형 베체트병 1예. 결핵 및 호흡기질환 2002;52:405-10.
14. Ko SH, Kang SK, Lee SK, Song HS. Massive thrombosis after central venous catheterization in a patient with previously undiagnosed Behçet's disease. J Korean Med Sci 2001;16:814-6.
15. Poulter LW, Lehner T. Immunohistology of oral lesions from patients with recurrent oral ulcers and Behçet's syndrome. Clin Exp Immunol 1989;78(2):189-95.