

□ 증례 □

미용 목적으로 Atelocollagen 주입 후에 발생한 미만성 폐포출혈과 간질성 폐렴 2례

광주기독병원¹, 전남대학교 의과대학², 조선대학교 의과대학³ 내과학교실

고영춘¹, 임성철², 박경화², 김정순², 김규식²,
김유일², 김영철², 윤성호³, 이승일³, 박경옥²

=Abstract=

Diffuse Pulmonary Alveolar Hemorrhage and Interstitial Pneumonitis after Subcutaneous Injection of Atelocollagen for Cosmetic Purpose : Two Case Reports

Young Chun Ko, M.D. ¹, Sung Chul Lim, M.D. ², Kyung Hwa Park, M.D. ²,
Jeong Soon Kim, M.D. ², Kyu Sik Kim, M.D. ², Yu Il Kim, M.D. ²,
Young Chul Kim, M.D. ², Sung Ho Yoon, M.D.³,
Seung Il Lee, M.D.³, Kyung Ok Park, M.D. ²

*Kwangju Christian Hospital¹, Department of Internal Medicine,
Chonnam National University² and Cho Sun University³ Medical School, Gwangju, Korea*

Atelocollagen have been used recently in skin and other soft tissue defect regions more than silicone fluid because of the low incidence of an immune reaction and complications. Several cases of acute pneumonitis after a subcutaneous injection of silicone have been reported. The symptoms were dyspnea, fever, chest pain and hemoptysis. Previous reports have explained the pathophysiology of acute pneumonitis to a pulmonary microembolism and cellular inflammation. We experienced two cases of an acute interstitial pneumonitis and pulmonary hemorrhage after a subcutaneous injection of atelocollagen. They were all healthy young women and complained of dyspnea, fever and blood tinged sputum. The chest radiography and computerized tomography showed a bilateral ground glass opacity in both lung fields. One case recovered completely with conservative treatment but the clinical course of the other case was aggravated to the degree that invasive positive pressure ventilation therapy was required. We report a rare case of a diffuse pulmonary alveolar hemorrhage and an interstitial pneumonitis after the subcutaneous injection of atelocollagen for cosmetic purposes. (Tuberculosis and Respiratory Diseases 2004, 56:308-314)

Key words : Atelocollagen, Acute interstitial pneumonitis, Diffuse alveolar hemorrhage.

Address for correspondence :

Sung Chul Lim, M.D. Ph.D.

Department of Internal Medicine, Chonnam University Hospital,

8 Hakdong, Dongku, Gwangju, 501-757, Korea

Phone : 062-220-6574 Fax : 062-225-8578 E-mail: lscmd@chonnam.ac.kr

서 론

Atelocollagen은 실리콘(silicone)에 비하여 부작용이 적어 피부나 기타 연조직의 결함부위에 주입하는 인공 피복제나 이식수술의 재료로 사용되고 있으며, 최근에는 DNA 전달 매개체로 유전자 치료에까지 이용되고 있다^{1,2}. 실리콘에 의한 전신적인 부작용은 알려져 있으나³⁻⁵ atelocollagen에 대해서는 국소 반응에 대해서만 알려져 있을 뿐 전신 반응에 대한 보고는 아직까지 드문 상태이다. 저자들은 무면허 의료 시술자에게 경부의 주름살 제거를 목적으로 atelocollagen을 피하주사 받았던 환자과 질 성형술을 위해 질 벽에 주입 받았던 환자에서 미만성 폐포 출혈과 간질성 폐렴이 발생한 2례를 경험하였기에 문헌 고찰과 함께 보고하는 바이다.

증 례

증 례 1.

환 자 : 43세 여자

주 소 : 혈담을 동반한 기침과 안정시 호흡곤란

과거력 및 사회력 : 특이 사항 없음

현병력 : 주름살 제거를 목적으로 무면허 의료 시술자에게 경부 피하층에 atelocollagen 액을 주입 받은 후 24시간 후부터 혈담을 동반한 기침과 안정시 호흡곤란이 발생하여 내원하였다.

진찰 소견 : 내원 당시 활력 징후는 혈압 130/80 mm Hg, 맥박 110회/분, 호흡수 22회/분, 체온은 37.2°C였으며 급성 병색을 보였다. 경부 및 액와부 림프절은 촉진되지 않았으며 흉부 청진상 우측 하부 폐야에서 흡기성 약설음이 청진되었다. 그 외 복부와 사지 진찰소견에서는 특이소견 없었다.

검사실 소견 : 내원 당시 말초혈액 검사에서 백혈구 12,200/mm³(호중구 81.3%, 림프구 11.3%), 혈색소 7.7g/dL, 혈소판 245,000/mm³ 이었으며 간기능, 신기능 및 전해질 검사 등 일반 생화학 검사는 정상 범위였다. 실내공기를 흡입하면서 시행한 동맥혈 가스 분석은 pH 7.519, PaO₂ 96.8 mmHg, PaCO₂ 33.9 mmHg, HCO₃⁻ 27.0 mmol/L, 산소포화도 97.8%로 호흡성 알칼리혈증을 보였다. 심전도 및 심초음파 소견은 정상이었다. 내원 다음날

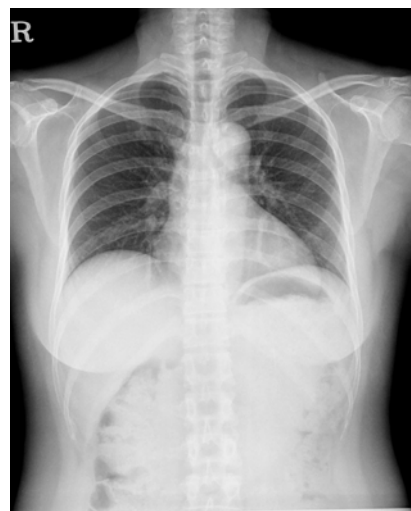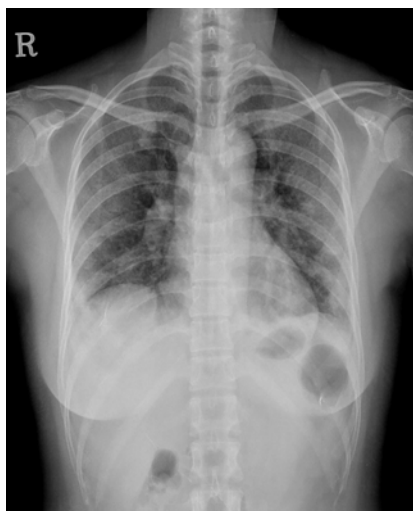


Fig. 1. Chest radiograph shows diffuse patchy consolidations in both lungs(A). One week later after discharge, the chest X-ray shows the complete improvement of previous lung lesions(B).

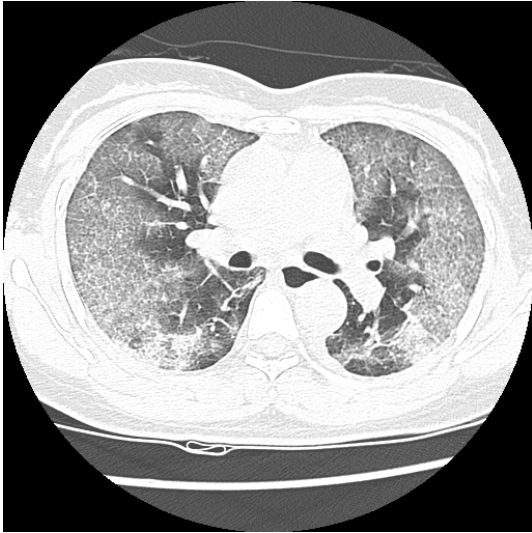


Fig. 2. Chest CT scan shows the patchy ground-glass opacity in both lung fields.

시행한 폐기능 검사상 FVC: 1.67L(예측치의 56%), FEV₁: 1.46L(예측치의 64%), FEV₁/FVC: 87%, DLCO: 37%로 확산 능력 장애를 동반한 제한성 폐질환의 소견을 보였다. 자가 항체인 anti-nuclear antibody와 anti-cytoplasmic antibody는 음성이었으며 anti-hantaan virus antibody, tsutsugamushi antibody 및 leptospira antibody titer 도 모두 음성 반응을 보였다.

방사선 소견 : 응급실 내원시 단순 흉부방사선촬영상 양측 폐야에 미만성의 간유리형 음영증가가 관찰되었으며(Fig. 1A) 흉부 전산화 단층촬영에서는 양측 폐야에 경계가 불분명한 반점형 침윤들이 관찰되었다(Fig. 2). 간질성 폐질환 및 다른 질환을 감별하기 위하여 기관지 내시경과 함께 기관지 폐포 세척술을 시행하였으며 조직검사는 심한 출혈이 예견되어 시행하지 않았다. 기관지 내시경상 기관지 내부에는 별다른 이상소견은 보이지 않았으나 폐포 세척술상 폐포 출혈과 함께 세포질 내 콜라겐(collagen)으로 의심되는 포함물(inclusion body)이 관찰되었다(Fig. 3).

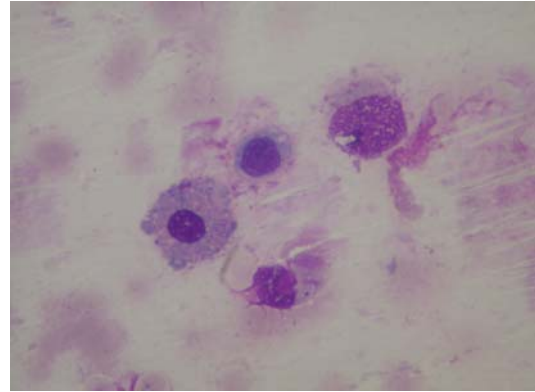


Fig. 3. This slide shows the inclusion body in the alveolar macrophage of the BAL fluid (Wright stain, ×400).

치료 및 임상경과 : 상기 환자는 atelocollagen에 의한 급성 폐포 출혈 및 간질성 폐렴으로 진단하여 호흡곤란과 폐포 출혈에 대해 보존적 치료를 시행하였다. 입원 3일째부터 고열을 제외한 호흡곤란 및 객혈의 증세는 호전되었으며 흉부 방사선 사진에서도 내원시 관찰된 미만성 간유리형 음영 감소가 관찰되었다. 38℃이상의 고열은 입원 4일째까지 지속되었으나 5일째부터 호전되었고 입원 후 시행한 객담 및 혈액 배양검사에서는 고열을 일으킬만한 원인균은 검출되지 않았다. 환자는 입원 10일째, 내원 당시 호흡곤란으로 시행하지 못하였던 99mTc 폐 관류검사를 시행하였으나 이상 소견은 발견되지 않았다. 이후 시행한 흉부 방사선 촬영에서 정상 소견을 보여(Fig. 1B) 퇴원 후 외래에서 경과 관찰 중이다.

증 례 2.

환 자 : 45세 여자

주 소 : 열감과 안정시 호흡곤란

과거력 및 가족력 : 특이 사항 없음

현병력 : 내원 3일전 atelocollagen을 질 벽에 주사 후 8시간 후부터 경도의 호흡곤란, 근육통, 마른

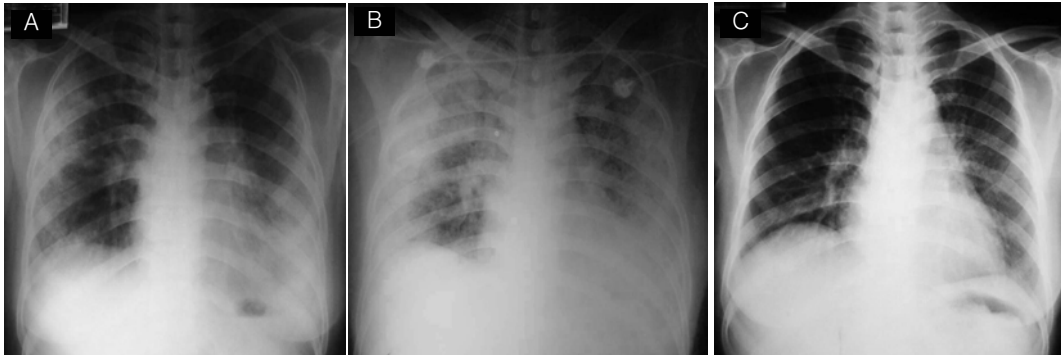


Fig. 4. The chest X-ray shows a ground-glass appearance in both peripheral lung fields(A). 3 Days later after admission, the chest X-ray shows the diffuse haziness on the whole lung field (B). 13 Days later after discharge, the chest X-ray shows the completely improvement of a previous lung lesion on both lung fields(C).

기침이 발생하였고 증상이 점점 악화되면서 안정 시 호흡곤란이 발생되어 내원하였다.

진찰 소견 : 내원 당시 활력징후는 혈압 110/70 mmHg, 맥박 78회/분, 호흡수 20회/분, 체온 37.8℃를 보였으며 급성 병색을 보이고 있었다. 또한 전신적으로 청색증과 함께 흉부 청진상 전 폐야에서 심한 흡기성 악설음이 청진되었다.

검사실 소견 : 내원 당시의 말초혈액검사는 백혈구 $13,200/\text{mm}^3$ (호중구 81.3%, 림프구 11.3%), 혈색소 10.5g/dL, 혈소판 $209,000/\text{mm}^3$ 이었으며 간기능, 신기능, 및 전해질 검사 등 일반 생화학 검사는 정상 범위였다. 동맥혈 검사 소견은 pH 7.509, PaO₂ 33.4 mmHg, PaCO₂ 35.5 mmHg, HCO₃⁻ 27.6 mmol/L, SaO₂는 70.9%를 보여 비침습적 양압 환기법을 사용하였다.

방사선 소견 : 내원시 시행한 단순 흉부방사선 촬영에서는 양측 폐에 미만성의 간유리형 음영 증가가 관찰되었으며(Fig. 4A) 흉부 전산화 단층 촬영에서 양폐야에 반점형 침윤들이 관찰되었다(Fig. 5).

치료 및 임상경과 : 환자는 보존적인 요법으로 치료를 시작하였으나 입원 3일째 객혈과 호흡곤란이 악화 되고 흉부 방사선촬영에서도 양측 폐에 음영

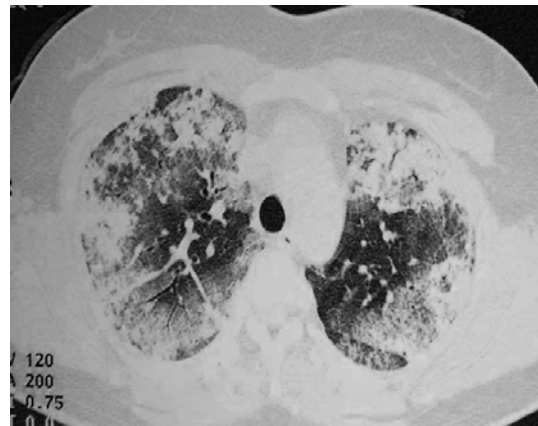


Fig. 5. Chest CT scan shows a patchy nodular infiltration and ground-glass appearance in both lung fields.

증가가 악화되는 소견을 보였다(Fig. 4B). 입원 10일째 침습적 기계 환기법을 시행하였으며 기관지 내시경을 통한 기관지 폐포 세척술을 시행하여 혈성 액체를 관찰할 수 있었고(Fig. 6A) 혈철소(hemosiderin)를 함유한 대식세포를 관찰할 수 있었다(Fig. 6B). 환자에게서 시행한 객담과 혈액 그리고 기관지 폐포 세척술의 배양검사에서 균은 동정되지 않았으며 이후 지속적인 침습적 기계 환기법을 시행하면서 환자의 임상양상과 흉부 방사선소견이

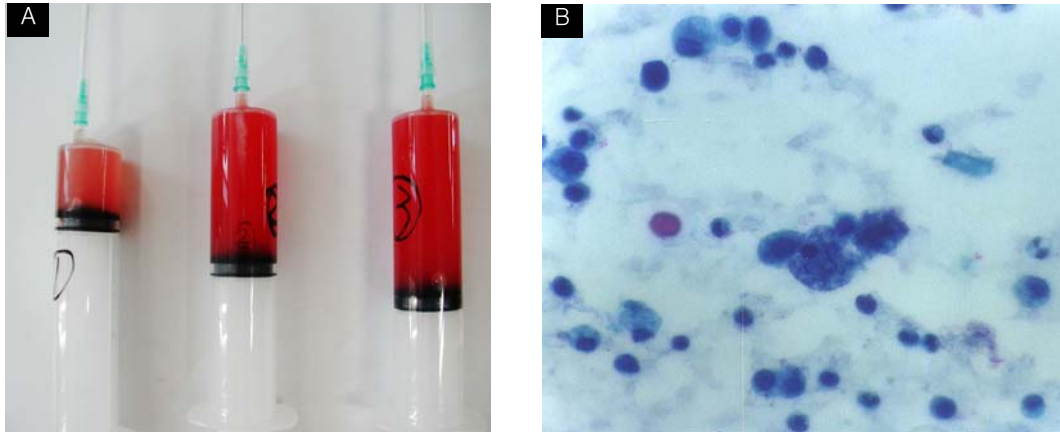


Fig. 6. The BAL fluid contain blood material(A) and the slide shows a hem siderin laden macrophage in the BAL fluid(May-Grünwald-Giemsa stain $\times 400$)(B).

호전되어(Fig. 4C) 퇴원 후 현재 외래 추적 관찰중이다.

고 찰

생체재료는 조직의 기능을 대체하기 위하여 체내에서 간헐적 또는 지속적으로 주위 조직과 직접 접촉하며 체액에 노출되는 인공적인 물질로서, 생체의 기능을 치환, 대체하기 위하여 차용되는 물질을 의미한다. 이 중에서 콜라겐은 단백질을 재료로 응용한다는 측면에서 고려할 때 매우 중요한 생물소재이다. 생체내의 거의 모든 조직에 분포하는 콜라겐은 세포의 지지, 증식을 위한 구조체로써, 세포와 결합하여 장거나 조직을 형성하여 생체를 구축하는데 필수 불가결한 단백질이다. 특히 atelocollagen은 콜라겐을 펩신(pepsin)으로 처리하여 텔로펩타이드(telopeptide)를 제거하여 비면역성인 상태로 정제되면서 투명성막, 겔(gel), 실(thread), 중공사(hollow thread), 소구체(microsphere) 등 다양한 형태로 제조하여 이용되고 있다. 최근에는 유전자 치료로 DNA와 atelocollagen을 혼합하여 치료

효과를 장시간 유지할 수 있는 물질로 사용되고 있다.

생체재료로 이용되는 물질 중에서 실리콘에 의한 전신적인 반응은 1967년에 보고되었고³ 1975년 Ellenbogen 등⁴이 실리콘에 의한 폐 침범을 처음 보고하였다. 국내에서는 1999년에 질 벽에 실리콘액을 주사 한 후 발생한 폐색전증 및 급성 호흡곤란 증후군을 보고하였고⁵ 2001년 강⁶등도 실리콘에 의한 폐색전증 및 급성 호흡곤란에 대해서 보고하였다. 이러한 실리콘의 전신적인 부작용으로 인하여 이를 대체할 생체 조직으로 콜라겐을 연구한 보고들이 있다^{1,2}. 콜라겐이 실리콘에 비해 다형핵 백혈구 침윤과 섬유조직 증식의 빈도가 적으며 육아종의 발생도 적음을 보고하여 콜라겐에 의한 생체 이식의 빈도가 높아졌다. 그러나 생체 이식재료로 사용되는 콜라겐의 면역학적인 국소 부작용은 알려져 있지만 전신적인 부작용에 대해서는 아직까지 보고된 바가 없다. 실리콘에 의한 폐포 출혈을 동반한 급성 호흡곤란 증후군의 경우 아직까지 명확한 병태생리는 알려져 있지 않지만 실리콘의 미세입자에 의해 폐의 미세혈관이 폐쇄되는 관류부

전^{5,7,8}과 국소 세포 매개성 염증반응^{5,7-9}이 주요한 병태생리로 생각되고 있다. 폐색전증과 유사한 증상으로 나타나며 시술 후 갑작스런 호흡곤란, 고열 및 흉통을 일으키며 폐부종과 폐포 동맥 산소분압차(PAO₂-PaO₂)의 증가를 보이며 사망률은 지방색전증의 사망률보다 높은 33%정도를 보인다¹⁰. 본 증례에서는 수일 내에 급성 호흡곤란증과 함께 단순 흉부방사선 촬영에서 미만성 간유리형 폐침윤들이 관찰되고 흉부 전산화 단층촬영에서 폐 전반적으로 불분명한 반점형 침윤들이 관찰되었다. 한 증례에서는 산소치료 및 보전적인 요법 만으로 호전되고 다른 증례에서는 침습적 기계환기법을 이용한 장기간의 치료로 호전됨을 보였다. 이러한 환자의 폐 침범 양상과 임상 경과의 차이는 체내로 유입된 콜라겐의 양과 환자의 면역 반응의 차이에 따르지 않는가 생각되며 이후 더 많은 연구가 필요하리라 생각된다. 기관지 폐포 세척액 검사상 실리콘에 의한 경우 대식세포 내에 실리콘을 함유한 포함물(inclusion body)들이 보이고, 폐생검상에 폐포벽과 간질의 모세혈관 내에 염색되지 않는 다량의 침착물들이 관찰된다^{5,11,12}. 본 증례들에서 시행한 기관지 폐포 세척액 검사상 호중구의 증가 및 철혈소를 함유한 대식세포들과 대식세포 내에 염색되지 않는 세포질 내에 콜라겐으로 의심되는 포함물들이 관찰되어 이러한 폐침윤이 콜라겐 입자에 의한 반응임을 더욱 강력히 시사하였다.

요 약

콜라겐은 실리콘에 비해 안전성이 높아 최근 들어 생체 대체조직 및 이식 재료로 사용이 증가되고 있으며 유전자 치료에서 전달물질로서 연구되고 있다. 콜라겐 주입술은 상대적으로 간단한 시술로

알려져 본 증례에서와 같이 무면허 의료시술자에 의한 주입술이 증가하고 있다. 저자들은 건강한 젊은 여성에서 atelocollagen을 주사 한 후에 발생한 미만성 폐포 출혈과 급성 간질성 폐렴 2예를 경험하였기에 문헌고찰과 함께 증례를 보고하는 바이다.

참 고 문 헌

1. 조철현, 정전은. 백서를 이용한 주사용 교원질과 실리콘 액의 실험적 비교 고찰. J Korean Soc Plast Reconstr Surg 1985;12:295-308
2. 이종건, 위성신, 조문제. 흰쥐의 연부조직에 주입된 Zyderm collagen implant의 조직학적 연구. J Korean Soc Plast Reconstr Surg 1984; 11:293-300
3. Ben Hur N, Ballantyne DL Jr, Rees TD, Seidman I. Local and systemic effects of dimethylpolysiloxane fluid in mice. Plast Reconstr Surg 1967;39:423-6
4. Ellenbogen R, Rubin L. Injectable fluid silicone therapy. Human morbidity and mortality. JAMA 1975;234:308-9
5. 강문보, 김성태, 이정구, 서찬중, 이화은, 정중배, 등. 질벽의 실리콘 액 주사에 의한 폐색전증 및 급성 호흡곤란 증후군 1예. 결핵 및 호흡기 질환 1999;46:414-9
6. 강소은, 용석중, 리원연, 신평진, 김미혜, 박학천, 등. 외음부의 실리콘 액 주사에 의한 폐출혈 및 급성 호흡곤란 증후군 2예 : 결핵 및 호흡기 질환 2001;51:166-72
7. Matsuba T, Sujiura T, Kyan Y, Kunishima N, Uchima H, Miyagi S, et al. Acute pneumonitis presumed to be silicone embolism. Intern Med 1994;33:481-3

8. Lai YF, Chao TY, Wong SL. Acute pneumonitis after subcutaneous injections of silicone for augmentation mammoplasty. *Chest* 1994;106:1152-5
 9. Chastre J, Basset F, Viau F, Dournovo P, Bouchama A, Akesbi A, et al. Acute pneumonitis after subcutaneous injections of silicone in transsexual men. *N Engl J Med* 1983;308:764-7
 10. Manresa JM, Manresa F. Silicone pneumonitis. *Lancet* 1983;10:1373-4
 11. 정복영, 서영일, 이재명, 송숙희, 김호중, 이명구, 등. Silicone 주사후 발생한 폐색전증 2예. 결핵 및 호흡기 질환 1993;40:610-15
 12. 서영배, 정재혁, 박상민, 최종현, 김경천, 최기영, 등. 실리콘 액 주사에 의한 급성 폐색전증 4예. 대한 내과학회지 1999;57:364-74
-