

## 흉막 삼출을 동반한 복부 피하 지방 조직의 폐흡충증 이소기생 1례

가톨릭대학교 의과대학 내과학교실

임소희, 신승환, 송명준, 김진우,  
김승준, 이숙영, 김영균, 박성학

=Abstract=

### A Case of Paragonimiasis in the Abdominal Subcutaneous Tissue with Pleural Effusion

So Hi Im, M.D., Sung Hwan Shin, M.D., Myung Jun Song, M.D.,  
Jin Woo Kim, M.D., Seung Joon Kim, M.D., Sook Young Lee, M.D.,  
Young Kyoon Kim, M.D. and Sung Hak Park, M.D.

*Department of Internal Medicine, The Catholic University of Korea, Seoul, Korea*

A paragonimiasis infestation is caused by the paragonimus species. It is commonly found in the lung but has also been found to exist extrapulmonary infestations including cerebral, spinal, subcutaneous, hepatic, splenic, abdominal, urinary, and gynecologic infestation. On the other hand, a cutaneous infestation is extremely rare. Human infestation is caused by ingesting raw or undercooked intermediate hosts. Because paragonimus westermani larva mature to an adult worm in the lung, the possibility of identifying the adult worm of paragonimus westermani at extrapulmonary region is very rare.

**Case :** After ingesting a fresh-water crab 1 month prior to the hospital visit, a 45-year old female patient was suffering from right pleuritic chest pain during that 1 month. The patient also complained of a palpable mass that was movable and migrating, and it was localized at the right upper quadrant of the abdomen. The eosinophil fraction of the white blood cell of peripheral blood and pleural fluid was elevated to 55.1% and 90%, respectively. Parasite eggs were not found in her sputum and stool examination. By using the enzyme-linked immunosorbent assay (ELISA), the paragonimus-specific IgG antibody titer was elevated to 0.28. During incisional biopsy, we were able to find the young adult worm of paragonimus westermani. We experienced the rare case of ectopic paragonimiasis with pleural

---

Address for correspondence :

**Young Kyoon Kim, M.D.**

Department of Internal Medicine, Kangnam St. Mary's Hospital, The catholic University of Korea  
505 Banpo-dong, Seocho-ku, Seoul, 137-040, Korea

Phone : 02-590-2756 Fax : 02-599-3589 E-mail : youngkim@catholic.ac.kr

effusion that was confirmed by identifying the adult worm of *paragonimus westermani* within the abdominal subcutaneous tissue. We report a case with brief literature reviews. (Tuberculosis and Respiratory Diseases 2004, 56:550-554)

**Key words** : Extrapulmonary paragonimiasis, Pleural effusion, Subcutaneous mass.

## 서 론

폐흡충증은 주로 폐를 침범하는 기생충 감염질환이다. 그러나 뇌, 척수, 피하조직, 간, 비장, 복강, 요로, 여성 생식기 등 다양한 이소기생 레가 보고되고 있다<sup>1</sup>.

폐흡충증은 탈낭유충에 감염된 중간숙주를 날 것으로 먹거나, 덜 익혀서 먹음으로써 유발된다<sup>2</sup>.

폐흡충의 유충은 폐 조직에서 성충으로 성장하기 때문에, 폐 이외의 부위에서 폐흡충의 성충을 발견하는 것은 매우 드문 일이다. 저자들은 호산구 성 흉막 삼출과 우상복부 종괴를 동반한 환자에서, 복부 종괴내의 폐흡충의 성충을 확인하여 이소성 폐흡충증을 진단하였기에 문헌고찰과 함께 보고하는 바이다.

## 증 례

**환 자** : 남○옥, 45세, 여자

**주 소** : 한 달 전부터 시작된 우측 흉막성 흉통

**현병력** : 본 환자는 내원 한 달 전부터 시작된 심호흡시 악화되는 양상의 우측 흉통이 있어서 응급실 경유하여 입원하였다. 환자는 기침을 동반하였고, 열감은 없었으며, 우측 상복부에 이동성 종괴가 있음을 호소하였다. 환자는 약 1개월 전에 민물게장을 먹은 일이 있었다.

**과거력** : 14년 전에 하시모토 갑상선염을 진단받았으나, 특별한 치료는 하지 않았다. 그 외 특이 사항 없었다.

**가족력** : 특이 사항 없었다.

**이학적 소견** : 혈압은 140/80 mmHg, 맥박은 분당 70회, 호흡수는 분당 20회, 체온은 36℃이었다. 의식은 명료하였고, 급성 병색을 보였으며, 흉부 청진상 양측 폐하부의 호흡음이 감소되어 있었다. 우측 상복부에서 촉진된 종괴의 크기는 3.0×1.0 cm 이었고, 단단하였고, 압통은 없었고, 이동성이었다. 그 외 특이소견 없었다.

**검사실 소견** : 말초혈액 검사에서 백혈구 14,200/mm<sup>3</sup>(호산구 55.1%, 호중구 22.6%, 림프구 18.8%, 호염구 0.3%), 혈색소 12.1 mg/dL, 헤마토크리트 36.2%, 혈소판 142,000/mm<sup>3</sup>이었다. 혈청 생화학 검사상, Na 139 mEq/L, K 4.2 mEq/L, AST 13 IU/L, ALT 14 IU/L, Alkaline phosphatase 92 IU/L, r-GTP 7 IU/L, Total-bilirubin 0.3 mg/dL, Total protein 6.8 g/dL, albumin 3.2 g/dL, BUN 11.6 mg/dL, Cr 0.95 mg/dL이었다. 소변 검사상 특이소견 없었다.

**방사선학적 소견** : 내원당시 단순흉부 촬영상, 양쪽 갈비가로막각의 둔화 소견을 보였고, 측와위 촬영상 체액 이동이 관찰되었다. 흉부 전산화단층 촬영상, 양측성 흉막 삼출, 우측 상복부 피하 종괴가 관찰되었다(Fig. 2). 초음파 검사상, 우상복부 종괴의 크기는 2.8×1.3 cm이었고 경계가 불분명하였으며 피하조직 내에 위치하고 있었다(Fig. 3).

**흉막 천자와 흉막 조직 검사** : 흉막액은 혼탁하였고, 백혈구는 32,000/μL(호산구 90%, 호중구 1%, 림프구 3%, 대식세포 6%)이었고(Fig. 1), 흉막액과 혈청 단백질 비율과 LDH의 비율은 각각 0.96과 2.06으로 삼출액에 합당한 소견이었다. 흉막 조직 검사에서 많은 수의 호산구가 관찰되었다.

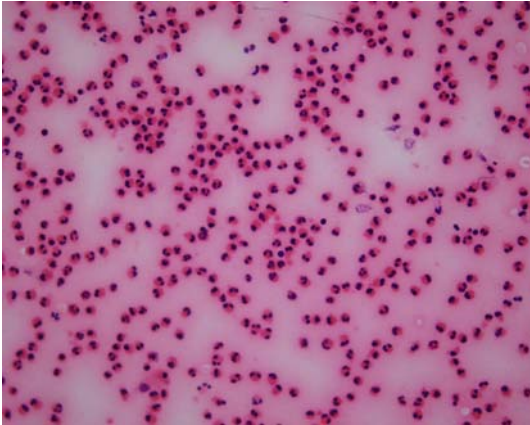


Fig. 1. Pleural fluid cytology showed many eosinophils and a few macrophages.  $\times 200$  (H-E stain)

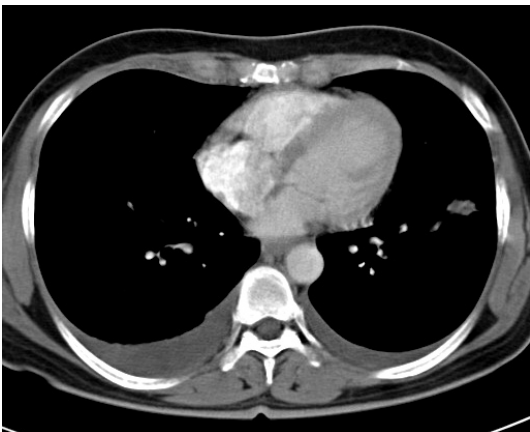


Fig. 2. The chest CT scan showed bilateral pleural effusion and nodular pleural thickening in the right anterior chest wall.

기생충 검사 : 객담과 대변에서 충란은 발견되지 않았고, 폐흡충과 간흡충에 대한 피내반응 검사는 경계성이었다(팽진의 크기는 각각  $40 \text{ mm}^2$ 였다). micro-ELISA를 이용한 폐흡충과 간흡충에 대한 특이 항체 검사상, 각각 0.28 과 0.35로 양성 소견을 보였다(정상범위는 0.25이하이다).

복부 종괴 조직 검사 : 국소 마취 하에 종괴에 절개를 실시하여 종괴 내부를 노출하자, 살아서 움직

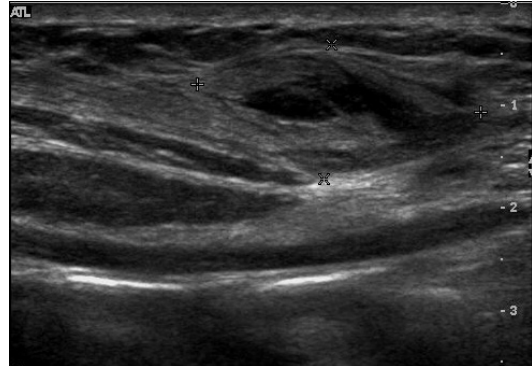

Fig. 3. An ill-defined mass-like lesion, which was approximately  $2.8 \times 1.3 \text{ cm}$ , containing central anechoic portion was seen at the subcutaneous fat layer of the right anterior abdominal wall. The depth of the lesion was 0.8 cm to 1.3 cm from the skin.

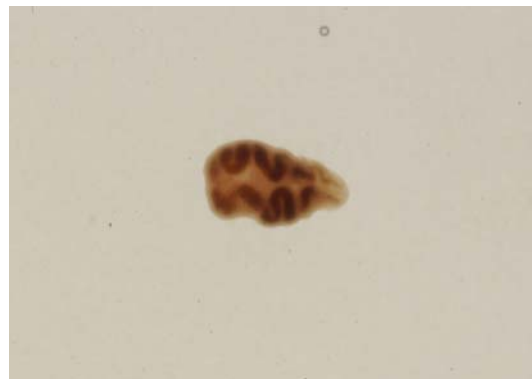


Fig. 4. Long axis of the body of the young adult worm of *paragonimus westermani* was about 5 mm. This specimen was alive and motile.

이는 기생충이 있었고, 현미경 관찰 결과, 폐흡충으로 확인되었고, 체부의 장경의 크기는 대략 5 mm였다(Fig. 4). 피하 종괴 조직 검사상, 많은 수의 호산구 침윤이 관찰되었다.

경과 및 치료 : 환자에게 하루에 Praziquantel 75 mg/kg씩 3일간 투여하였고, 한 달 반 후 외래에서 실시한 단순 흉부 촬영상 양측성 흉막 삼출은 소

실되었고, 말초 혈액 검사상 호산구는 6.8%로 감소되었다.

## 고 찰

폐흡충은 1878년 Kerbert가 암스테르담 동물원의 벵갈 호랑이의 폐에서 이 흡충을 발견하고 동물원장인 Westerman의 이름을 따서 *Distoma westermani*로 명명하였고, 1899년 *Paragonimus westermani*로 바뀌어 오늘에 이르고 있다<sup>3</sup>. 인체 감염은 그 이후 폐흡충의 유행지인 아시아에서 보고되었고, 기타 폐흡충류들이 아시아와 그 외 다른 대륙에서 기술되었다. 폐흡충은 전 세계에 분포하나, 주로 아시아, 아프리카, 남아메리카에서 발생한다.

폐 조직의 충낭속에 산란된 충란은 충낭 벽의 피사 부위에서 소기관지로 연결되어 기관지로 나오고, 객담과 함께 나오거나 또는 객담을 삼킬 경우 분변에 섞여 외계로 배출된다. 외계로 나온 충란은 적당한 조건에서 부화하고, 미라시디움이 연체동물 숙주에 들어가서, 유미유충으로 성숙하고, 유미유충은 갑각류 숙주에 침입하여 피낭유충으로 성숙한다. 피낭유충을 최종숙주가 섭취하면, 피낭유충은 십이지장에서 탈낭하여 복강을 거쳐 폐로 이동한다. 인체 감염은 기생충이 감염된 중간숙주를 날 것으로 먹거나 덜 익혀서 먹을 때 발생한다<sup>2</sup>. 십이지장-폐 이동 경로의 탈선에 의해 폐흡충의 흉막, 뇌, 척수, 간, 위장, 요근, 정소, 음낭, 정삭, 자궁, 질벽, 피하조직 등의 이소성 위치에서의 정착과 성숙이 유발된다<sup>3</sup>. 본 환자의 경우, 피낭유충이 십이지장에서 탈낭하여 복강, 복벽을 거쳐 폐로 이동하는 과정에서 복부 피하조직에서 이소기생하며 성숙한 것으로 보인다.

폐흡충의 진단에서 환자의 병력(기생충 감염원인 중간숙주의 섭취여부)이 중요하고, 기생충학적 소견(객담이나 분변에서의 충란)에 의해 확진할 수 있으며, 객담이나 분변에서 충란을 확인하지 못했

을 경우는, 피내반응검사, 보체 고정 검사, 침강반응, 면역 형광법, enzyme-linked immunosorbent assay(ELISA)등의 면역학적 방법들에 의해 진단할 수 있다<sup>1,4</sup>. 실제로 객담이나 분변에서 충란을 확인하는 경우는 전체 환자의 40%미만이므로<sup>5</sup>, 면역학적 방법은 진단에 중요한 역할을 한다. 폐흡충증은 결핵이나 폐암등과의 감별이 중요하다. 실제로, 폐흡충증 환자의 50-70%가 처음에 결핵으로 오진되어 치료받는다<sup>4</sup>. 폐흡충증이 결핵이나 폐암으로 오진되면, 환자는 장시간의 입원과 불필요한 검사와 치료로 고통 받는다<sup>6</sup>. 본 환자의 경우 환자의 병력에서 기생충 감염의 원인이 되는 민물게장을 섭취한 병력이 있고, 말초혈액과 흉막액과 흉막 조직에서 호산구가 증가되어 있어, 기생충 감염을 의심할 수 있었다. 객담과 분변에서 충란을 확인할 수는 없었으나, 간흡충과 폐흡충에 대한 micro-ELISA를 이용한 특이항체역가가 상승되어 있었고, 이에 더해 환자가 호소하는 이동성의 우상복부 종괴를 제거하는 과정에서 폐흡충의 성충을 확인하여 폐흡충증을 확진할 수 있었다. 피하조직에서의 폐흡충의 이소기생 레는 지난 1990년 이후 전 세계적으로 보고된 예는 매우 드물며<sup>7-15</sup>, 이중에서도 피하조직에서 폐흡충의 성충을 확인한 경우는 단지 몇 레만이 보고 되어 있다<sup>7</sup>.

과거에 폐흡충의 치료는 Bithionol로 치료하였으나, 폐흡충증에 대해 Bithionol보다 더 효과적인 Praziquantel이 소개된 후로, 폐흡충증에 대한 표준 치료는 Praziquantel 75mg/kg/day, 2-3일간 경구 복용으로 대체되었다<sup>4</sup>.

본 증례에서도 하루에 Praziquantel 75mg/kg, 3일간 경구 투여하였고, 현재 외래 추적관찰중이다.

## 요 약

과거에 비해 최근에는 우리나라에서 기생충 감염의 빈도가 낮아지긴 하였지만, 우리나라에서 비교

적 흔한 감염원인 민물 게장등을 섭취한 병력이 있고, 호산구성 흉막 삼출과 말초혈액에서 호산구 증가증이 있을 경우, 반드시 기생충 감염의 가능성을 생각해 보아야 한다. 피하조직에서의 폐흡충의 이소기생 레가 빈번한 것은 아니지만, 본 증례와 같이 이동성의 복부 종괴가 있을 경우 조직검사와 면역학적 검사를 통해 기생충 감염 여부에 대한 확인 절차는 반드시 필요하다. 그럼으로써, 결핵이나 폐암등 다른 질환으로의 오진에 의해 발생하는 경제사회적 손실을 최소화할 수 있을 것으로 사료된다.

#### 참 고 문 헌

1. 최동익. Paragonimus and paragonimiasis in Korea. 대한기생충학잡지 1990;28:79-102.
2. Kim DC. Paragonimus westermani: life cycle, intermediate hosts, transmission to man and geographical distribution in Korea. Arzneimittelforschung 1984;34(9B):1180-3.
3. 이순형, 채종일, 홍성태. 흡충류. 기생충학 개요. 서울: 고려의학; 1996. p. 207-15.
4. Kagawa FT. Pulmonary paragonimiasis. Semin Respir Infect 1997;12(2):149-58.
5. 최진원, 박익수, 신동호, 박성수, 이정희. 폐흡충증 환자의 임상적 고찰. 결핵 및 호흡기질환 1993;40(3):274-82.
6. Nakamura-Uchiyama F, Mukae H, Nawa Y. Paragonimiasis: a Japanese perspective. Clin Chest Med 2002;23(2):409-20.
7. 최원영, 정상설. 복부 피하 지방 조직의 폐흡충증 이소기생 레. 기생충학잡지 1991;29(4):407-9.
8. Mizuki M, Mitoh K, Miyazaki E, Tsuda T. A case of Paragonimiasis westermani with pleural effusion eight months after migrating subcutaneous induration of the abdominal wall. Nihon Kyobu Shikkan Gakkai Zasshi 1992;30(6):1125-30.
9. 이용석, 하승연, 조현이, 김한결, 배정원, 김인선. 유방에 발생한 이소성 폐흡충증. 대한병리학회지 1993;27:656-8.
10. Matsumoto T, Kimura S, Yamauchi M, Nawa Y, Miike T. Soluble CD23 and IL-5 levels in the serum and culture supernatants of peripheral blood mononuclear cells in a girl with cutaneous paragonimiasis: case report. Ann Trop Paediatr 1998;18(1):49-53.
11. Hatano Y, Katagiri K, Ise T, Yamaguchi T, Itami S, Nawa Y, et al. Expression of Th1 and Th2 cytokine mRNAs in freshly isolated peripheral blood mononuclear cells of a patient with cutaneous paragonimiasis. J Dermatol Sci 1999;19:144-7.
12. Ashitani J, Kumamoto K, Matsukura S. Paragonimiasis westermani with multifocal lesions in lungs and skin. Intern Med 2000;39(5):433-6.
13. Takemasa H, Saito K, Nakayamada S, Kanazawa T, Tanaka Y. A case of Paragonimiasis westermanii complicated with migrating subcutaneous induration and multiple involvements in the liver. Kansenshogaku Zasshi 2002;76(8):594-9.
14. Dainichi T, Nakahara T, Moroi Y, Urabe K, Koga T, Tanaka M, et al. A case of cutaneous paragonimiasis with pleural effusion. Int J Dermatol 2003;42:699-702.
15. Jun SY, Jang J, Ahn SH, Park JM, Gong G. Paragonimiasis of the breast. Report of a case diagnosed by fine needle aspiration. Acta Cytol 2003;47(4):685-7.