

소장 폐쇄의 원인이 된 계실 간막 띠(Mesodiverticular band) 1례

대구가톨릭대학교 의과대학 소아과학교실

나 현 정 · 이 경 훈

A Case of Mesodiverticular Band Causing Small Intestinal Obstruction

Hyun Jung Na, M.D. and Gyeong Hoon Lee, M.D.

Departments of Pediatrics, Catholic University of Daegu School of Medicine, Daegu, Korea

Meckel's diverticulum is found in about 3% of the population, often incidentally during laparotomy or at autopsy. Over 50% of patients who develop symptoms from this anomaly are younger than 2 years of age. The most common symptom of this lesion is intestinal obstruction. Rarely Meckel's diverticulum is complicated by a mesodiverticular band, which is believed to be a remnant of a vitelline artery. We report a 11-year-old girl with small bowel obstruction because of an intestinal hernia beneath the mesodiverticular band. The causative factor was a stenotic area in the terminal ileum caused by a ringlike lipovascular mesenteric band encroaching externally on the lumen. Although the incidence of mesodiverticular bands complicating Meckel's diverticulum is quite low, the rapid clinical course and the associated high mortality rate make this an important disease. (Korean J Pediatr Gastroenterol Nutr 2004; 7: 278~283)

Key Words: Mesodiverticular band, Omphalomesenteric duct remnant, Intestinal obstruction

서 론

배꼽 창자간막 관(omphalomesenteric duct)의 이상은 1658년에 Hindanus에 의해 최초로 보고되었고, 19세기 초에 Freidrich Meckel¹⁾에 의해 회장 계실의 해부학과 태생학에 대한 연구가 발표되었다.

난황낭(yolk sac)과 원시 중간 창자(primitive mid-gut)을 연결하는 태아의 배꼽 창자간막 관은 태생기 5~7주에 폐쇄되며, 정상적인 퇴축 과정이 정지되는 단계에 따라 여러 가지 이상이 동반된다. 이 중 배꼽 창자간막 관의 혈관 잔유물(remnants)에 의하여 증상이 나타나는 경우는 상당히 드물다.

전체 인구의 약 2~3%의 경우에서 배꼽 창자간막 관 잔유물이 존재하고 이들 중 소수에서 여러 가지 합병증을 유발하며, 그 빈도는 2세 이전에는 높으며 나이가 많아질수록 감소하는 것으로 알려져 있다.

저자들은 소장 폐쇄 증상을 보인 이전에 건강했던 11세 여아에서 수술하여 계실 간막 띠(meso-

접수 : 2004년 9월 8일, 승인 : 2004년 9월 15일
책임저자 : 이경훈, 705-718, 대구시 남구 대명 4동 3056-6
대구가톨릭대학교 의과대학 소아과학교실
Tel: 053-650-4246, Fax: 053-622-4240
E-mail: pedkhlee@cu.ac.kr

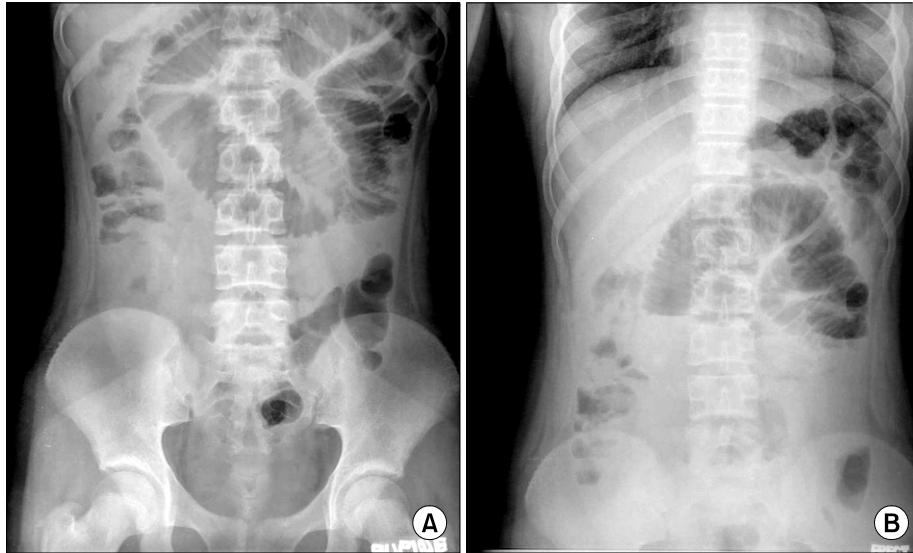


Fig. 1. Abdominal simple X-ray film shows small-bowel obstruction with multiple distended loops (A) and step-ladder appearance (B).

diverticular band)로 진단하고 완치한 1례를 보고하는 바이다.

증 례

환 아: 정○○, 11세, 여아
 주 소: 내원 2일 전부터 시작된 복통과 구토
 과거력: 과거 복부 수술을 받은 적은 없었다.
 현병력: 이전에 건강했던 11세 여아로 내원 2일 전부터 복통과 구토 증세 보여 응급실을 경유하여 소아과로 입원하였다. 발열과 설사는 없었다.
 진찰 소견: 입원 당시 체온은 36.5°C, 호흡수는 21회/분, 맥박은 98회/분, 혈압은 110/70 mmHg이었다. 급성 병색 소견은 보이지 않았으며 호흡음은 깨끗하였으며, 복부는 약간 팽만되어 있었으며 우하복부의 통증 소견과 장음은 증가되어 있었다. 간비 종대나 피부 발적 소견은 관찰되지 않았다.
 검사 소견: 입원 당시 일반 혈액 검사상 백혈구 13,900/mm³ (호중구 85%, 림프구 7%, 단핵구 8%), 혈색소 14.1 g/dL, 적혈구 용적 42.4%, 혈소판 243,000/mm³이었고, 적혈구 침강 속도는 7 mm/hr였다. 생화

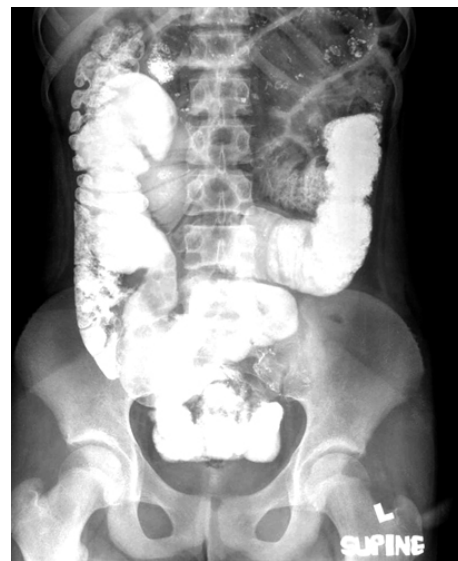

Fig. 2. Small bowel series shows obstructive lesion of distal ileum in left lower pelvic cavity.

학 검사상 AST/ALT 21/19 IU/L, BUN/creatinine 12/0.8 mg/dL, amylase/lipase 45/17이었고, 혈청 전해질 검사상 Na⁺ 147 mmol/L, K⁺ 4.4 mmol/L, Cl⁻ 105

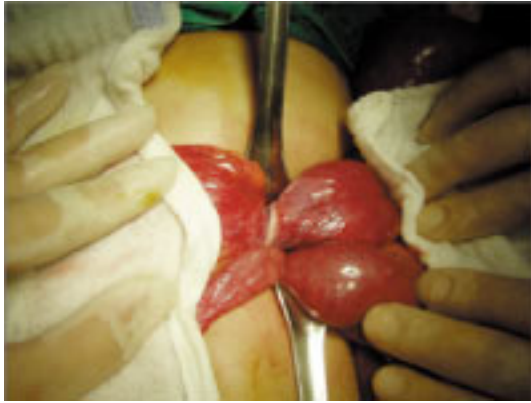

Fig. 3. Intraoperative photograph shows ileal mesenteric band composed of fibrous band compressing the bowel.

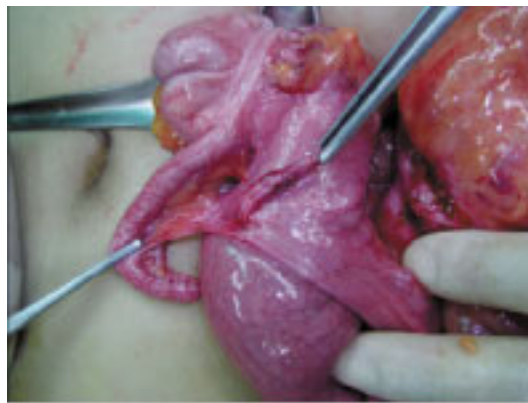

Fig. 4. Operative appearance of mesodiverticular band.

mmol/L이었다. CRP는 0.9 mg/dL을 보였으며, 대변에서 적혈구나 백혈구는 관찰되지 않았으며 혈액 및 대변 배양 검사에서 균은 자라지 않았다.

방사선 소견: 입원 당시 시행한 복부 사진에서 소장의 확장된 소견과 기계적 창자막힘증의 관찰로 소장의 폐쇄 소견이 관찰되었다(Fig. 1A, B). 복부 전산화 단층 촬영에서도 소장의 폐쇄 소견은 관찰되었지만 폐쇄의 원인을 알기는 어려웠다. 소장 조영 검사에서 공장 부위의 부분적인 협착 소견이 관찰되었다(Fig. 2).

수술 소견: 돌막 창자 판막(ileocecal valve) 근위부 40 cm 위치에서 섬유 띠(fibrous band) 밑으로 헤르니

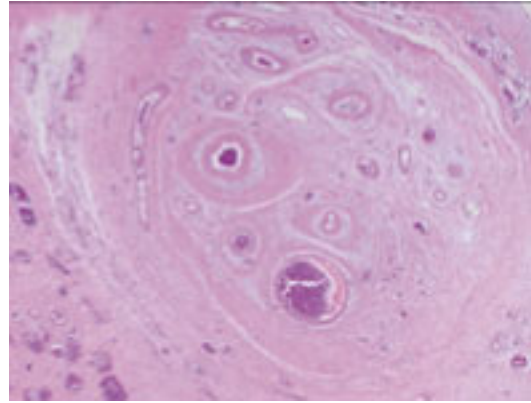


Fig. 5. Microscopic cross-section of the mesodiverticular band. Showing a muscular artery, nerves and small veins (H&E stain, $\times 40$).

아되어 있는 회장이 관찰되었다(Fig. 3). 섬유 띠에 의해 회장의 근위부가 약간 확장된 소견이 관찰되었다. 그 외 맹장이나 대장, 소장의 나머지 부위에는 특히 소견이 관찰되지 않았고, 복부내 출혈 소견도 보이지 않았다. 소장의 절제 없이 소장의 그물막(omentum)으로 주행하는 섬유 띠의 결찰 제거술을 시행하였다(Fig. 4).

병리 조직학적 소견: 섬유 띠는 근육층을 가지는 동맥과 여러 개의 다양한 굵기의 정맥들이 둥근 띠 모양으로 배열하는 섬유질 속에서 관찰되었다(Fig. 5).

치료 및 경과: 입원 2병일부터 수차례 담즙성 구토가 있어 레빈 튜브 삽입 후 다량의 담즙성 내용물이 제거되었다. 이후 바륨을 이용한 소장 검사를 통하여 소장 폐쇄 부위를 파악하고 수술을 시행하였다. 수술 후 특별한 합병증 없이 증세 호전되어 10병일째 퇴원하였다.

고 찰

태생기에 태아는 태반이 확립될 때까지 난황낭에서 영양을 공급받는데, 태아 3주 때 난황낭과 원시 중간 창자를 연결하는 역할을 하는 배꼽 창자간막관이 생긴다. 이 배꼽 창자간막관이 제대부위로부

터 폐쇄가 시작되어 점점 작아지다 6~8주 때까지 장으로부터 없어지게 된다. 동시에 산모의 태반이 태아의 영양 공급원이 된다. 이 당시 배꼽 창자간막관의 일부분이 남는 경우 다양한 이상이 생기게 되고, 그 중 맥켈 게실이 가장 많은 이상이다²⁾.

배꼽 창자간막 동맥은 상 장간막 동맥(SMA)의 말단분지로 한 쌍이 존재하며, 말단 회장의 양면을 지나 배꼽 창자간막관을 따라 주행한다. 이는 난황낭이 사라진 후에도 잠시 동안 존재하여 태생기 8주에 퇴화한다. 맥켈 게실이 존재하는 경우에는 좌우의 배꼽 창자간막 동맥이 존재하나, 게실이 없는 경우에는 좌측 창자간막 동맥은 사라지게 된다. 한편 배꼽 창자간막 정맥은 난황낭에서 기시하여 태아의 정맥동으로 연결되는데, 이는 췌장뢰(pancreatic bud) 및 간뢰(liver bud)가 성장함에 따라 정맥동과 분리되고 일부는 십이지장 제 3분절의 상방에서 간문맥계와 연결되며 태생기 2개월 말에 사라지게 된다. 드물게 우측 배꼽 창자간막 동맥과 일부 배꼽 창자간막 정맥은 출생 후에도 게실 간막 띠로 남아 장폐쇄를 유발하게 된다²⁾.

1959년 Soderlund³⁾는 이러한 폐쇄 과정의 이상에 따라 6가지 형태의 배꼽 창자간막관 폐쇄 기형을 보인다고 보고하였다. 이에 는 맥켈 게실, 배꼽 장관막관 낭종, 게실 간막 띠, 제대용종, 제동(omphalomesenteric cyst), 완전 개방성 배꼽 장관막관(patent omphalomesenteric duct)으로 분류하였다. 이 중 맥켈 게실이 65~80%로 가장 흔하며, 게실 간막 띠는 약 11%를 보이고, 완전 개방성 배꼽 창자간막관이 가장 드문 것으로 알려져 있다.

맥켈 게실은 소장의 선천성 기형 중 가장 흔하다. 보통 돌막 창자관막 근위부 90 cm 이내에 위치하고 있으며 창자 간막의 반대쪽(antimesenteric border)에 위치하고 있다. 발생율은 일반 인구의 3% 정도이고, Mackey 등⁴⁾에 의하면 증상이 없는 맥켈 게실의 경우 수술 시나 부검의 경우에서 남녀 비율의 차이는 없으나, 합병증의 발생은 남자에서 3~4배 높다고 발표하였다. 장관 폐쇄가 가장 흔한 합병증이고, 생후 2년 이내에 합병증의 50%가 나타난다고 한다⁵⁾.

맥켈 게실이 장폐쇄를 일으키는 방법은 다음과

같은 다양한 원인들에 의해 나타난다^{4,6)}. 선두(leading point)로서 함입된 맥켈 게실을 가진 장중첩증, 맥켈 게실과 제대 사이에 부착된 섬유대의 축방향으로 장 염전, 게실 간막 띠와 장간막 사이의 공간으로 소장의 내부 헤르니아, 맥켈 게실의 염증 과정에 이차적인 주위 조직과의 유착, 감돈된 Littre's 헤르니아, 기저부 주위로 맥켈 게실의 회전, 맥켈 게실 경부의 폐쇄, 맥켈 게실 내 식물 위석(phytobezoar)나 결석의 형성, 열린 배꼽 창자 간막관을 통한 회장의 탈출, 맥켈 게실이 다른 장관의 진짜 결절(true knot) 등이다. 이 가운데 본 환자의 경우에는 게실 간막 띠와 창자 간막 사이의 공간으로 소장의 일부분이 내부 헤르니아가 생겨 공장을 기계적으로 외부에서 압박하는 양상을 보였다. 이러한 게실 간막 띠는 맥켈 게실을 가지는 환자의 3~6%를 차지한다고 알려져 있지만, 게실 간막 띠를 가지는 경우가 그렇지 않은 경우보다도 증상을 나타내는 빈도가 훨씬 높으므로 실제 빈도는 낮을 것이다.

소장 폐쇄에서 예견되듯이 증상으로는 갑작스런 구토, 복부 팽만과 복부 통증이다⁷⁾. 증상의 정도는 꼬인(strangulation) 정도에 따라 차이가 있다.

본 증례와 유사한 난황 동맥이나 정맥으로 인해 장관의 압박 소견을 보인 증례도 있었는데^{8,9)}, 게실 간막 띠는 맥켈 게실과 함께 또는 독립적으로 섬유화된 띠 양상으로 나타나 소아들에 있어서 소장 폐쇄의 증상들로 나타날 수 있다⁴⁾. 게실 간막 띠로 인한 합병증으로 사망한 증례도 있었는데 Pfalzgraf 등¹⁰⁾은 게실 간막 띠 밑으로 소장의 일부분이 탈장 감돈되어 사망한 2례를 보고하였으며, Vork 등¹¹⁾은 게실 간막 띠가 있는 맥켈 게실에서 진단의 지연으로 인한 사망례를 보고하면서 조기 진단의 어려움과 이에 따른 높은 사망률을 극복하기 위한 신속하고 정확한 진단의 필요성을 주장하였다. 게실 간막 띠가 소장 폐쇄 증상 이외에도 출혈의 원인이었던 증례의 보고도 있었는데^{12,13)}, 이는 상 장관막 동맥의 회장 분지에서 출혈이 발생되었던 것이다. 이러한 경우에는 게실 간막 띠를 완전 결찰 제거하여 출혈을 방지할 수 있다.

전형적인 게실 간막 띠와는 달리 장간막에서 바

로 회장을 둘러싸는 형태를 보이면서 좁아진 근위부에 식물 위석이 생기는 변형된 형태의 보고도 있었다^{14,15}.

짧은 계실 간막 띠를 가진 맥켈 계실의 경우에서 장축으로 소장염전이 발생된 예와 염전의 발생기전에 대하여 설명한 경우도 있었다¹⁶.

진단은 수술 전에는 어려운 것으로 알려져 있다. 그러나 Johnson 등⁷은 본 환자의 경우처럼 급성이고 하부의 소장 폐쇄가 보이는 경우 임상적, 방사선학적으로 병의 가능성을 미리 염두해 두고 수술 전 진단할 수 있다고 하였다. Dalinka 등¹⁷은 증상을 보이는 맥켈 계실 환자의 2/3 이상이 비정상적인 방사선 사진 소견을 보인다고 하였다.

계실 간막 띠로 인한 소장 폐쇄시 감별진단으로는 장중첩증, 맹장염, 내부 헤르니아, 장 염전 등이 있다.

치료는 수술로 맥켈 계실을 포함한 계실 간막 띠를 제거해 주는 것으로, 제거 이후 장 경색과 괴사 유무도 살펴보고 괴사된 부위는 제거하여야 한다. 난황 동맥으로부터의 출혈 가능성도 염두해 두고 완전 결찰 제거를 시행하여야 할 것이다.

환아의 경우 수술시 돌막 창자 판막 상부 40 cm 위치에 계실 간막 띠가 위치하였고, 이전에 수술이나 손상을 받은 병력이 없었고 수술시 관의 형태로 느낄 수 있었던 점과 병리학 검사에서 혈관이 보였던 점에서 배꼽 창자 간막 동맥의 퇴화에 의한 계실 간막 띠로 보인다. 환아의 나이가 호발 연령에서 벗어난 11살이었던 점으로 볼 때 최근에 회장의 일부 부분이 계실 간막 띠 밑으로 내부 헤르니아 한 것으로 보이며 이로 인하여 증상이 갑자기 유발된 것으로 보인다. 비록 계실 간막 띠의 발생이 아주 낮지만 수술 지연 시 소장의 감돈으로 인한 빠른 임상적인 진행 및 높은 사망률을 나타내는 것으로 볼 때 이 병을 조기에 알고 접근하는 것이 중요하다고 할 수 있다.

요 약

저자들은 이전에 건강했던 여아에서 갑작스런 복

통과 담즙성 구토 증세를 보여 단순 복부 방사선 소견에서 소장 폐쇄 소견과 소장 조영술을 시행하여 협착 부위를 확인하고 수술을 시행 후 계실 간막 띠에 의한 소장의 폐쇄를 관찰한 1례를 경험하였기에 문헌 고찰과 함께 보고하는 바이다.

참 고 문 헌

- 1) Meckel JF. Reil und Autenrieths. Arch Physiol 1809; IX:428.
- 2) Amoury RA, Snyder CL. Meckel's diverticulum. In: O'Neill Jr JA, Rowe MI, Grosfeld JL, Fonkalsrud EW, Coran AG, editors. Pediatric surgery. 5th ed. St Louis: Mosby, 1998:1173-84.
- 3) Soderlund S. Meckel's diverticulum: A Clinical and histologic study. Acta Chir Scand 1959;Suppl 248: 200-33.
- 4) Mackey WC, Dineen P. A fifty year experience with Meckel's diverticulum. Surg Gynecol Obstet 1983; 156(1):56-64.
- 5) Meguid M, Canty T, Eraklis AJ. Complications of Meckel's diverticulum in infants. Surg Gynecol Obstet 1974;139(4):541-4.
- 6) Case records of the Massachusetts General Hospital. N Engl J Med 1989;320(3):171-8.
- 7) Johnson GF, Verhagen AD. Mesodiverticular band. Radiology 1977;123(2):409-12.
- 8) Kleinhaus S, Cohen MI, Boley SJ. Vitelline artery and vein remnants as a cause of intestinal obstruction. J Pediatr Surg 1974;9(3):295-9.
- 9) Prust FW, Abouatme J. Vitelline artery causing small bowel obstruction in an adult. Surgery 1969;65(4): 716-20.
- 10) Pfalzgraf RR, Zumwalt RE, Kenny MR. Mesodiverticular band and sudden death in children. A report of two cases. Arch Pathol Lab Med 1988;112(2): 182-4.
- 11) Vork JC, Kristensen IB. Meckel's diverticulum and intestinal obstruction--report of a fatal case. Forensic Sci Int 2003;138(1-3):114-5.
- 12) Mukherjee K, Fryer L, Stephenson BM. Mesodiverticular band: a cute little bleeder. Br J Surg 1997; 84(1):43.
- 13) Fraser J, McCartney JE. A case of persistent vitelline

- artery: fatal intra-abdominal hemorrhage from rupture of the vessel. *Br J Surg* 1921;8:478-80.
- 14) Kleiner O, Cohen Z, Finaly R, Mordehai J, Mares AJ. Unusual Presentation of Omphalomesenteric Duct Remnant: A Variant of Mesodiverticular Band Causing Intestinal Obstruction. *J Pediatr Surgery* 2000; 35(7):1136-7.
- 15) McClenathan JH, Dabadghav N. Unusual presentation of omphalomesenteric duct remnant: A variant of mesodiverticular band causing intestinal obstruction. *J Pediatr Surg* 2002;37(2):267-8.
- 16) D'Souza CR, Kilam S, Prokopishyn H. Axial volvulus of the small bowel caused by Meckel's diverticulum. *Surgery* 1992;114(5):984-7.
- 17) Dalinka MK, Wunder JF. Meckel's diverticulum and its complications, with emphasis on roentgenologic demonstration. *Radiology* 1973;106(2):295-8.
-