

지속적인 쌀죽 섭취에 의한 각기병 1례

조선대학교 의과대학 소아과학교실

양은석 · 윤영훈 · 노영일 · 문경래

A Case of Beriberi Because of Continuous Rice-soup Feeding during One and Half Years

Eun Seok Yang, M.D., Young Hun Yoon, M.D., Young Il Rho, M.D.
and Kyung Rye Moon, M.D.

Department of Pediatrics, College of Medicine, Chosun University, Gwangju, Korea

Beriberi, which is caused by thiamin deficiency, is a rare disease in recent years. But it has been described in the Eastern literature as far back as the 17th century. Early symptoms are fatigue, apathy, irritability, drowsiness, anorexia, nausea, vomiting and abdominal pain. Signs and symptoms of progression are peripheral neuritis, paresthesia, decreased tendon reflex and congestive heart failure. Thiamin deficiency remains as an important health care issue in many world population, specially in AIDS, pregnancy women and TPN associated patients. The best diagnostic test is assessing clinical response to administration of thiamin. We have experienced a case of Beriberi caused by continuous rice-soup feeding during one and half years in a 7-year-old boy. (**Korean J Pediatr Gastroenterol Nutr 2004; 7: 264~267**)

Key Words: Beriberi, Rice-soup

서 론

티아민(thiamin, vitamin B₁) 결핍에 의한 beriberi는 이미 17세기 전부터 동양의 여러 문헌들에서 그 질환과 증상들이 알려져 있었다¹⁾. Beriberi라는 말은

비타민 B₁이 부족한 정제된 쌀을 주식으로 하는 동남아시아의 사람들의 걸음걸이가 양의 걸음걸이와 비슷하다고 하여 명명되었다²⁾.

최근에는 영양 상태의 호전에 의해서 매우 드문 질환이다. 그러나 여전히 알코올 중독의 성인, AIDS 환자, 정맥영양, 모유 수유 중인 여성에게는 중요한 건강관리의 문제로 남아있다³⁾.

초기 증상은 피곤, 무관심, 불안, 흥분, 우울, 오심, 구토, 복통 등이 있으며 증상이 진행하면 말초 신경염, 감각이상, 건 반사 감소, 호흡곤란, 기좌호흡, 부종 등과 같은 율혈성 심부전 증상 등이 나타난다.

접수 : 2004년 9월 1일, 승인 : 2004년 9월 20일

책임저자 : 문경래, 501-717, 광주광역시 동구 서석동 588번지

조선대학교 부속병원 소아과

Tel: 062-220-3052, Fax: 062-227-2904

E-mail: kymoon@mail.chosun.ac.kr

진단은 의심이 가는 환아에서 티아민 투여 이후에 증상의 호전으로 진단할 수 있으며, 그 외에도 혈청의 티아민 농도나 transketolase의 활성도를 측정하여 진단할 수 있다⁴⁾. 저자들은 1년 6개월 동안 쌀죽 섭취한 7세 6개월 된 남아에서 발등부터 발생한 부종을 주소로 발견된 티아민 결핍증인 각기병 1례를 치험 하였기에 보고하는 바이다.

증 례

환 아: 김○○, 7세 6개월, 남아

주 소: 1주일 전부터 발등부터 발생한 부종

현병력: 장애인 시설에 살고 있는 아이로 1년 6개월 전부터 스스로 밥을 먹지 못하여 쌀죽만으로 식사를 하고 있던 중에 1주일 전부터 발등부터 발생한 부종과 전신 부종, 걷지 못하는 증상이 발생하여 입원하였다.

과거력: 2세경에 뇌염과 그 후유증으로 수두증이 발생하였으며, 5세경부터 전신 강직-간대 발작이 발생하여 carbamazepine과 valproic acid를 복용하고 있었다.

진찰 소견: 체온 36.8°C, 맥박수 144회/분, 호흡수 36회/분, 혈압 110/70 mmHg, 체중 20 kg (10~25백

분위수), 신장 109 cm (3백분위수 미만)이었다. 전신 소견에서 무관심과 전반적인 부종을 보였다(Fig. 1). 흉부 소견에서 심잡음이나 수포음은 청취되지 않았다. 복부 소견에서 간, 비장 비대는 없었으며, 사지에서 우목 부종이 있었다(Fig. 2).

검사 소견: 입원 당시의 말초 혈액 검사는 혈색소 9.1 gm/dL, 적혈구 용적 29.4%, 백혈구 6,390/μl, 혈소판 310,000/μl이었다. MCV 71.6 fL, MCH 21.4 pg, MCHC 29.9 %이었다. 혈청 총 철 13.2μg/dL, ferritin 16.59 ng/mL, TIBC 402μg/dL이었다. 간 기능 검사는 총 단백질 5.53 g/dL, 알부민 3.29 g/dL, AST 30.2 IU/L, ALT 8.3 g/dL alkaline phosphatase 120 IU/L이었고, 혈청 전해질은 Na 129 mEq/L, K 5.0 mEq/L,

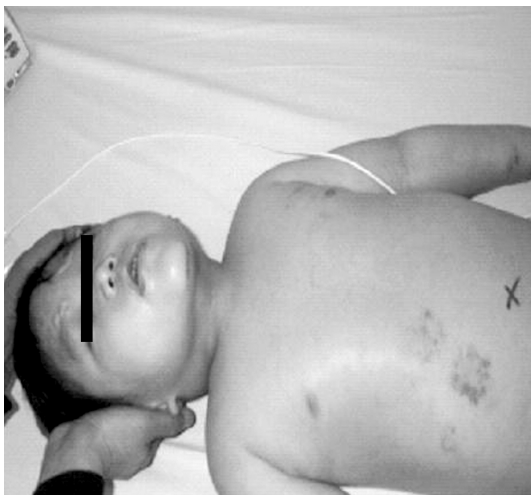

Fig. 1. General appearance: Generalized edema and apathy.

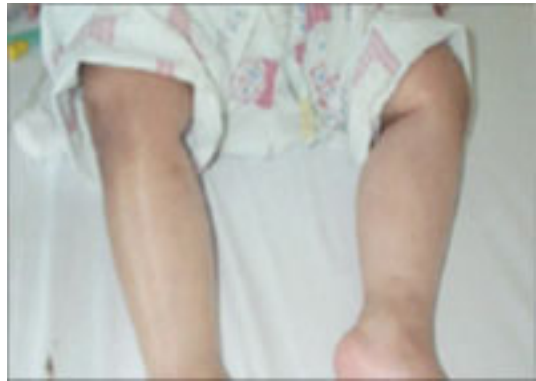

Fig. 2. Lower extremity shows edematous appearance.

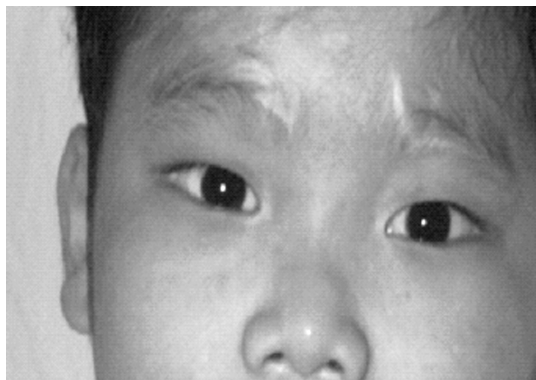


Fig. 3. Facial edema disappeared at the 6th day of thiamin treatment.

Glucose 106 mg/L이었다.

치료 및 경과: 입원 1일째에 전신적인 부종 증상과 함께 철결핍성 빈혈의 소견과 혈청 Na이 낮아 영양 공급, 철분제 투여, 수액 요법을 시행하였다. 제 3 병일째에 혈청 Na 134 mEq/L로 회복되었으나 여전히 전신의 부종은 지속되고 무관심은 호전을 보이지 않았다. 제 7 병일째에 입원 당시에 검사한 티아민의 결과가 14.5 nmol/L (59~213 nmol/L)로 낮아져 있어서 티아민 24 mg/kg를 투여하기 시작하였다. 티아민 투여 6병일째인 제 12병일째에 전신의 부종이 소실되며 무관심 호전보이고, 스스로 걸을 수 있을 정도로 회복되었다(Fig. 3). 제 14병일째에 더 이상 남아있는 증상 없어서 퇴원하였으며, 현재는 별다른 증상 없이 잘 지내고 있다.

고 찰

티아민은 아미노 그룹을 갖는 피리미딘(pyrimidine)고리와 유황을 함유하는 티아졸(thiazole)고리가 피리미딘에 메틸렌 다리로서 연결되어 있다. 티아졸 고리는 1차 알코올 측쇄를 가지고 있어서 생체 내에서 인산화되어 조효소 활성을 갖는 티아민 피로인산(thiamin pyrophosphate)이 된다^{5,6}. 티아민은 장시간 가열 조리하면 분자내에 있는 양쪽 고리구조와 메틸렌기 사이의 화학적 결합이 쉽게 끊어져 비타민으로서의 기능을 잃게 된다.

티아민 결핍증인 각기병은 1629년 인도에서 하지마비, 발의 통증, 무릎과 발목의 심건부 반사의 감소, 진동 감각과 위치 감각의 손실, 발처침을 주소로 하는 사람들의 걸음걸이가 양의 걸음걸이와 비슷하다고 하여 인도어로 양과 같은 걸음이라는 “Beriberi”를 사용하게 되었다¹.

티아민은 대부분이 소장 상부에서 능동적 운반 기전에 의해서 흡수되며⁹, 탄수화물 대사과정에서 중요한 조효소의 역할과⁶, 말초 신경의 막에 존재하여 Na 채널의 한 부분으로서의 역할을 한다⁷.

19세기까지는 각기병의 원인이 독성이나 감염이라고 생각하였다. 1885년 일본의 해군 의무감이었던 K. Takaki가 식품과의 연관성이 있다는 것을 발

견하였다. 해군의 식단에 신선한 야채를 공급함으로써 발생률을 40%나 감소시켰다고 한다¹. 1932년 Aslmeer과 Wenckebach가 자바섬에서 신선한 채소가 부족한 식사를 한 사람들에서 울혈성 심부전이 발생한다고 보고하여 서양에 알려지게 되었다⁸.

각기병의 기전은 크게 4가지로 나눌 수 있다. 첫째 티아민이 부족한 식품의 섭취에 의한⁹. 티아민이 풍부한 식품으로 밀의 배아, 이스트 추출물, 돼지고기와 햄, 대부분의 동물의 내장육, 완두콩, 아스파라가스, 오크라 등을 포함한 녹색 채소 등이다. 티아민 함량이 가장 낮은 공급원은 도정한 쌀, 정제된 당분과 지질이다. 본 증례의 환자도 약 1년 6개월간 티아민이 적게 들어있는 도정된 쌀로 만든 쌀죽만을 섭취하며 부족한 티아민 공급과 죽을 만들기 위하여 장기간 가열하여 티아민의 비타민으로써의 기능 소실로 인한 각기병으로 생각된다. 둘째는 임신, 수유, 탄수화물이 많이 든 식품의 섭취와 같이 티아민의 요구량이 증가하여 발생한다. 티아민은 탄수화물의 대사 과정에서 조효소로 작용하기 때문에 탄수화물이 많은 식품의 섭취는 티아민의 요구량을 50% 정도 늘려야 한다¹⁰. 셋째는 다량의 알코올의 섭취이며¹¹, 넷째는 장내의 기생충 감염 같은 vitamin B complex 흡수를 방해할 수 있는 장내 세균의 변화이다¹².

생후 1개월에서 4개월 사이에 발생하는 각기병을 “Infantile” beriberi라고 한다¹³. 대부분의 경우에 모유 수유 중인 엄마의 알코올중독에 의해서 발생한다¹⁴. 또한 증상이 없는 티아민 결핍이 신생아 중환자실의 환자 중 12%에서 발견되며, 중앙 치료를 위해 화학요법을 받고 있는 아이들의 2/3에서 티아민 결핍이 있었다는 보고가 있다¹⁵.

각기병의 임상 증상은 예전에는 다발성 신경염 형태인 건성 각기병에 초점이 모아졌지만 현재는 2가지 독립적인 임상형으로 구분할 수 있다. 부종이 없는 건성 각기병은 허약감, 신경의 퇴화, 초조, 신경전달 기능의 장애로 인한 얼얼한 감각 등이 있다. 팔과 다리의 협동 작용이 잘 이루어지지 않으며, 장딴지 근육에 심한 통증이 나타난다. 부종이 동반되는 습성 각기병은 오심, 구토, 무관심, 불안, 심근의

약화, 혈관벽의 평활근 약화로 말초 혈관의 이완, 울혈성 심부전이 나타난다. 그러나 대부분이 양쪽 모두를 나타내어 명확히 구분할 수 없다. 본 환자에서는 부종과 무관심을 보이는 습성 각기병 증상과 함께 걷지 못하는 등의 신경 장애가 있어 건성 각기병이 동시에 나타났다. 예후는 대부분은 양호하나 습성 각기병의 경우에는 심부전 등으로 사망할 수 있다. 신생아의 경우에는 급성이나 만성 심장 증상의 불안, 창백, 심장비대 등이 오며 심한 경우에는 24~48시간 이내에 사망한다^{13,14}.

각기병의 가장 정확한 진단은 티아민 투여 이후에 증상의 호전을 보이는 것이다. 그 이외의 혈청의 티아민 측정과 전혈에서 transketolase의 활성도를 측정하여 진단한다¹⁶. 소변으로 배설되는 티아민의 농도를 측정하는 방법이 널리 이용되었으나¹⁷, 이 방법은 24시간 동안의 소변을 수집하여야 하며, 현재 잘 이용되지 않는다. 본 증례는 혈청 티아민의 농도가 14.5 nmol/L로(정상 : 59~213 nmol/L) 낮았다. 또한 다른 치료로는 호전을 보이지 않았으나 티아민 투여 6일째부터 부종, 무관심, 걷지 못하는 임상 증상의 급격한 회복을 보여 티아민 결핍에 의한 각기병으로 진단하였다.

요 약

저자들은 1년 6개월간 지속적인 쌀죽의 섭취이후에 발등부터 시작하여, 전신적인 부종과 무관심, 걷지 못하는 증상을 주소로 입원한 환아가 티아민 투여 이후에 증상의 회복을 보인 beriberi 1례를 치험하였기에 보고하는 바이다.

참 고 문 헌

- 1) Joseph AL, Michael EM, Jerome HM. Early recognition of acute cardiovascular beriberi by interpretation of hemodynamics. *J Clin Anesth* 2001;13:230-8.
- 2) Peter D, Barton A. "Beriberi" Interesting! *J Pediatr Hematol Oncol* 2003;25:924-6.
- 3) Butterworth RF, Gaudreau C, Vincelette J, Bourgault

- AM, Lamothe F, Nutini AM. Thiamine deficiency and Wernicke's encephalopathy in AIDS. *Metab Brain Dis* 1991;6:207-12.
- 4) Gubler CJ, Machlin LJ. *Handbook of Vitamins*. 2nd ed. New York: Marcel Dekker Inc, 1991;133:192-9.
- 5) Rindi G, Venura U. Thiamine intestinal transport. *Physiol Review* 1972;52:821-7.
- 6) Moran JR, Greene HL. The B vitamins and vitamin C in human nutrition I. General considerations and "obligatory" B vitamins. *Am J Dis Child* 1979;133:192-9.
- 7) Irokawa Y, Cooper JR. Ion movements and thiamin. II. Release of the vitamin from membrane fragments. *Biochim Biophys Acta* 1970;196:274-84.
- 8) Wenckebach KF. *Das beriberi-herz: Morphologie, Klinik, Pathogenese*. Berlin: Julius Springer. 1934.
- 9) Manson-Bahr. Bell. Vitamin B1 deficiency. In: Cook, G.C. *Manson's Tropical Disease*, 21th ed. Saunders, London. 1996;455-60.
- 10) Oforofuo IA, Omu AE. Serum thiocyanate levels in a normal population and in pregnancy in Benin city, Nigeria: preliminary report. *Int J Gynecol Obstet* 1991;34:65-9.
- 11) Bosh. Experimental investigation of alcoholic neuropathy. In: *proceeding of the international symposium on peripheral neuropathies*. Elsevier, Amsterdam 1978; 167-76.
- 12) Hussein L, Arafah A, Gaafar S. The vitamin B1 status among young Egyptian males in relation to infection with parasites. *Int J Vit Nutr Res* 1989;59:48-51.
- 13) Rascoff H. Beriberi heart in a 4 month old infant. *J Am Med Assoc* 1942;120:1292-3.
- 14) Debus PJ. Shoshin beriberi in an infant of a thiamin deficient mother. *Acta Paediatr* 1992;81:723-4.
- 15) Sear M, Lockitch G, Jacobson B, Quigley G, MacNab A. Thiamine, riboflavin, and pyridoxine deficiencies in a population of critically ill children. *J Pediatr* 1992;121:533-8.
- 16) Gold M, Chen MF, Johnson K. Plasma and red blood cell thiamine deficiency in patients with dementia of the Alzheimer's type. *Arch Neurol* 1995;52:1081-6.
- 17) Sauberlich HE, Dowdy RP, Skala JH. *Thiamin in laboratory tests for the assessment of nutritional status*. Cleveland, Ohio: CRC Press 1974:22-30.